

Torsade de Pointes を契機に発見された左後腹膜傍神経節褐色細胞腫の1症例

Pheochromocytoma of the Left Retroperitoneal Paraganglion Associated With Torsade de Pointes : A Case Report

木原 一
寺井 浩
木原 康隆
木原 敏恵
高橋 斉*¹
小須田 歩*¹
下本 睦子*¹
福西 雅俊*¹
田中 孝男*²

Hajime KIHARA, MD
Hiroshi TERAJ, MD
Yasutaka KIHARA, MD
Toshie KIHARA, MD
Hitoshi TAKAHASHI, SN*¹
Ayumi KOSUDA, SN*¹
Mutsuko SHIMOMOTO, SN*¹
Masatoshi FUKUNISHI, SN*¹
Takao TANAKA, RT*²

Abstract

A 54-year-old woman developed torsade de pointes with secondary QT prolongation due to hypokalemia and hypomagnesemia. Her serum K and Mg levels were 2.5 mEq/l and 1.5 mg/dl, respectively. This electrolyte imbalance was due to intentional overdosing of metolazone. Attacks of torsade de pointes occurred three times in the intensive care unit and were corrected by intravenous lidocaine administration. Her serum K level was corrected using KCl infusion, restoring the normal QT interval. Routine computed tomography found a left retroperitoneal paraganglioma. Urinary and serum catecholamine examination revealed extremely high values of epinephrine and norepinephrine. The diagnosis was pheochromocytoma in the left retroperitoneal paraganglion. The tumor which was removed measured 70×65×60 mm in size. Microscopic examination revealed the characteristic patterns of pheochromocytoma.

J Cardiol 1997; 30: 37-44

Key Words

QT interval (prolongation), Epinephrine, Norepinephrine, Torsade de pointes, Pheochromocytoma (paraganglioma)

はじめに

褐色細胞腫 (pheochromocytoma) は、副腎髄質や傍神経節に存在するクロム親和性細胞が腫瘍化し、カテコラミンを多量に生成分泌することで種々の病態をきたす疾患である¹。多くは発作性の血圧上昇や種々の頻脈性不整脈などの循環器症状をきたすが、時に特異的症状に乏しく²、自律神経症状、内分泌学的症状など、多方面にわたる症状も生じ得るため、その診断にあ

たっては、慎重な病歴聴取と各種の画像診断が必要とされる。本症が診断されないまま放置されると、突然の著明な血圧上昇や致死的不整脈をきたし、緊急治療を要する状態で搬送されることもある。

今回我々は、54歳の女性で、他医により高血圧の診断で降圧利尿薬が処方されたが、本人の乱服用により低K・低Mg血症をきたし、心電図上のQT延長からtorsade de pointes (倒錯型心室頻拍) による失神をきたし、緊急搬送された症例を経験した。偶発的に傍神経

木原循環器内科医院 内科, *¹生理検査科, *²放射線科: 〒078 旭川市4条通り22丁目

Departments of Internal Medicine, *¹Clinical Laboratory and *²Radiology, Kihara Cardiovascular Clinic, Asahikawa

Address for reprints: KIHARA H, MD, Department of Internal Medicine, Kihara Cardiovascular Clinic, Yojodori 22, Asahikawa 078

Manuscript received January 28, 1997; revised April 28, 1997; accepted April 30, 1997

Selected abbreviations and acronyms

CT=computed tomography
 ICU=intensive care unit
¹³¹I MIBG=iodine-131 metaiodobenzylguanidine
 MRI=magnetic resonance imaging

節褐色細胞腫が併せて認められ、本腫瘍と今回の torsade de pointes 発症の関連につき文献的考察を加え報告する。

症 例

症 例 54 歳，女性

主 訴：失神，痙攣発作

家族歴：特記すべきことなし

既往歴：小児期ポリオ罹患

現病歴：生来健康であったが，5 年位前より時折頭痛や全身の熱くなる感覚を自覚するようになり，近医で，高血圧症の診断により metolazone (ノルメラン) が処方されていた。また 2 年程前から発作性の頭痛や熱

Table 1 Laboratory data

WBC	8,700/mm ³
Na	138 mEq/l
K	2.5 mEq/l
Cl	99 mEq/l
Mg	1.5 mg/dl
GOT	60 IU/l
GPT	15 IU/l
LDH	422 IU/l
γ-GTP	103 IU/l

感の頻度が増加するようになった。1996 年に入り，血圧上昇時に独自の判断で同薬を増量して服用するようになった。同年 4 月 25 日午後 7 時 30 分，家人と会話中，突然の痙攣を生じ，2 分程で意識が回復したが，救急車を要請し，当院に午後 8 時来院した。当院来院直後，救急外来で意識消失と痙攣を生じ，30 秒程で回復したが，即時，ICU (intensive care unit) へ入院させた。

入院時所見：身長 153 cm，体重 54 kg，血圧 142/92

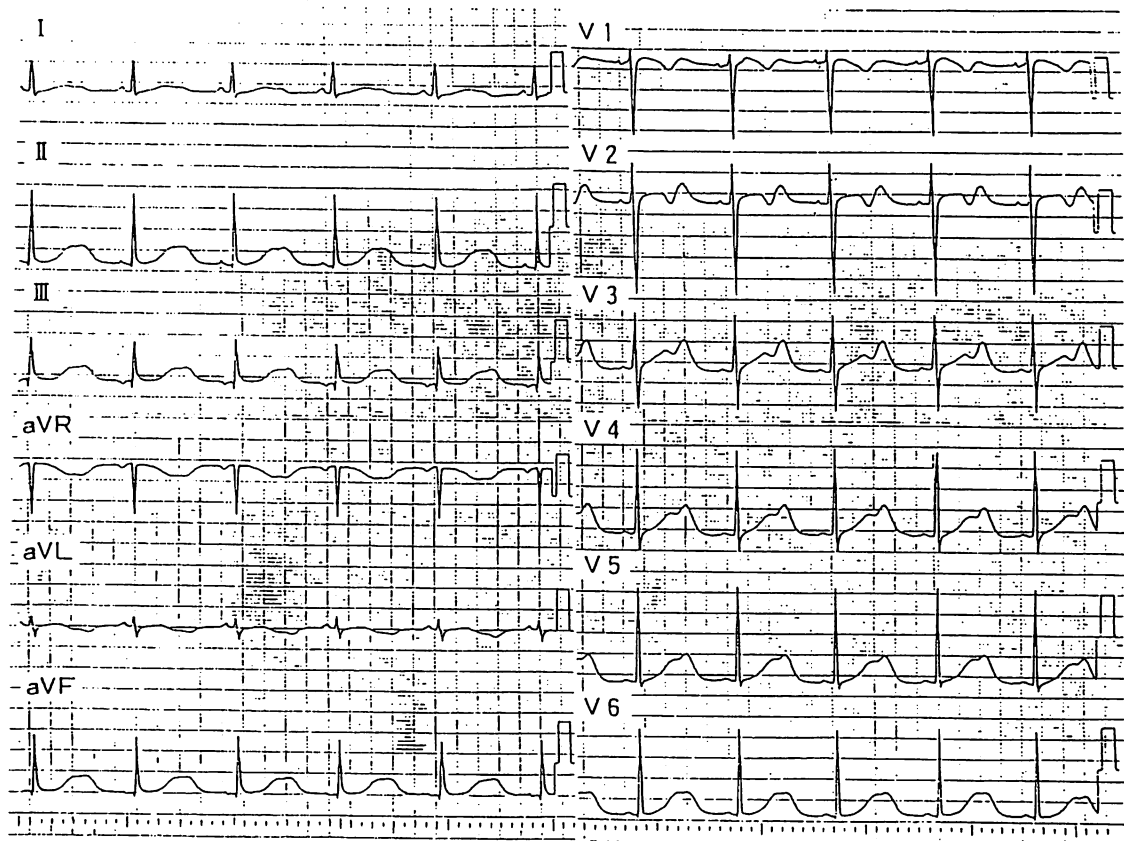

Fig. 1 Electrocardiograms on admission displaying QT prolongation (QTc=0.65 sec)

mmHg (臥位), 頻拍 60/分, 整. 体温 36.4°C. 心音純, 肺野清, ラ音なし. 腹部平坦, 肝脾腎触知せず, 下腿浮腫なし.

臨床検査所見: 入院時検査のうち, 異常所見を **Table 1** に示す. 低 K 血症, 低 Mg 血症および軽度の肝機能障害を認めた. 腫瘍マーカーは陰性, 甲状腺機能は正常であった.

入院時心電図所見 (**Fig. 1**): 著明な QT 時間の延長を認めた (QTc 0.65 秒).

胸部 X 線所見: 異常なし

断層心エコー図所見: ごく軽度の左室肥大を認めた. 心機能は良好.

入院後臨床経過および治療: ICU 入室後, 心電図モニター下に経過を観察したが, 午後 11 時, 再び全身痙攣と意識消失をきたした. その時のモニター心電図では, 典型的な torsade de pointes を呈しており, Adams-stokes 発作と考えられた (**Fig. 2-A**). 同不整脈は自然に停止したが, lidocaine (キシロカイン) の静注および点滴静注により再発予防に努め, spironolactone (アルダクトン) の静注と K 剤の点滴静注を行い, QT 時間の正常化を計った. 翌日午前 11 時には, 再び torsade de pointes をきたし, 一過性の Adams-stokes 発作が出現したが (**Fig. 2-B**), 同様に自然停止し, 硫酸 Mg 製剤の静注を追加した. 以後漸次電解質バランスの改善によ

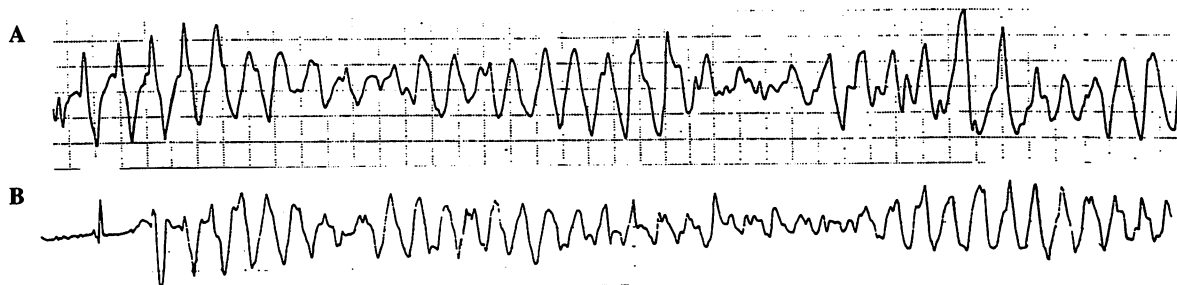


Fig. 2 Electrocardiograms

A: First recorded episode of torsade de pointes in the ICU.

B: Second recorded episode of torsade de pointes in the ICU.

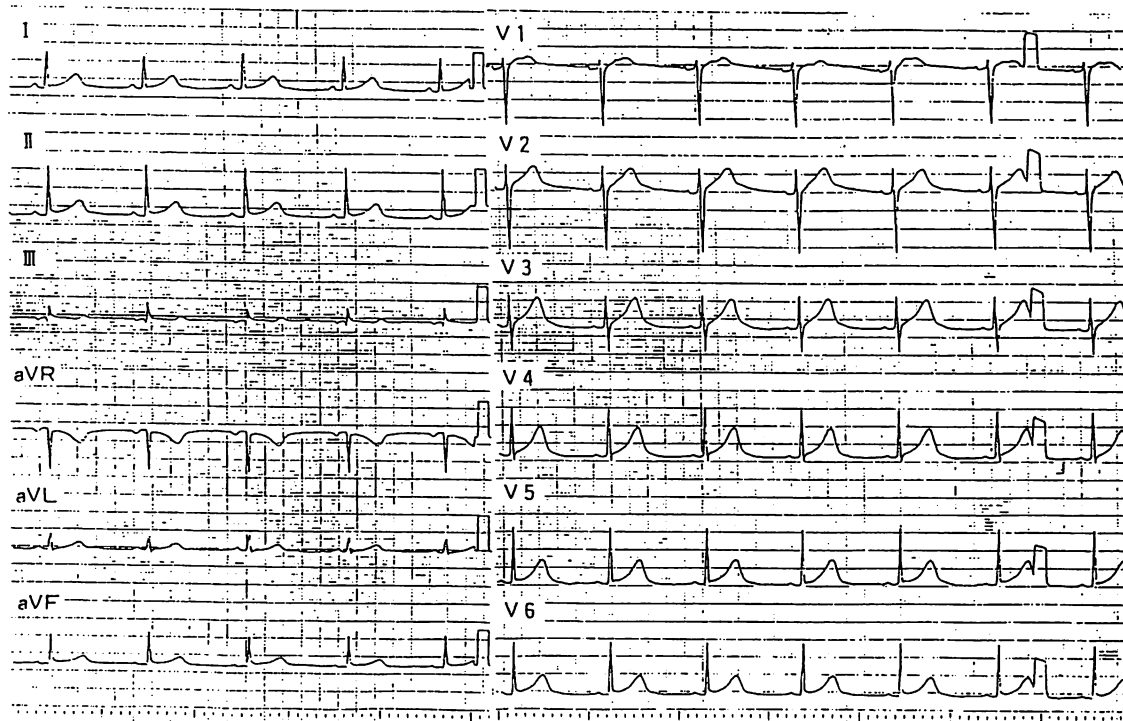
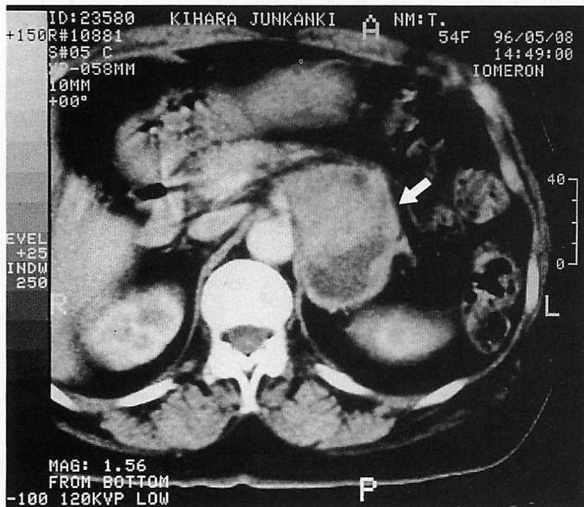


Fig. 3 Electrocardiograms displaying normalized QT interval (QTc=0.43 sec)

Table 2 Clinical condition of the patient and details of therapy

	4/25	4/26	4/27	4/28	4/29	4/30	5/15/17
Torsade de pointes	3	1						
Spironolactone	200 mg/day (iv)				100 mg/day			
MgSO ₄	10% MgSO ₄ × 2A/day (iv)							
KCl	40 mEq/day			20 mEq/day				
Lidocaine	2 mg/min			1 mg/min				
Metoprolol	120 mg/day							
Doxazosin	2 mg/day							
Serum K (mEq/l)	2.5	3.3	3.5	4.1	4.5	4.5	4.5	4.4
Mg (mg/dl)	1.5	1.7					2.9	
Ca (mg/dl)	9.1						9.1	
QTc (sec)	0.65	0.63	0.6	0.55	0.51	0.51	0.48	0.43

**Fig. 4** Computed tomography scan showing the left retroperitoneal paraganglioma (arrow)

り、心電図のQTcも正常化した(**Fig. 3**)。

入院後の臨床経過を**Table 2**に示す。全身状態改善後に併せて行った腹部コンピューター断層撮影法(computed tomography: CT)により、左後腹膜に傍神経節腫瘍が偶然認められた(**Fig. 4**)。また、入院後に行った血中・尿中カテコラミン3分画検査でエピネフリン、ノルエピネフリン濃度は著しい高値を示し、傍神経節褐色細胞腫が強く疑われた(**Table 3**)。全身状態の改善と血圧の安定、および心電図上のQT時間の正常化の後、5月20日、本腫瘍に対する精査加療目的で旭川医科大学病院に転院した。

同院放射線科にて行った左腎動脈造影では、左下副

Table 3 Concentration of urinary catecholamines (3f)

Adrenaline	626 µg/day (1.0–23.0)
Noradrenaline	455 µg/day (29.0–120.0)
Dopamine	680 µg/day (100–1,000)

3f=3 fraction.

腎動脈より腫瘍血管の増生を認めた(**Fig. 5-A**)。また選択的静脈血サンプリングにより左腎静脈にてエピネフリン、ノルエピネフリンの上昇を認めた(**Fig. 6**)。また iodine-131 metaiodobenzylguanidine (¹³¹I-MIBG) シンチグラフィの24時間後、背面像にて左傍神経節部位の取り込みの増加を認めた(**Fig. 5-B**)。更に磁気共鳴映像法(magnetic resonance imaging: MRI)のT₂強調画像で high intensity の充実性部分と腹側の low intensity 部位とに分かれる所見を認めた(**Fig. 5-C**)。

以上より傍神経節由来の paraganglioma で、副腎外褐色細胞腫と診断された。1996年6月12日、同院第二外科に転科し、6月24日、全身麻酔下にて腫瘍摘出術を行った。腫瘍の大きさは70×45×40 mmで、外側は脂肪で被われ、大動脈と上腸間膜動脈、左腎動脈に接しており、摘出標本に動脈圧痕を認めた。断面は内部に液状成分を含む25×40 mmの嚢胞部分と実質性の充実部分とに分けられた(**Fig. 7**)。

病理所見としては、腫瘍は薄い結合織性の被膜に囲まれていたが、腫瘍細胞が索状に配列し、被膜を越えて周囲に浸潤しており、明らかな脈管浸潤も認められ、悪性度が高いと思われた。腫瘍細胞は顆粒状の胞体を有する多角性の主細胞が主体で、核の多角性に富

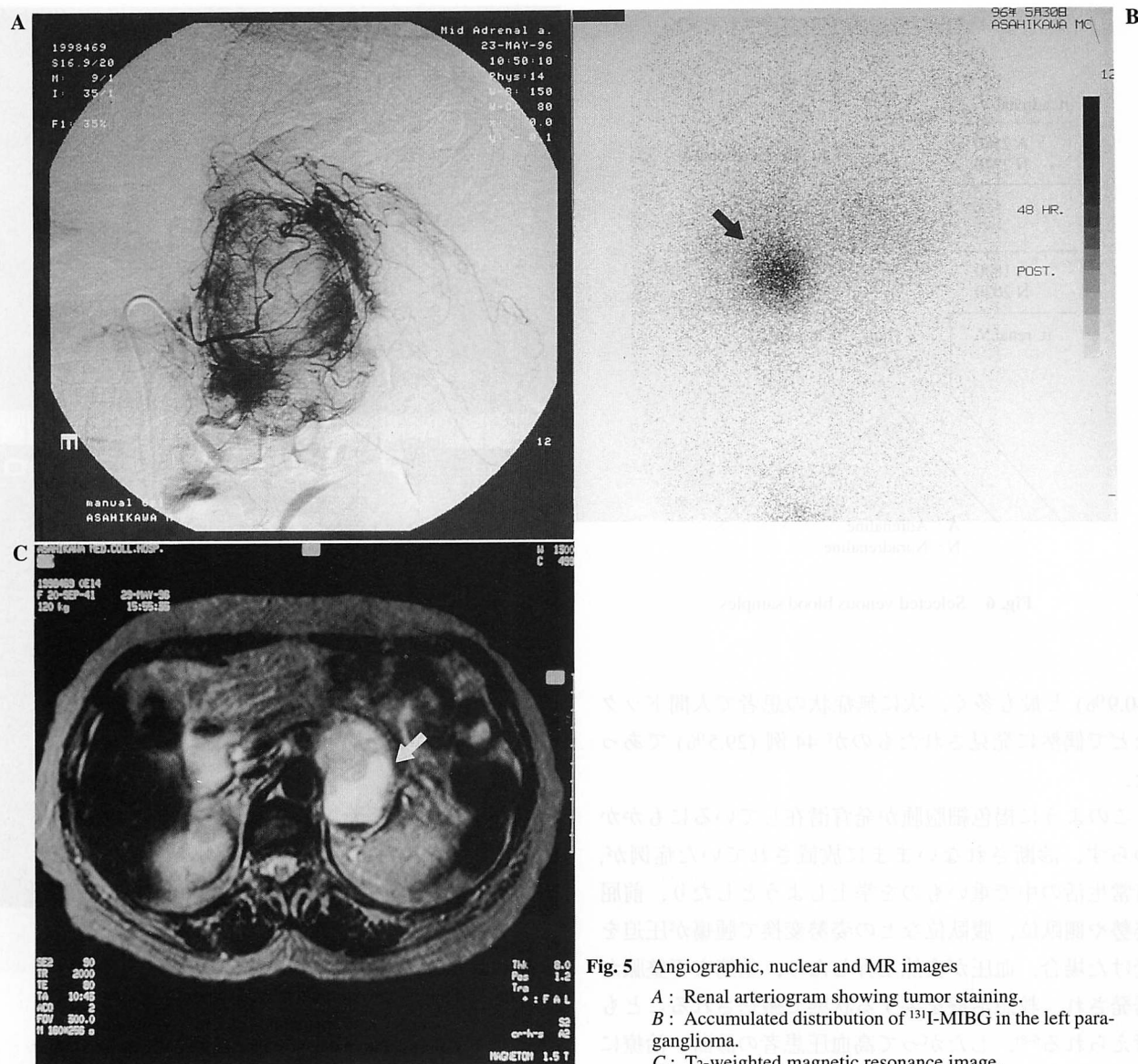


Fig. 5 Angiographic, nuclear and MR images

- A: Renal arteriogram showing tumor staining.
 B: Accumulated distribution of ^{131}I -MIBG in the left paraganglioma.
 C: T₂-weighted magnetic resonance image.

み、免疫染色上 chromogranin 陽性で、悪性の pheochromocytoma と診断された (Fig. 8).

手術後、8月10日、同院を軽快退院したが、1997年1月現在、転移による再発再燃を示唆する症状はなく、血圧も安定しており、不整脈なども認められていない。

考 察

褐色細胞腫は副腎髄質あるいは傍神経節より生ずる腫瘍であり、エピネフリン、ノルエピネフリンなどのカテコラミンが過剰に産生分泌され、持続性または発作性の血圧上昇、動悸などの循環器症状や、発汗過多、

便秘、頭痛、体重減少、手指振戦など多彩な症状をきたす疾患である。本症は20-50歳に多く発症し、性差はなく、二次性高血圧患者の0.1-0.2%にみられる稀な疾患である³⁾。

近年、超音波検査、X線CT、MRIならびに ^{131}I -MIBGシンチグラフィーなどの画像診断技術の進歩により、本症の診断率は向上しているものの、自覚症状に乏しい症例では、たまたま行ったこれらの画像診断法で偶然に本腫瘍が発見される、いわゆる“副腎偶発腫瘍 (adrenal incidentaloma)”も経験される⁴⁾。猿田⁵⁾の報告では副腎偶発腫瘍の149例の発見の契機となったのは、高血圧を有する患者に対するの精査後が61例

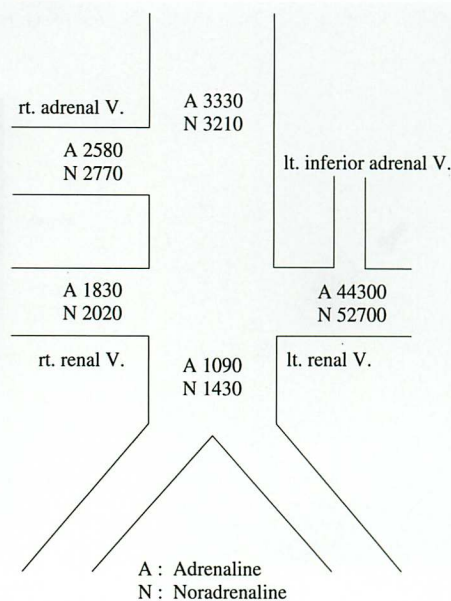


Fig. 6 Selected venous blood samples

(40.9%) と最も多く、次に無症状の患者で人間ドックなどで偶然に発見されたものが 44 例 (29.5%) であった。

このように褐色細胞腫が発育潜在しているにもかかわらず、診断されないままに放置されていた症例が、日常生活の中で重いものを挙上しようとしたり、前屈姿勢や側臥位、腹臥位などの姿勢変換で腫瘍が圧迫を受けた場合、血圧が突然上昇したり、重篤な不整脈が誘発され、救急治療を要する状態で搬送されることも考えられる⁶⁻⁸⁾。したがって高血圧患者の診断・治療にあたっては、本腫瘍の存在を疑わせる症状があるか否か、常に病歴を聴取し、各種画像診断法により本症の存在を確認しておくことが重要である。

本症例は数年間、他医のもとで特に精査がなされないまま、降圧利尿剤 metolazone が処方されていたが、当院搬入後の問診では 2 年前より頭痛や全身の熱感が発作性に自覚されており、この頃より本腫瘍が発育していたことが示唆される。更に患者自身が血圧変動時に独自で本薬剤を増量服用していたことから、低 K 血症、低 Mg 血症をきたし、心電図上の著明な QT 延長により心室全体の不応期の不均一性が高まる結果となった^{9,10)}と思われる。

低 K 血症などの電解質異常による二次性 QT 延長症候群は、心室の K 電流が抑制されて心室筋の再分極が

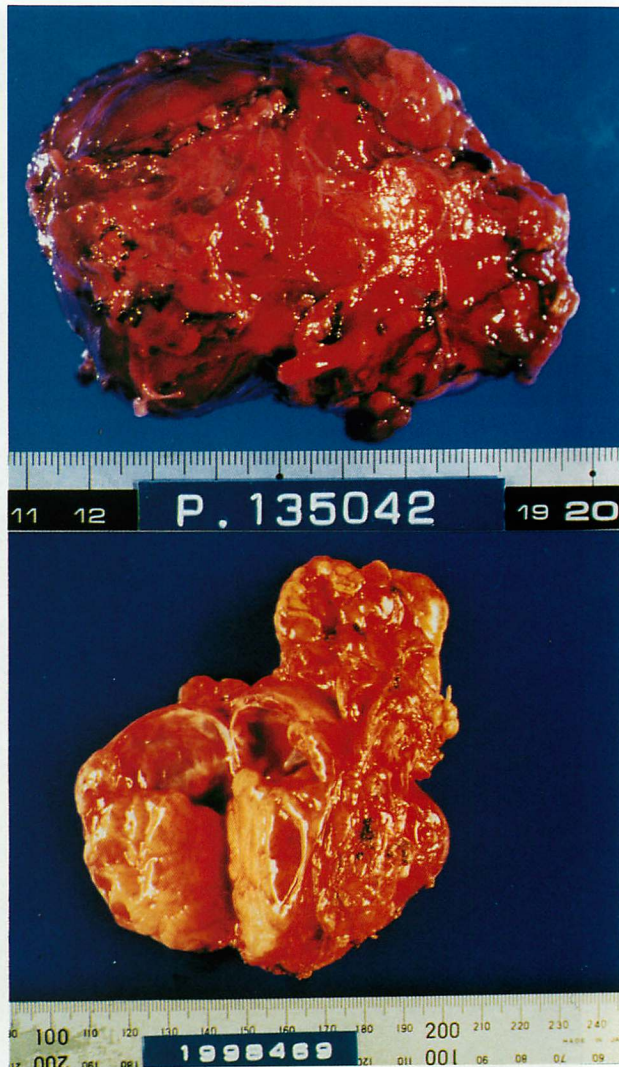


Fig. 7 Photographs of the removed tumor

Upper : Cross appearance of removed tumor.

Lower : Internal appearance of partially incised tumor.

延長した結果生じるとされている^{11,12)}。また Mg の作用は、K に対する作用と Ca に対する作用の 2 つに分けられ、前者に対しては Na-K-ATPase の補酵素として働き、細胞内 K 濃度の上昇と Na 濃度の低下により静止膜電位を下げ、膜を安定させること、Ca に対してはその心筋細胞流入に対する拮抗作用、筋小胞体への流入阻害、Ca の細胞外への汲み出しなどの作用が挙げられる。

本症例では第 2 病日に再び torsade de pointes の発作をきたし、そのため硫酸 Mg 製剤の静注を行ったが、以後、漸次血清 K 値が正常化され、それとあいまって torsade de pointes の発作は全く認められなくなった。低 Mg 血症の改善そのものがこの不整脈発生を抑制し

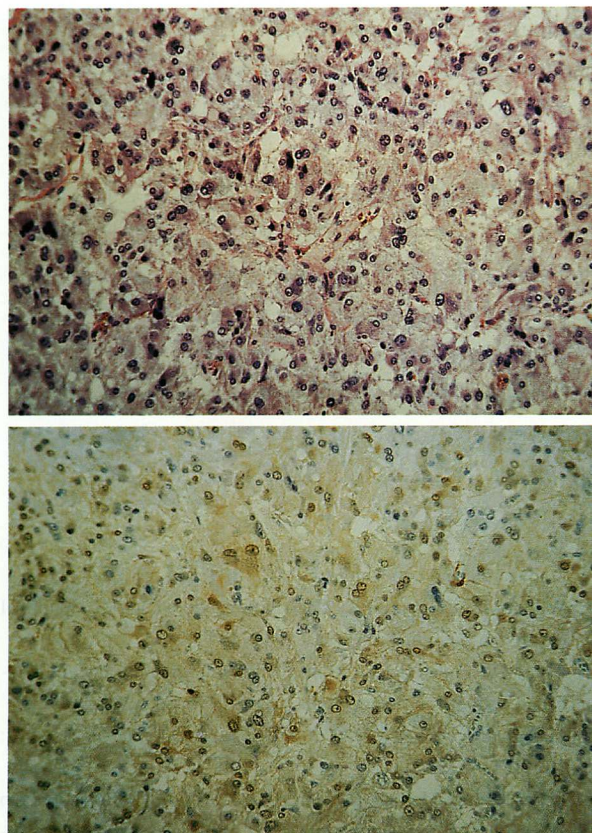


Fig. 8 Histological examination

Upper: Hematoxylin-eosin stain, original magnification $\times 200$.

Lower: Chromoglanin positive finding, original magnification $\times 400$.

たとも考えられるが、硫酸 Mg を投与することにより、前述の K や Ca を介する心筋細胞膜作用により、この不整脈が抑制されたとも考えられる。

一般に二次性 QT 延長症候群では、おのおのの原因が単独で torsade de pointes を引き起こすことは稀であり、多くは複数の原因が重なって引き起こすと考えられる。従来、褐色細胞腫症例では、エピネフリンやノルエピネフリンなどの過剰分泌により、上室性頻拍症、上室性期外収縮、心室性期外収縮、心室性頻拍症など、多彩な不整脈を伴うことが多く、カテコラミン

による心筋代謝異常により、心電図上 ST-T 変化や QT 時間の変化をきたすことも報告されている¹³⁻¹⁵。心筋細胞は高濃度のカテコラミンに長時間接触すると、急性心筋炎や心筋線維症をきたすことが証明されている¹⁶。

諸家の報告¹⁷⁻¹⁹では、エピネフリンを点滴投与すると、電気生理学的に心筋活動電位第 3 相の傾斜が大となり、再分極速度の変化により活動電位持続時間が短縮し、また Purkinje 細胞の slow diastolic depolarization (第 4 相) の勾配が増強すると報告されている。したがってカテコラミンによって心室には興奮性の亢進や再分極過程の不均一性がもたらされ、頻脈性不整脈をきたしやすくなる。

今回の症例では心筋生検を行っていないので、心筋細胞にどの程度障害が存在するのかわからないが、血中および尿中のカテコラミン濃度の著明な上昇は、何らかの組織学的変化の存在を示すものと思われた。入院当初、頻回に torsade de pointes をきたした機序としては、前述の低 K・低 Mg 血症に基づく二次性 QT 延長症候群を背景に、褐色細胞腫により分泌されるカテコラミンが心筋細胞の活動部位に影響を与えたこと、またカテコラミンに基づく心筋炎や心筋線維症による興奮伝導の不均一性が、相乗的に作用したものと考えられた。

腫瘍摘出後現在に至るまで、本患者は血圧も安定し、心電図上の QT 時間は常に正常値を呈し、不整脈の発生は全く認められず、経過良好である。しかしながら病理所見では悪性度の高さが示唆されており、今回は本腫瘍の悪性化症例に有効であるとされている cyclophosphamide, vincristine, dacarbazine の 3 者併用による化学療法 (CVD 療法)²⁰⁻²² や放射線療法 (¹³¹I-MIBG 内部照射)²³ などを行っていないことより、今後、遠隔転移による再発再燃をきたす可能性もあり、慎重な経過観察が必要と考えられる。

要 約

症例は 54 歳、女性。高血圧症の診断で他医に通院中、降圧利尿薬 metolazone の処方を受けていた。血圧上昇時、独自の判断で同薬を増量服用していたが、そのため低 K・低 Mg 血症を生じ、二次性 QT 延長症候群となり、torsade de pointes (倒錯型心室頻拍) により Adams-stokes 発作をきたし、当院に救急車で搬入された。

初診時の血清 K は 2.5 mEq/l、血清 Mg は 1.5 mg/dl と低下し、心電図では QTc が 0.65 秒と著

明に延長していた。ICU 搬入後計 3 回の torsade de pointes をきたし、lidocaine の点滴静注、および低 K 血症に対し K 剤の点滴静注と spironolactone の静注、低 Mg 血症に対し硫酸 Mg 製剤の静注を行った。血清 K 値、血清 Mg 値の正常化とともに心電図の QT 時間は短縮し、torsade de pointes は完全に抑制された。

入院中の精査では、腹部 CT 検査で左後腹膜に傍神経節の腫瘍を認めた。左腎動脈造影で下副腎動脈より腫瘍血管の増生を認め、選択的静脈血サンプリングでは左腎静脈血でエピネフリン、ノルエピネフリンとともに著しく高値を示した。また、MRI の T₂強調画像で high intensity signal を認め、¹³¹I-MIBG シンチグラフィでは左傍神経節部位の取り込み増加を認め、傍神経節褐色細胞腫と診断された。

本症例は QT 延長により受攻性の高まった心筋に、カテコラミンが催不整脈作用をきたした可能性や、カテコラミンによる心筋障害が直接不整脈の原因となったことなどが考えられる。

J Cardiol 1997; 30: 37-44

文 献

- 1) 佐藤辰男：褐色細胞腫：副腎疾患をめぐる諸問題。日内会誌 1992; **81** : 523-528
- 2) 野城孝夫，清水和政，渡辺智也：偶発腫瘍として発見された褐色細胞腫 19 例についての検討。日内分泌会誌 1995; **71** : 784
- 3) Takeda R, Yasuhara S, Miyamoto I : Phaeochromocytoma in Japan : Analysis of 493 cases during 1973-1982. *J Hypertens* 1986; **4** (Suppl 5) : S397-S399
- 4) Schteingart DE, Seabold JE, Gross MD : Iodocholesterol adrenal tissue uptake and imaging adrenal neoplasms. *J Clin Endocrinol Metab* 1981; **52** : 1156-1161
- 5) 猿田享年：厚生省特定疾患「副腎ホルモン産生異常症」調査研究班—鉱質コルチコイド分科会総括。日内分泌会誌 1991; **67** : 722-729
- 6) 佐藤辰男，大石誠一，梅田昭久：褐色細胞腫。総合臨 1980; **29** : 927-932
- 7) 野田啓一：体位変換時に異常な血圧上昇と不整脈を来した褐色細胞腫患者の麻酔経験。住友病医誌 1985; **12** : 133-136
- 8) 飯塚健治，牧口光幸，鈴木善之：体前屈によって心室頻拍を呈した褐色細胞腫の 1 例。呼吸と循環 1991; **39** : 279-282
- 9) 飯沼宏之：Torsade de pointes. 循環器科 1987; **21** : 337-345
- 10) 飯沼宏之：Triggered activity 性不整脈の治療。Therap Res 1989; **10** : 285-291
- 11) Bens JL, Lesbre JP : Torsade de pointes a expression syncopale par hypokaliemie. *Cœur Med Int* 1972; **11** : 293-307
- 12) Shimizu W, Tanaka K, Suenaga K : Bradycardia-dependent early after depolarizations torsade de pointes in association with marked bradycardia and hypokalemia. *PACE* 1991; **14** : 1105-1111
- 13) William JS, Captain MC : Pheochromocytoma and the abnormal electrocardiogram. *Am Heart J* 1954; **48** : 42-53
- 14) Tsung OC, Tali TB : Striking electrocardiographic changes associated with pheochromocytoma. *Chest* 1976; **70** : 397-399
- 15) 加藤和三，傳 隆泰：カテコラミンと心電図。日臨 1972; **30** : 1711-1722
- 16) Lepeschkin E, Marchet H, Schroeder G, Wagner R, Sailva P, Raab W : Effect of epinephrine and norepinephrine on the electrocardiogram of 100 normal subjects. *Am J Cardiol* 1960; **5** : 594-603
- 17) Posner P, Farrar EL, Lambert CR : Inhibitory effects of catecholamines in canine cardiac Purkinje fibers. *Am J Physiol* 1976; **231** : 1415-1420
- 18) 上羽康之，小田勉彦，伊藤芳久：カテコラミンと心電図。日臨 1972; **30** : 1723-1730
- 19) Hoffman BF, Cranefield PF : *Electrophysiology of the Heart*. McGraw-Hill, New York, 1960; pp 211-256
- 20) Averbuch SD, Steakley CS, Young RC : Malignant pheochromocytoma : Effective treatment with a combination of cyclophosphamide, vincristine, and dacarbazine. *Ann Intern Med* 1988; **109** : 267-273
- 21) 本間英丸，三浦幸雄，目黒由紀：抗癌療法が奏効した悪性褐色細胞腫の一例。ホルモンと臨 1992; **40** : 163-166
- 22) Noshiro T, Honma H, Shimizu K : Two cases of malignant pheochromocytoma treated with a combination of cyclophosphamide, vincristine and dacarbazine. *Endocr J* (in press)
- 23) Krempf M, Lumbroso J, Mornex R : Treatment of malignant pheochromocytoma with [¹³¹I] metaiodobenzylguanidine : A French multicenter study. *J Nucl Biol Med* 1991; **35** : 284-287