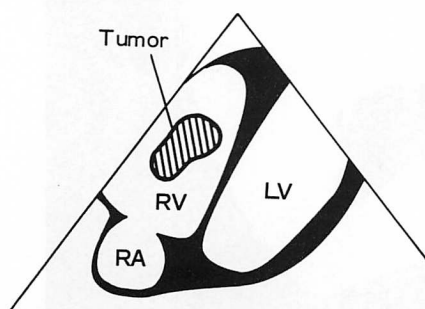
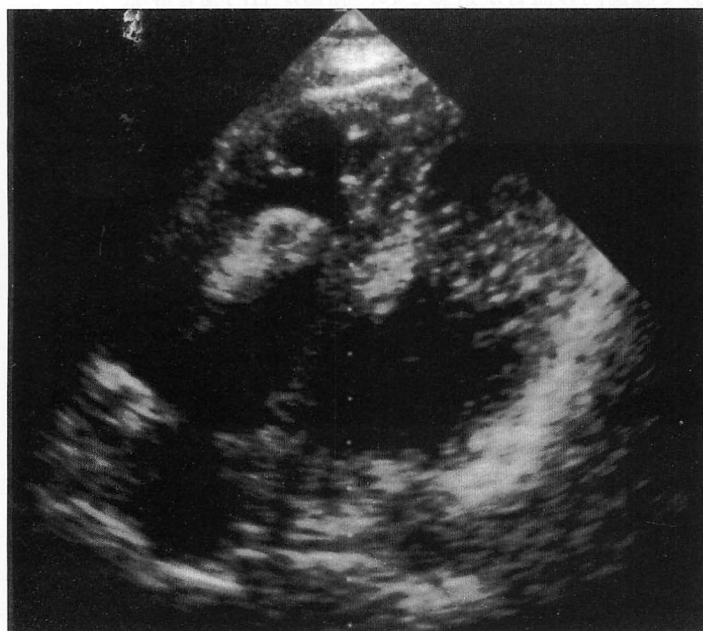

## Cardiovascular Imaging In-a-Month

### ● A 54-Year-Old Woman Complaining of Syncopal Attacks

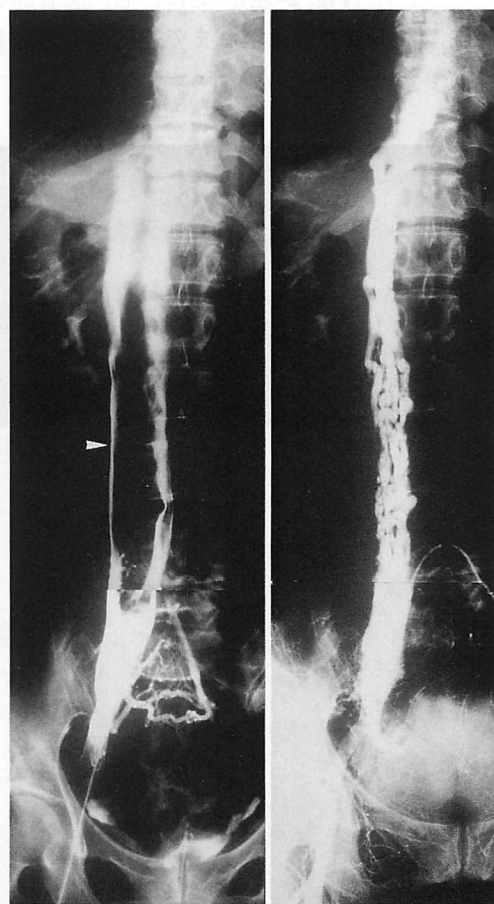
北村惣一郎  
中山 芳夫  
谷口 繁樹

Soichiro KITAMURA, MD, FJCC  
Yoshio NAKAYAMA, MD  
Shigeki TANIGUCHI, MD



**Fig. 1** Echocardiogram showing the mass protruding into the right ventricle during diastole

RV=right ventricle; RA=right atrium; LV=left ventricle.



**Fig. 2** Angiographic findings

*Left*: Angiogram of the inferior vena cava showing a filling defect (*arrowhead*) continuing from the right common iliac vein to the vicinity of the right atrium.

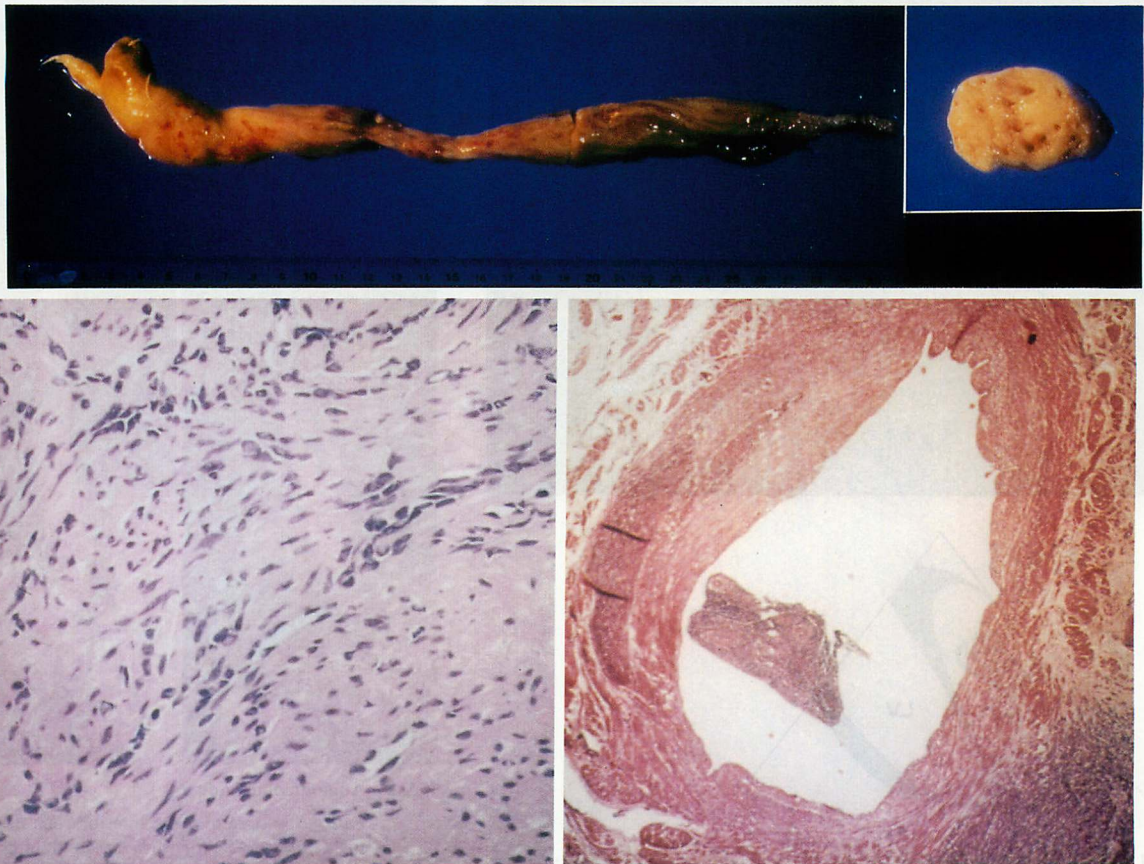
*Right*: Angiogram of the right internal iliac artery showing the rich tumor vessels from the pelvic cavity to the right atrium.

症 例 54 歳，女性

主 訴：意識消失発作

現病歴：受診前の1年間に3回，自転車走行中や階段の昇降中に意識消失発作があった。心エコー図検査で拡張期に右房から右室に嵌入する腫瘍を認め (Fig. 1)，腹部超音波検査でその腫瘍が下大静脈内に存在し，膀胱付近まで連続している所見を得た。既往として，10年前に子宮筋腫にて単純子宮摘出術を受けたことがある。

入院時検査所見：腹部造影コンピューター断層撮影で下大静脈を造影すると，右総腸骨静脈より下大静脈へ連続して腫瘍の占拠による陰影欠損像を認めた。また，下大静脈造影でも腫瘍の占拠による陰影欠損像を認め，それは右総腸骨静脈より右房付近まで連続していた (Fig. 2-左)。更に，右内腸骨動脈造影で腫瘍内の血管が造影され，腫瘍が右内腸骨静脈より右房に至るまで連続して存在していることが明らかになった (Fig. 2-右)。



**Fig. 3** Pathological findings

*Upper-left* : Macroscopic views of the excised tumor which was white and elastic hard with 31 cm length.

*Upper-right* : Cross-section of the tumor showing a number of vascular lumens.

*Lower-left* : Photomicrograph of the excised tumor indicating benign leiomyoma (hematoxylin-eosin staining,  $\times 100$ ).

*Lower-right* : Photomicrograph of the small vein in the muscle layer of the uterus which had been excised 10 years before the heart operation. Tumoral tissue (benign leiomyoma) was found in the venous cavity of the excised uterus with myoma.

### 診断のポイント

以上から、静脈内に浸潤した子宮筋腫が右内腸骨静脈、下大静脈を経て右房内へ成長伸展したものと診断し、人工心肺使用下に腫瘍摘出術を施行した。

摘出した標本は長さ 31 cm、重さ 52 g で、白色、弾性硬の腫瘍であった。標本の断面に多数の血管腔を認めた (Fig. 3-上)。病理組織学的検索では紡錘状の核をもつ紡錘状の細胞が束状に配列し、平滑筋腫の組織像を呈していた (Fig. 3-左下)。10 年前に摘出した子宮筋腫の病理標本を再度検索すると、筋層内の静脈内腔に平滑筋腫の組織像を示す腫瘍組織を認めた (Fig. 3-右下)。

Intravenous leiomyomatosis は稀な疾患で、心腔内腫瘍として発見されることがあり、開心術施行報告例は本症例が 27 例目に当たる<sup>1)</sup>。発生源として子宮筋腫説、静脈平滑筋説があるが、従来の報告は全て女性であることから、やはり前者の可能性が高いと考えられ

る。時に肉腫化して肺転移を認めることがある。治療は全切除が望ましく、部分切除後の再発例の報告がある。診断のポイントは以下のとおりである。

- 1) 右内腸骨静脈から下大静脈、右心系に連続している腫瘍が存在していること。
- 2) 患者が女性で、子宮筋腫を併存していること、あるいは子宮筋腫の手術の既往があること。
- 3) 確定診断には子宮の静脈内腔に平滑筋腫を認めること。

**Diagnosis :** Intravenous leiomyomatosis

### 文 献

- 1) Nakayama Y, Kitamura S, Kawachi K, Kawata T, Fukutomi M, Hasegawa J, Morita R : Intravenous leiomyomatosis extending into the right atrium. *Cardiovasc Surg* 1994; 2 : 642-645