

動脈管開存症に対するコイル塞栓術 の中期成績

Mid-Term Follow-up Results of Coil Embolization for Patent Ductus Arte- riosus

西本 啓
井埜 利博
大久保又一
秋元かつみ
藪田敬次郎

Kei NISHIMOTO, MD
Toshihiro INO, MD
Mataichi OHKUBO, MD
Katsumi AKIMOTO, MD
Keijiro YABUTA, MD

Abstract

Mid-term follow-up results of coil embolization for patent ductus arteriosus (PDA) were evaluated in 19 patients aged from 2 years 9 months to 13 years (median : 5 years and 10 months) who underwent coil embolization for PDA. The minimum diameter of PDA ranged from 1.0 to 3.5 mm (mean 2.3 ± 0.8 mm). Coil embolization was performed by the retrograde approach in 16 patients and the anterograde approach in 3, using a Gianturco coil in 11 and a Jackson detachable coil system in 8. Sixteen patients underwent single coil embolization and three patients received two coils simultaneously with detachable coil systems. Follow-up evaluation was performed with color flow mapping and pulsed Doppler echo to identify residual shunt or acquired left pulmonary artery stenosis after embolization at 1 day, 1 week, 1, 3, 6 and 12 months, and every 6 months thereafter.

In two patients, a coil had migrated into the distal left pulmonary artery immediately after implantation, and could be safely retrieved. Minimum residual shunt was found in six patients (32%) on the day after the procedure. Spontaneous closure was noted in all patients within 6 months. Recanalization of completely occluded PDA was observed in one patient at 1 month after embolization. However, spontaneous closure of the residual shunt was found at 1 year and 6 months of follow-up. There was no evidence of acquired left pulmonary artery stenosis during the follow-up period (14.5 ± 5.8 months).

Coil embolization is an effective and safe therapy for PDA. Small residual shunt may be observed immediately after the coil embolization, but will close spontaneously during the follow-up. Recanalization occurred after complete coil occlusion, so careful follow-up with color flow mapping is mandatory.

J Cardiol 1997; 30 (3): 131-136

Key Words

Congenital heart disease (patent ductus arteriosus), Catheter intervention, Coil embolization, Follow-up studies (mid-term)

はじめに

動脈管開存症 (patent ductus arteriosus : PDA) に対する catheter intervention には、従来より Porstmann 法¹⁾, Rashkind occluder²⁾ などがあるが、いずれも比較的太いカテーテルを必要とすることや、残存短絡が少なくな

い点において問題があった。最近、比較的細い PDA に対してコイル塞栓術が試みられ³⁻⁵⁾、その有効性が報告されている。著者らは 4-5 ループの長さを持つコイル (long coil) を用いて PDA に対する塞栓術を行い、有効性と安全性を前向きに検討してきたので⁶⁾、今回はその中間成績を報告する。

順天堂大学医学部 小児科 : 〒113 東京都文京区本郷 2-1-1

Department of Pediatrics, Juntendo University School of Medicine, Tokyo

Address for reprints : NISHIMOTO K, MD, Department of Pediatrics, Juntendo University School of Medicine, Hongo 2-1-1, Bunkyo-ku, Tokyo 113

Manuscript received April 28, 1997; revised June 27, 1997; accepted June 30, 1997

Selected abbreviations and acronyms

PDA=patent ductus arteriosus

対 象

対象は塞栓後6ヵ月以上経過した19例(男児9例, 女児10例)で, 観察期間は平均 14.5 ± 5.8 ヵ月(6-24ヵ月)である。塞栓時の年齢は2歳9ヵ月-13歳(中央値5歳10ヵ月)で, 体重は11-40 kg(中央値18 kg)であった。Krichenkoら⁷⁾の分類によるPDAの形態は, A型(円錐状)14例, B型(窓状)1例, C型(管状)3例およびE型(長円錐状)1例で, 最小径は1.0-3.5 mm(平均 $[\pm SD]$ 2.3 ± 0.8 mm), Qp/Qsは1.1-2.0 mm (1.4 ± 0.2 mm)であった(表1)。1例(症例1)は大動脈縮窄と心室中隔欠損(膜様部小欠損)を合併しており, 大動脈縮窄に対しては1歳時にバルーン血管形成術を施行している。他の18例は合併心奇形のない孤立性のPDAであり, 連続性雑音を認めていた。

方 法

本研究は順天堂大学学内倫理委員会の審査を受け, 1994年10月6日に許可された。また, 患者全例の両親に対して本研究内容の説明を十分にを行い, 承諾を得た。

1. 使用コイル

用いたコイルは, ステンレススチール製の軸にダクロン線維が付着した構造を持ち, 径5 mmまたは8 mmで, 4-5ループの長さを持つ。初期の11例ではCOOK製 Gianturco coil (MWCE-38-8-5, MWCE-38-15-8)を, その後の8例では脱着可能な Jackson detachable coil (MWCE-38-5-5 loop-PDA, MWCE-38-8-4 loop-PDA)を用いた。使用にあたっては, 留置コイルが1つの場合(single coil法)は動脈管の最小径の2倍以上の径のコイルを選択した。

2. コイルの留置方法

大動脈造影を正側面で行った後に, 経大動脈的に5F-Judkinsカテーテル(右用, 3 cmカーブ)あるいは経肺動脈的に5F多目的カテーテルを進めて動脈管を通過させ, コイルをカテーテル先端より押し出して, 動

脈管内に3ループ以上, 肺動脈側に1-2ループを形成するように操作して留置した。コイルを2個留置する場合(double coil法)は, 2本のカテーテルを同時に操作して留置した。

3. 残存短絡, 再疎通および左肺動脈狭窄の評価

大動脈造影をコイル留置10分後に行い, 残存短絡の有無を評価した。またカラードップラー法を用いてコイル留置翌日の退院時に残存短絡を再評価し, カラードップラー上, 残存短絡を認めなかった場合に完全閉塞と判定した。一度カラードップラーにて完全閉塞が確認された後, 再度カラードップラー上で短絡を認めた場合を再疎通と定義した。

肺動脈狭窄の評価はパルス・ドップラー法を用いて左肺動脈の血流速度を計測し, 150 cm/sec以上の場合を有意な狭窄と判定した。

4. 経過追跡

術後翌日, 1週, 1, 3, 6ヵ月, 1年後, およびその後6ヵ月ごとに心エコー図検査を行い, 残存短絡および肺動脈狭窄について評価した。なお感染性動脈内膜炎の予防のため, 術中にcefazolin sodium(セファメジン)60 mg/kgの静脈内投与と術後5日間の経口抗生物質(ペニシリン系またはセフェム系)投与を行った。また血栓予防のため, 術中にはheparin 100 U/kgを使用し, 術後1-3ヵ月間 aspirin 5 mg/kgの経口投与を継続した。

結 果

1. 早期成績

2例(症例7, 16)で留置直後にコイルが脱落したが, いずれも無事回収後に再度試み, 留置に成功した。症例7では, 当初動脈管径を過小評価したため, 径5 mmのコイルを使用して脱落したが, 動脈管径を再計測した後に, 径8 mmのコイルを留置した。症例16では, 動脈管径2.3 mmに対して径5 mmのdetachable coilを使用した。離脱時にコイルがわずかに移動し, 直後にコイルが脱落した。2度目も同径のコイルを用い, コイルが確実に固定されていることを確認した後に離脱し, 留置に成功した。症例14では動脈管径3.2 mmに対し径8 mm, 4ループのdetachable coilを用い, 当初経動脈的に留置を試みた。コイルの肺動脈側ループが血流によって流出するため, 動脈管内にループを

Table 1 Clinical data for patients and results of PDA coil embolization

Patient No.	Age (mo)	Weight (kg)	Qp/Qs	PDA size (mm)	Coil size* (mm)	Coil type	Approach	Residual shunt		Follow-up period (mo)
								AoG	1 D	
1	41	11.1	1.7	1.0	5×5	G	R	—	—	24
2	47	14	1.2	1.9	5×5	G	R	—	—	24
3	42	14.6	1.1	1.6	5×5	G	R	—	—	24
4	113	38	1.2	1.8	5×5	G	R	—	—	12
5	33	14.2	1.4	1.0	5×5	G	R	—	—	12
6	154	40	1.3	2.4	5×5	G	R	—	—	24
7	94	18.4	1.6	3.5	8×5	G	R	Trace	Trace	12
8	50	16.5	1.4	2.2	5×5	G	R	—	—	12
9	97	28.5	1.5	2.3	5×5	G	R	—	—	12
10	53	16.9	1.4	2.0	5×5	G	R	Trace	Trace	12
11	153	40.2	1.3	1.8	5×5	G	R	Trace	Trace	18
12	44	17.8	1.3	3.2	8×4	D	R	—	Trace	12
13	84	17.4	1.2	1.5	5×5	D	R	Trace	Trace	12
14	66	18	2.0	3.2	8×4	D	A	Trace	—	18
15	117	30	1.6	1.6	5×5	D	R	Trace	Trace	12
16	144	40	1.5	2.3	5×5	D	R	—	—	12
17	53	18.4	1.3	2.7	5×5, 5×5	D	A	—	—	6
18	70	17.8	1.7	3.3	5×5, 5×5	D	A	—	—	6
19	74	19.9	1.4	3.5	5×5, 5×5	D	R	—	—	12

*Diameter (mm)×loops.

mo=months; Qp/Qs=pulmonary systemic flow; AoG=aortogram immediately after coil embolization; 1 D=color flow mapping 1 day after coil embolization; G=Gianturco coil; D=detachable coil; R=retrograde; A=anterograde; —=not detected.

形成することが困難であった。このため離脱せずに回収し、経肺動脈的にアプローチし直して留置出来た。3例(detachable coil使用)においてsingle coil法ではコイルが留置出来ず、double coil法を用いて留置した。他の13例では1回の手技で留置出来た。

その後の経過中には全例でコイルの脱落は認めていない。留置10分後の大動脈造影では13例に短絡の消失を認めたが、このうちの1例(症例12)では翌日のカラー Doppler法にて痕跡程度の残存短絡を認めた。他の6例では造影上痕跡程度の残存短絡を認めたが、そのうちの1例(症例14)は、術翌日のカラー Doppler法で短絡は消失していた(Table 1)。したがって留置翌日の退院時に13例(68%)で完全閉塞を認めた。なお、心室中隔欠損を合併した症例1を除く全例で、雑音は消失した。

2. 中期成績

短絡が残存していた症例は6例(32%)であったが、その後のカラー Doppler法による追跡では術後1ヵ月時に2例(症例10, 12)、3ヵ月時に2例(症例7, 15)、更に6ヵ月時に2例(症例11, 13)の短絡消失を認めた。

症例14(Fig. 1)では留置1週間まではカラー Doppler法にて完全閉塞を確認していたが、1ヵ月後に短絡が再度出現し、再疎通と判定した(Fig. 1-中)。この症例の短絡はコイル留置1年後まで認められたが(Fig. 1-下)、18ヵ月後には消失した。パルス・Doppler法による左肺動脈血流速度は、コイル留置前 105 ± 15 cm/sec から留置翌日 115 ± 23 cm/sec へと有意($p < 0.01$)に増加したが、最大でも 150 cm/secを超えた症例は認められず、経過とともに血流速度は減少して最終観察時には 100 ± 17 cm/secとなり、観察期間内(平均 14.5 ± 5.8 月; 6-24 月)では有意な肺動脈狭窄の出現は認められなかった。また、経過中に心内膜炎や血栓塞栓症あるいは溶血などの合併症は、臨床的には認められなかった。

考 案

Fisherら⁸⁾によれば、PDAの成人114例(手術例70例、未手術例44例)、平均15年間の経過追跡中の死亡率は、手術例の7%(5例)に対し、未手術例は39%(17例)と有意に高い。更に無症状であっても動脈内膜炎の罹患頻度が高く、小さなPDAにおいても、治療の

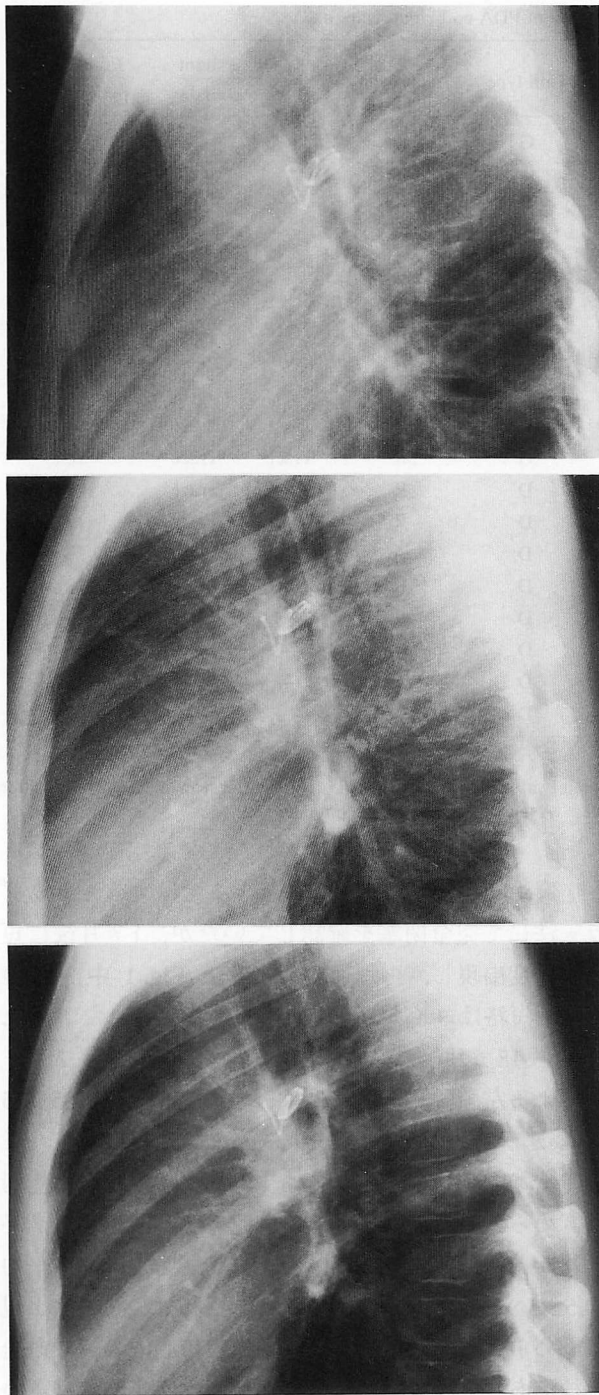


Fig. 1 Chest radiographs, lateral projection, in patient 14 after PDA coil embolization with a 8×4 mm loops Jackson detachable coil, demonstrating morphological change of the coil

Upper: One day after procedure. Three loops of the coil are in the ductus and one loop in the pulmonary end of the ductus. Shrinkage and anterior shift of the coil inside the ductus are observed 1 month (*middle*) and 1 year (*lower*) after coil placement.

適応となると考えられている。

PDA に対するカテーテル治療には、従来より Porstmann 法¹⁾、Rashkind occluder²⁾ などがあるが、いずれも比較的太いデリバリーカテーテル (18F, 8 または 11F) を必要とすることから、小さな PDA に対しては技術的困難があり、更に Rashkind device では残存短絡が少なくない点⁹⁾ において問題があった。1992 年、Cambier ら³⁾ により、比較的細い PDA に対するコイル塞栓術が報告されてその有効性が認められ、更に様々な手技の工夫¹⁰⁻¹³⁾ が報告されてきた。しかし中長期的予後についての報告は少なく¹⁴⁾、また予後について前向きに検討した報告はない。コイル塞栓術後に起こりうる主要な問題点としては、残存短絡、完全閉塞後の再疎通、および左肺動脈狭窄が挙げられる。著者らは 19 例の PDA にコイル塞栓術を行い、これらの問題点について前向きに検討した。

1. 残存短絡について

今回の結果では術直後(翌日の退院時まで)の残存短絡率は 32% (single coil 法の 38%) であったが、これは Lloyd ら⁴⁾、Moore ら⁵⁾、Shim ら¹⁴⁾ の single coil 法での報告 (32-41%) とほぼ同様の成績であった。著者らの症例では、最小径が 3.2 および 3.5 mm の比較的大きな PDA の 2 例を含む 6 例の残存短絡はいずれも痕跡程度であり、6 ヶ月以内に自然閉鎖した。また、塞栓術後 1 ヶ月で再疎通を認めた症例においても、18 ヶ月後には自然閉鎖した。Shim ら¹⁴⁾ のコイル塞栓術 75 例の経過追跡でも、術直後 31 例の残存短絡のうち、17 例は術後 2 週-20 ヶ月のうちに自然閉鎖しており、コイル塞栓術後 20 ヶ月の残存短絡率は 6±5% と推定している。この結果は、Rashkind device を用いた PDA 閉鎖術の術後 2 年の残存短絡率が 18% であること⁹⁾ と比較して、明らかに優れている。Hijazi ら¹¹⁾ は 31 例の塞栓術のうち、残存短絡率は 3% (1 例) と極めて良好な成績を示し、最小径が 2.5 mm 以上の症例には、複数のコイルを同時に留置する方法 (multiple coil 法) を推奨している。著者らの成績および Shim ら¹⁴⁾ の成績から、軽微な残存短絡の多くは自然閉鎖すると考えられるため、コイルの追加は、Shim らが推奨するように、残存短絡が 1 年以上持続する場合に考慮すればよいと思われる。

2. 再疎通について

著者らは再疎通を1例に認めたが、過去に明らかな再疎通例の報告はない。Shimら¹⁴⁾は2例の再疎通を疑う症例を報告しているが、いずれもカラードプラー法上での完全閉塞が確認されていない。著者らの症例は術直後と1週間後のカラードプラー法にて完全閉塞が確認されていたが、1ヵ月後に短絡を認めたため、再疎通と判定した。早期の再疎通の原因として、コイルの移動に伴う血栓の部分的な剥離、血栓退縮に伴う血栓の縮小、あるいは血栓溶解などが考えられるが、詳細は不明である。本症例において胸部X線でのコイル形態を検討した結果、術翌日に比して術後1ヵ月ではPDA内のコイルの短縮と偏位を認め、1年後にはこの変化が更に明らかであったことから、コイル形態の変化が再疎通の誘因である可能性が高いと思われる。

3. 左肺動脈狭窄について

著者らの検討では、左肺動脈の血流速度はコイル留置の翌日に有意に増加するものの、150 cm/secを超える有意な狭窄は認められず、経過とともに血流速度は前値に復した。これはコイルスプリング自体の復元力や血流による力学的影響、血栓の退縮、および内膜の新生などが、肺動脈側ループの突出を制限するように

関与するためと推測される。著者らの観察¹⁵⁾では、留置後のコイルは経過とともに次第に短縮しており、この推測を裏付ける所見と思われる。コイル塞栓術後には左肺動脈内に突出したループによって狭窄が出現する危険性があるため、肺動脈側のループは出来るだけ少なくすることが推奨されている。著者らはコイルの留置を容易にし、また留置後の固定を確実にするためには肺動脈側に1-2ループが適当であると考え、また今回の成績から、1-2ループであれば肺動脈狭窄の危険性は極めて少ないと思われる。しかし多数のコイルを留置した症例に左肺動脈狭窄を認めた報告¹¹⁾があり、更に留置直後の軽微な残存短絡の殆どは自然閉鎖するため、コイルの追加留置は必要最小限にとどめる必要があると思われる。

結 語

動脈管コイル塞栓術は術直後にしばしば軽微な残存短絡を残すが、中期的には完全に閉塞した。また肺動脈側のループ数を1-2ループにとどめれば、左肺動脈狭窄の出現の危険性は殆どないと考えられた。したがって比較的小さな動脈管開存症のコイル塞栓術は有効、かつ安全な治療法と思われる。しかし完全閉塞後に再疎通が出現することがあり、注意深く観察を続けることが必要である。

要 約

動脈管開存症に対するコイル塞栓術の中期的有効性と安全性を前向きに検討した。対象は2歳9ヵ月-13歳(中央値5歳10ヵ月)の19例で、動脈管の最小径は1.0-3.5 mm (2.3±0.8 mm)であった。初期の11例ではGianturco coilを、その後の8例にJackson detachable coilを用い、このうち3例でコイルを2個同時に留置した(double coil法)。コイルの留置は16例で経動脈的に、3例で経肺動脈的に行った。術後は翌日、1週、1,3,6ヵ月、1年後およびその後は6ヵ月ごとに、カラードプラー法およびパルス・ドプラー法を用いて、残存短絡と肺動脈狭窄について評価した。

2例で留置直後にコイルが脱落したが、いずれも回収後に再度試み、留置に成功した。塞栓術翌日では6例(32%)に痕跡程度の残存短絡を認めたが、6ヵ月以内に消失した。1例ではコイル塞栓1ヵ月後に再疎通を認めたが、1年6ヵ月後に完全閉塞した。14.5±5.8ヵ月間の観察期間では、有意な肺動脈狭窄の出現はなかった。

動脈管コイル塞栓術は、術直後の軽微な残存短絡も中期的には完全閉塞が期待出来、また有意な合併症も出現しないため、極めて有効、かつ安全な治療法と思われる。しかし再疎通が出現することがあり、カラードプラー法により注意深く観察を続けることが必要である。

J Cardiol 1997; 30 (3): 131-136

文 献

- 1) Porstmann W, Wierny L, Wranke H, Gerstberger G, Romaniuk PK : Catheter closure of patent ductus arteriosus, 62 cases treated without thoracotomy. *Radiol Clin North Am* 1971; **9** : 203-218
- 2) Rashkind WJ, Mullins CE, Hellenbrand WE, Tait MA : Nonsurgical closure of patent ductus : Clinical application of the Rashkind PDA Occluder System. *Circulation* 1987; **75** : 583-592
- 3) Cambier PA, Kirby WC, Wortham DC, Moore JW : Percutaneous closure of the small (<2.5 mm) patent ductus arteriosus using coil embolization. *Am J Cardiol* 1992; **69** : 815-816
- 4) Lloyd TR, Fedderly R, Mendelsohn AM, Sandhu SK, Beekman RH III : Transcatheter occlusion of patent ductus arteriosus with Gianturco coils. *Circulation* 1993; **88** : 1412-1420
- 5) Moore JW, George L, Kirkpatrick SE, Mathewson JW, Spicer RL, Uzark K, Rothman A, Cambier PA, Slack MC, Kirby WC : Percutaneous closure of the small patent ductus arteriosus using occluding spring coils. *J Am Coll Cardiol* 1994; **23** : 759-765
- 6) 井埜利博, 西本 啓, 秋元かつみ, 大久保又一, 佐藤洋明, 長岡理恵子, 藪田敬次郎 : 動脈管開存症における Coil 塞栓術 : 4 症例の検討. *日小児会誌* 1995; **99** : 1133-1136
- 7) Krichenko A, Benson LN, Burrows P, Möes CAF, McLaughlin P, Freedom RM : Angiographic classification of the isolated, persistently patent ductus arteriosus and implications for percutaneous catheter occlusion. *Am J Cardiol* 1989; **63** : 877-880
- 8) Fisher RG, Moodie DS, Sterba R, Gill CC : Patent ductus arteriosus in adults : Long-term follow-up : Nonsurgical versus surgical treatment. *J Am Coll Cardiol* 1986; **8** : 280-284
- 9) Hosking MCK, Benson LN, Musewe N, Dyck JD, Freedom RM : Transcatheter occlusion of the persistently patent ductus arteriosus : Forty-month follow-up and prevalence of residual shunting. *Circulation* 1991; **84** : 2313-2317
- 10) Sommer RJ, Gutierrez A, Lai WW, Parness IA : Use of preformed nitinol snare to improve transcatheter coil delivery in occlusion of patent ductus arteriosus. *Am J Cardiol* 1994; **74** : 836-839
- 11) Hijazi ZM, Geggel RL : Results of anterograde transcatheter closure of patent ductus arteriosus using single or multiple Gianturco coils. *Am J Cardiol* 1994; **74** : 925-929
- 12) 間 峽介, 布川佳数, 佐々木康, 中西敏雄 : 新しいデタッチャブルコイルを用いた経皮的動脈管塞栓術. *日小児循環器会誌* 1995; **11** : 782-789
- 13) 富田 英, 布施茂登, 千葉峻三 : 動脈管開存に対する Coil 塞栓術 : Snare 法と detachable PDA coil の比較. *日小児循環器会誌* 1996; **12** : 652-659
- 14) Shim D, Fedderly RT, Beekman RH III, Ludomirsky A, Young ML, Schork MA, Lloyd TR : Follow-up of coil occlusion of patent ductus arteriosus. *J Am Coll Cardiol* 1996; **28** : 207-211
- 15) Unpublished observation