

## 循環器診療における心筋 Troponin T 全血迅速判定法の有用性に関する検討：東京地区循環器実地診療における評価

## Evaluation of Whole Blood Rapid Troponin T Assay: Cooperative Study of General Practitioners and Office Cardiologists in Tokyo

清野 精彦  
子島 潤  
高山 守正  
高野 照夫  
大林 完二\*

Yoshihiko SEINO, MD  
Jun NEJIMA, MD  
Morimasa TAKAYAMA, MD  
Teruo TAKANO, MD, FJCC  
Kanji OHBAYASHI, MD\*

### Abstract

The recently developed whole blood rapid assay for cardiac troponin T (TROP T) was evaluated by a cooperative study of general practitioners and office cardiologists in the Tokyo area (Tokyo TROP T Trial). Seventy patients with suspected acute myocardial infarction treated at 14 medical clinics were enrolled in this study. The diagnostic efficacy of troponin T was compared with that of electrocardiographic evaluations and clinical standards for diagnosis of acute myocardial infarction. Twelve of the 70 patients (17.1%) had final diagnoses of acute myocardial infarction or severe unstable angina necessitating emergency coronary intervention.

Troponin T was judged as positive when simultaneously measured serum troponin T was more than 0.25 ng/ml. Sensitivity, specificity, positive predictive value, and negative predictive value were 100%, 58.6%, 33.3%, and 100% for electrocardiographic evaluation, and 58.3%, 100%, 100%, and 92.1% for troponin T, respectively.

Presence of bundle branch block (11/70 cases) or previous myocardial infarction (14/70 cases) caused false positive readings on electrocardiography, and resulted in the lower positive predictive value. In contrast, troponin T was false in patients admitted within 4 hours after the onset, or patients with smaller infarct.

The Tokyo TROP T Trial by general practitioners and office cardiologists concluded that the combination of electrocardiographic evaluation and use of troponin T is a rapid and efficient diagnostic method for the evaluation of patients with suspected acute myocardial infarction.

J Cardiol 1998; 31 (5): 281-287

### Key Words

Angina pectoris (unstable angina), Myocardial infarction, Diagnostic techniques (whole blood rapid assay), Troponin (troponin T)

### はじめに

急性心筋梗塞の診断は、臨床症状(胸痛)、心電図、血液生化学的マーカーの上昇により成立する<sup>1)</sup>。しかし、血液生化学的検査の結果を得るまでには時間的、

機器的制約があり、循環器実地診療の現場では簡便かつ迅速な診断法の開発が期待されていた。欧米では採血した血液をそのままキットに滴下し、その場で血液生化学的マーカーの上昇を判定する診断法(whole blood rapid assay)の開発が進められており、creatinine

日本医科大学 第一内科・集中治療室：〒113-0022 東京都文京区千駄木1-1-5；\*大林内科医院，東京  
The First Department of Internal Medicine, Nihon Medical School, Tokyo；\*Ohbayashi Medical Clinic, Tokyo  
Address for reprints: SEINO Y, MD, The First Department of Internal Medicine, Nihon Medical School, Sendagi 1-1-5, Bunkyo-ku, Tokyo 113-0022

Manuscript received December 9, 1997; revised February 23, 1998; accepted February 24, 1998

kinase(CK), CK-MB, 心筋 troponin T, troponin I などの迅速判定法の有用性に関する報告が散見される<sup>2-4)</sup>。我々は既に、心筋 troponin T を定量的に測定することにより、急性心筋梗塞の早期診断のみならず、不安定狭心症でも高リスク群を早期予知しうることを報告した<sup>5,6)</sup>。

本研究では東京地区循環器実地医家との共同研究 (Tokyo TROP Trial: 4T 研究会) として、循環器診療の現場における心筋 troponin T 全血迅速判定法の有用性と限界について検討する。

## 対象と方法

1995年8月-1996年4月の期間に Tokyo TROP T Trial (4T) 研究会参加施設 (本文末尾に掲載) の外来を受診し (一部往診症例)、臨床症状、理学的所見、心電図検査などにより急性心筋梗塞または不安定狭心症が疑われた 70 例 (39-93 歳, 男性 32 例, 女性 38 例) を対象に、診療医がその場で心筋 troponin T 全血迅速判定法 (Trop T) を実施し、陽性または陰性を判定した。

臨床症状については、胸痛、胸部圧迫感、呼吸困難、動悸、失神発作などについてその有無を記録し、理学的所見としては、血圧、チアノーゼ、冷汗、肺ラ音、心雑音について、診療医がその有無または実測値を記録した。全例で心電図を記録し、診療医が急性心筋梗塞または不安定狭心症が「極めて疑わしい」、「疑わしい」、「らしくない」を判定した。「極めて疑わしい」と「疑わしい」を心電図診断陽性とし、「らしくない」を心電図診断陰性として分析した。

心筋 troponin T 全血迅速判定法には、Müller-Bardorff<sup>7)</sup>が開発した rapid bedside assay (TROP T, Boehringer Mannheim, Germany) を用いた。外来で採血したヘパリンもしくは ethylene diamine tetraacetic acid 加の末梢血をその場でキットに 150-200  $\mu$ l 滴下して、20 分後に 1 本線が描出された場合を陰性、2 本線が描出された場合を陽性と判定した。本研究では心筋 troponin T の検出には M7 と 1B10 モノクローナル抗体を用いた troponin T 測定系第一世代のプロトタイプを使用した。一部の症例では血中 troponin T 値を酵素免疫抗体 (ELISA) 法で測定し<sup>7)</sup>、本法の陽性閾値について検討した。また一部の症例では、同時に測定した白血球数, CK, CK-MB 値についても検討した。採血および各種検査の実施にあたっては、患者本人に

**Table 1 Electrocardiographic diagnosis and troponin T evaluation in the Tokyo TROP T Trial**

	Electrocardiogram	
	Positive (36)	Negative (34)
TROP T (+)	7	0
(-)	29	34
AMI or severe unstable angina		
(+)	12*	0
(-)	24	34

\*All cases of TROP (+) and five cases of TROP (-) with positive electrocardiogram.

AMI=acute myocardial infarction.

説明の上、承諾を得てから実施した。

その後の臨床経過、心電図変化、血液生化学的検査、更には一部の症例で実施された冠動脈造影、心エコー図検査、心臓核医学検査などにより、急性心筋梗塞と診断、または緊急冠動脈インターベンションが必要とされた重症不安定狭心症の場合を最終診断陽性症例とし、心電図および TROP T の診断精度 (感度、特異度、陽性予測値、陰性予測値) を以下の式により算出した。

$$\text{感度} = TP / (TP + FN)$$

$$\text{特異度} = TN / (TN + FP)$$

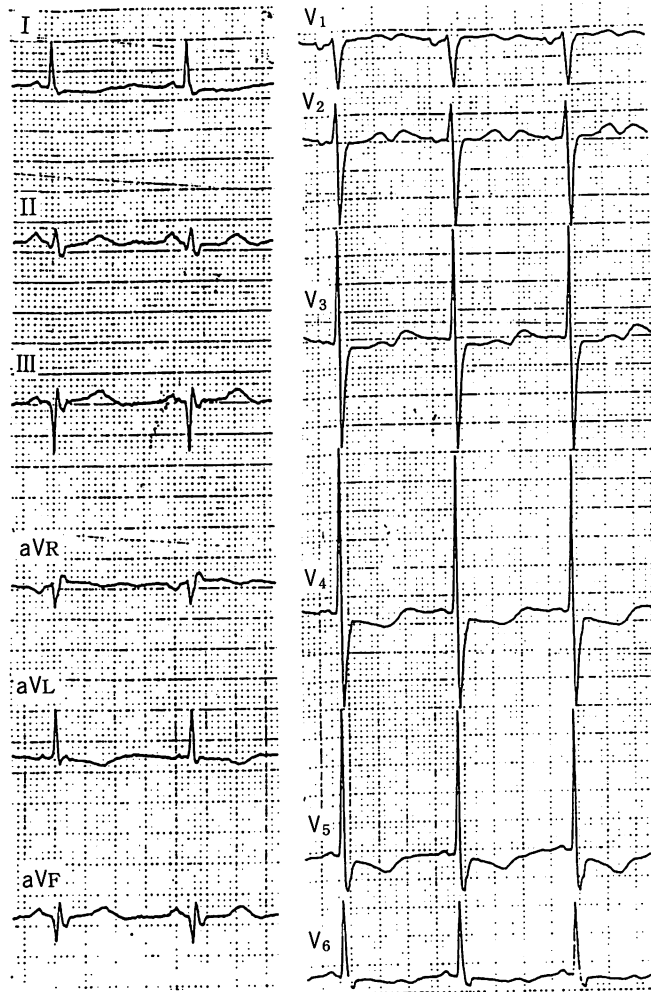
$$\text{陽性予測値} = TP / (TP + FP)$$

$$\text{陰性予測値} = TN / (TN + FN)$$

TP: 真の陽性, TN: 真の陰性, FP: 偽陽性, FN: 偽陰性。

## 結 果

心電図診断で陽性とされたものは 36 例、陰性は 34 例であり、TROP T では陽性と判定されたものが 7 例、陰性が 63 例であった (Table 1)。また、最終的に急性心筋梗塞 (9 例)、または緊急冠動脈インターベンションが必要と判断された重症不安定狭心症もしくは切迫梗塞 (3 例) は 70 例中 12 例 (17.1%) であった。心電図陽性 36 例中 troponin T 陽性は 7 例、陰性は 29 例であり、心電図陽性の中の 12 例が急性心筋梗塞もしくは重症不安定狭心症であった。その内訳は troponin T 陽性症例全例 (7 例) と心電図陽性で troponin T 陰性のうち 5 例である。また心電図陰性の 34 例は全例 troponin T も陰性を示し、心電図陰性の中には急性心筋梗塞、重症不安定狭心症はいなかった。



**Fig. 1 Illustrative case 1. Electrocardiogram showing true positive troponin T**  
This patient had suspected second attack of acute myocardial infarction. Troponin T was useful for making the diagnosis.

Troponin Tが偽陰性を示した5例は、発症2時間15分後受診および発症4時間後受診の急性心筋梗塞2例と、発症12時間後に受診し左前下行枝分節6の90%狭窄に緊急経皮的冠動脈形成術(percutaneous transluminal coronary angioplasty: PTCA)を実施した不安定狭心症、発症時期不明(2週間以上前と推測、心電図はQS波、冠性T波)の急性心筋梗塞2例であった。

診療医により troponin T による判定が有用であったとされた troponin T 陽性症例、陰性症例、およびその判定の限界が指摘された偽陰性症例(本研究では偽陽性症例なし)を呈示する。

#### 症例1 Troponin T 陽性(79歳、女性)

1995年9月6日午前3時頃、トイレ歩行後両肩に放

散する背痛が出現、その後も持続するため同日昼12時に受診。血圧132/80 mmHg、心拍数85/min、チアノーゼ・肺ラ音・心雑音・冷汗なし。

この時記録した心電図(Fig. 1)はIII, aVFに異常Q波、aVLでT波逆転、V<sub>4</sub>-V<sub>6</sub>でST低下とT波逆転、V<sub>3</sub>-V<sub>6</sub>で陰性U波を認めた。既往歴として陳旧性心筋梗塞(下壁、1993年)があり、前回受診時の心電図と比較すると、II, III, aVFでは陰性であったT波が陽転していわゆる偽りの正常化(pseudonormalization)を示し、V<sub>4</sub>-V<sub>6</sub>でST低下が増強していた。

急性心筋梗塞再発作が疑われたため、午後12時35分、troponin T法を実施(発症9.5時間後)したところ陽性であり、急性心筋梗塞再発作と診断して日本医科大学CCUに搬送された。CCU収容後の血液生化学的

検査では白血球数  $7,300/\text{mm}^3$ , CK 値  $1,112 \text{ IU/l}$ , CK-MB  $365 \text{ IU/l}$ であった。緊急冠動脈造影を実施したところ、右冠動脈分節2と左回旋枝分節11が完全閉鎖、左前下行枝分節7と9が90%狭窄であった。今回の再発作は分節11が梗塞責任血管と判断され direct PTCA が実施された。

#### 症例2 Troponin T 陽性(71歳, 男性)

受診前日(1996年1月11日)夜10時頃から約1時間持続する胸部圧迫感があり、翌12日午前10時に受診。血圧  $140/80 \text{ mmHg}$ , 心拍数  $98/\text{min}$ . チアノーゼ・肺ラ音・心雑音・冷汗なし。

心電図は Fig. 2 に示すように、I, aVL, aVF, V<sub>3</sub>-V<sub>6</sub> で T 波逆転, V<sub>1</sub>, V<sub>2</sub> で軽度の ST 上昇を認めた。既往歴に狭心症があり、不安定狭心症を疑って午前11時(発症12時間後)に troponin T 法を実施したところ、陽性と判定された。切迫梗塞と判断され、近隣総合病院循環器科に搬送された。

緊急冠動脈造影では左前下行枝分節7に90%狭窄を認め、PTCAにより25%未満まで拡張された。本症例では経過中CKの上昇は認められず、重症不安定狭心症(切迫梗塞)と最終診断された。

#### 症例3 Troponin T 陰性(87歳, 男性)

約1ヵ月前より時々胸部圧迫感出現、労作時の息切れもあるため、1995年8月23日受診。血圧  $140/50 \text{ mmHg}$ , 心拍数  $54/\text{min}$ . チアノーゼ・肺ラ音・冷汗なし。心雑音(収縮期雑音)あり。

心電図は完全右脚ブロックで、III, aVFでST低下, V<sub>1</sub>, V<sub>2</sub>でT波逆転を認めた。右脚ブロックではあったが狭心症の疑いがあるため、troponin T法を実施したところ、陰性であったので、外来追跡とされた。翌日通知された受診日の血液生化学検査は、白血球数  $3,500/\text{mm}^3$ , CK 値  $170 \text{ IU/l}$  と正常範囲であった。本症例はその後1年の追跡調査でも心血管事故は認められず、貧血が指摘されたのみであった。

#### 症例4 Troponin T 偽陰性(61歳, 女性)

1月23日午前6時頃より心窩部痛出現、嘔吐・冷汗を伴い、午前10時に受診した。血圧  $82/56 \text{ mmHg}$ . チアノーゼ・肺ラ音・心雑音なし。冷汗あり。

午前10時19分に記録した心電図(Fig. 3)はI, aVL,

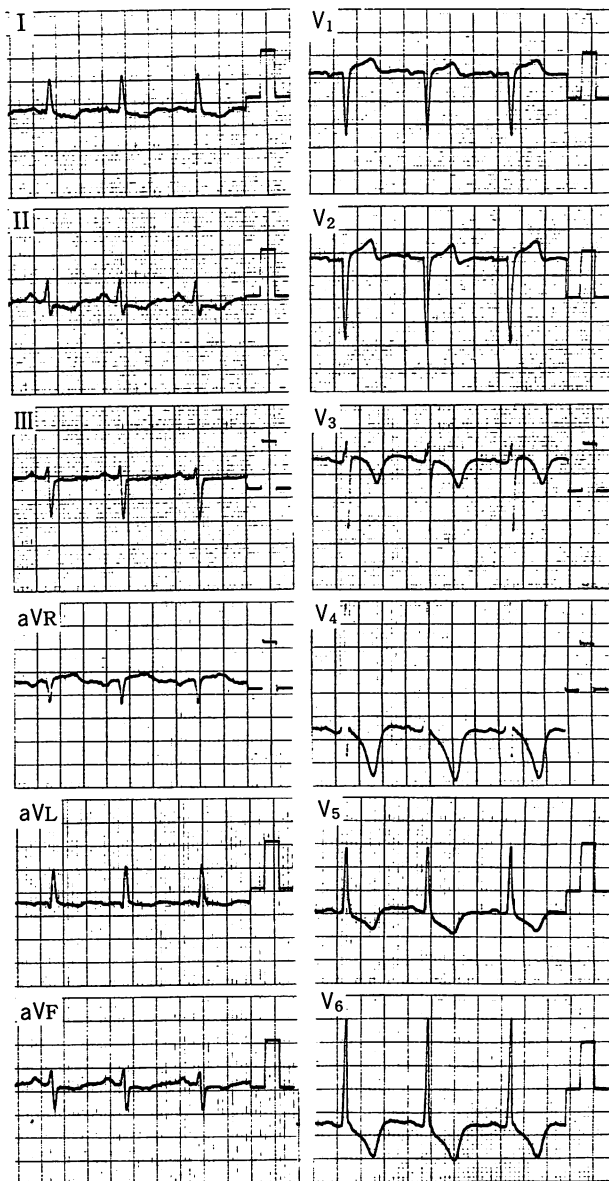
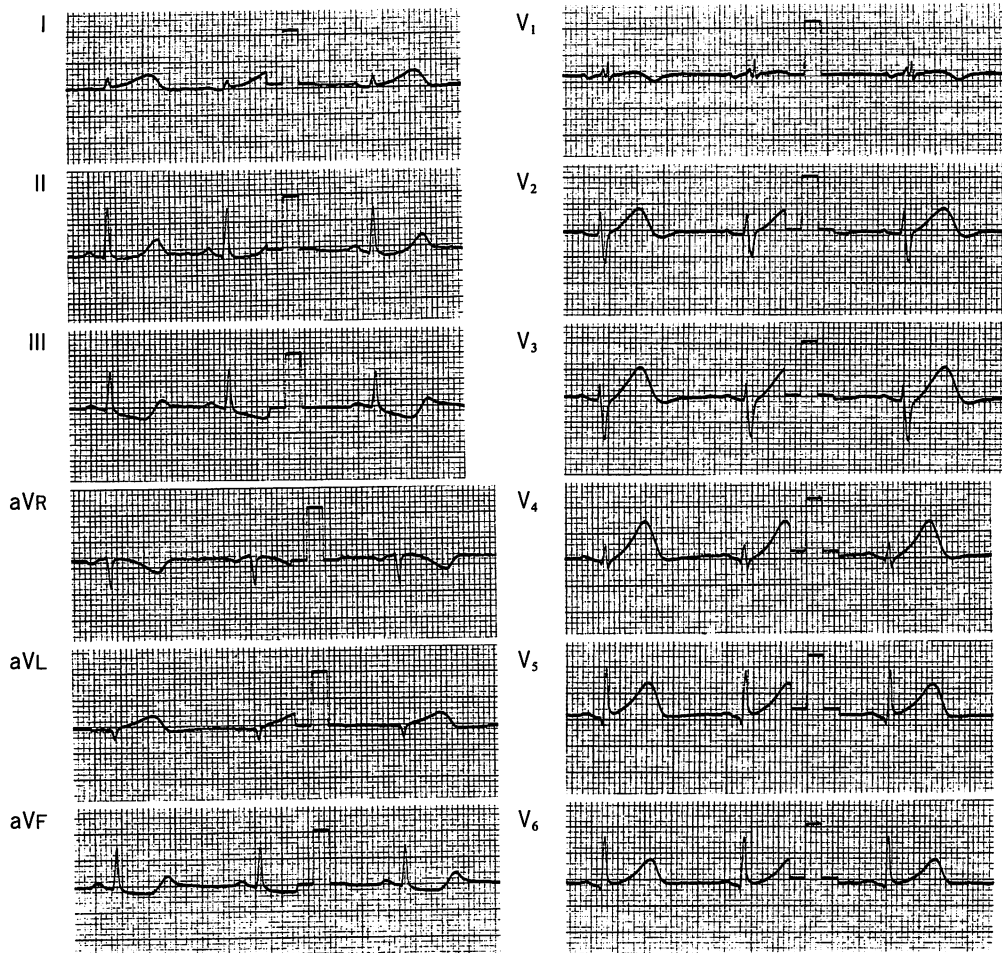


Fig. 2 Illustrative case 2. Electrocardiogram showing true positive troponin T

This patient had unstable angina. Troponin T was useful for making the diagnosis of high risk unstable angina (impending infarction).

V<sub>1</sub>-V<sub>5</sub>でT波が増高し、III, aVFでST低下を認めた。午前10時10分(発症後約4時間)に実施した troponin T 法は陰性であったが、診療医は超急性期心筋梗塞と判断し、患者は近隣総合病院循環器科に救急搬送された。

緊急施行された冠動脈造影では、左回旋枝末梢に完全閉塞を認め、高位側壁梗塞と診断された。入院時の



**Fig. 3 Illustrative case 4. Electrocardiogram showing false negative TROP T**  
This patient had superacute phase of high lateral infarction. TROP T was negative at 4 hours after the onset.

白血球数 10,600/mm<sup>3</sup>, CK 値は 276 IU/l と比較的小さい梗塞を示すものであり, しかも troponin T 法が実施されたのは発症後 4 時間と, 本症例では心筋 troponin T が循環血中に検出出来るほどにはまだ上昇していなかったため, troponin T が陰性を示したものと考えられた。

4T 研究会参加 15 医療機関より登録された 70 例全例を対象に, 心電図および troponin T 判定法の診断精度について分析した結果を **Table 2** に示す。心電図では脚ブロック (70 例中 11 例) や陳旧性心筋梗塞 (70 例中 14 例) の存在が心電図判読の際に偽陽性になり, 感度と陽性予測値が低下した。これに対して troponin T 法では, 発症 4 時間以内の急性心筋梗塞症例や切迫梗塞では循環血中の troponin T 値が検出出来るほど上

**Table 2 Diagnostic values of electrocardiogram (ECG) and TROP T in the Tokyo TROP T Trial**

	Sensitivity	Specificity	Predictive value	
			Positive	Negative
ECG	100 %	58.6 %	33.3 %	100 %
TROP T	58.3 %	100 %	100 %	92.1 %

*n* = 70 (Aug 1995–April 1996)

昇しておらず陰性になり, 感度が低下した。なお, 本法は troponin T 実測値 0.25 ng/ml 以上で陽性と判定された。また, troponin T 陽性症例において同時採血した症例における CK 値は 95–1,112 IU/l に分布していた。重症不安定狭心症症例では CK の上昇を認めずに troponin T 陽性反応を示す例が 2 例経験された。

## 考 察

1996年に American College of Cardiology と American Heart Association から提示された急性心筋梗塞の診療ガイドライン<sup>8)</sup>では、1990年のガイドラインには示されていなかった病院収容前の診療、特に救急外来(emergency room など)における初期診療の重要性が強調されている。胸痛が虚血性疾患によるものと考えられる場合、10分以内に心電図を記録し、生化学的検査のための採血を行い、更に aspirin 投与が推奨されている。心電図変化は ST 上昇、ST 下降・T 波逆転、非特異的の3パターンに判別し、前2者では入院を、後者では8-12時間は監視ベッドで心電図と血液生化学的マーカー、心エコー図検査の追跡が必要とされる。

血液生化学的マーカーとしては CK, CK-MB が標準的であるが、特異性は高くはなく、これに対して troponin T と troponin I は特異性も高く、より早期から血中に遊出し、しかも本研究で示したように迅速判定法の開発が進められていること、急性心筋梗塞のみならず、高リスク不安定狭心症の診断にも有用であること<sup>9)</sup>などからその有用性が推奨されている<sup>8)</sup>。

我々は東京地区循環器実地診療の現場で troponin T 定量の有用性について検討した結果、心電図では特異度が低く、陽性予測値が低値であること、一方、troponin T 法は特異度や陽性予測値は100%と良好であるが、感度が不十分であることが明らかにされた。

その背景には、心電図診断では脚ブロックがある例や陳旧性心筋梗塞のある例では、既存の ST・T 変化を虚血性変化と判読することにより偽陽性になっていることが挙げられた。この成績はむしろ「急性心筋梗塞が疑わしい場合には専門医療機関へ搬送すべき」とする基本的診療姿勢を正しく反映しているものと解釈される。

一方、troponin T 法では陽性症例は明らかに心筋傷害が進展しており、急性心筋梗塞もしくは高リスク不安定狭心症を極めて高い特異度で診断した。しかし、発症4時間以内の症例やいわゆる切迫梗塞症例では血中 troponin T はこの方法で検出出来る 0.25 ng/ml まででは上昇しておらず、陰性になってしまうという限界が示された。また、本研究では偽陽性症例はなかったが、本法に用いられている M7, 1B10 モノクローナル抗体による troponin T 定量測定系では、骨格筋

troponin T と一部交差反応する場合があることが指摘されており<sup>9)</sup>、著しい骨格筋傷害がある場合に troponin T 法が偽陽性を示す可能性は否定出来ない。

Troponin T 法の臨床応用に関する報告はまだ数少ないが、心筋 troponin T 測定系を開発した Müller-Bardorff ら<sup>2)</sup>は、本法の検出限界は 0.18 ng/ml であり、急性心筋梗塞、不安定狭心症、カテーテルアブレーション後心筋傷害の診断に有用であると報告している。また、Antman ら<sup>3)</sup>は急性心筋梗塞の疑いで Brigham and Women's Hospital に収容された 100 例を対象に、本法の診断精度について分析した結果を速報している。診断感度は発症後の時間で変化し、2時間以内では 33%、2-4 時間では 50%、4-8 時間では 75%、8 時間以後では 86%であった。特異度はいずれの時間帯でも 86-100% と良好であった。我々の成績(感度 58.3%、特異度 100%)は彼らの成績とほぼ同等の評価であり、発症4時間以内の2症例では troponin T は陰性を示し、本法の感度が不十分であることが指摘された。Hamm ら<sup>10)</sup>は最近、非 Q 波梗塞における troponin T および troponin I 迅速判定法の有用性を報告しており、一度のみの判定にとどまらず、胸痛発症 6-8 時間は反復して判定を加えることが重要であるとしている。

現在、陽性閾値を鋭敏にし、更に心筋特異性をも向上した心筋 troponin T 全血迅速判定法第二世代について、経時的に診断精度の推移、予後推測因子としての意義などに関して検討を進めている。

## 結 論

循環器実地診療において、急性心筋梗塞や不安定狭心症が疑われる症例に対し心電図と心筋 troponin T 全血迅速判定法(TROP T)を併用することにより、簡便迅速で良好な診断精度を得ることが出来る。更に発症早期の感度を改善するために、本迅速判定法の陽性閾値を 0.10-0.15 ng/ml まで鋭敏化することが望まれる。

### Tokyo TROP T Trial (4T) 参加施設・医師

大林内科医院 大林完二(Tokyo TROP T Trial 代表)、石川循環器クリニック 石川辰雄、奥澤医院 奥澤誠一、小野内科診療所 小野清一郎、金井医院 金井美津、亀井クリニック 亀井真一郎、健生堂病院 加藤良夫・川口信子・赤池正博、コーダ内科 黄田照光、細田診療所 赤池正光、知久内

科クリニック 知久祝康, 鈴木医院 鈴木謙吾, 橋本内科クリニック 橋本啓一, 森杉内科医院 森杉昌彦, 山田循環器科医院 長村好章, 日本医科大学第一内科・集中治療室 清

野精彦(プロトコール作成)・子島 潤・高山守正・高野照夫

## 要 約

採血した末梢血を1滴滴下することにより, その場で心筋 troponin T 上昇を迅速に判定出来る心筋 troponin T 全血迅速判定法(TROP T)の有用性について, 東京地区循環器実地診療の現場で検討した。

14 医療機関から急性心筋梗塞が疑われた 70 例を登録, 全例で臨床症状, 理学的所見, 心電図を評価記録し, 診療医がその場で troponin T を判定した。その上で全 70 例を対象に心電図および本判定法の診断精度について対比分析した。

70 例中 12 例(17.1%)の症例が急性心筋梗塞または緊急冠動脈インターベンションを要する重症不安定狭心症と最終診断された。Troponin T は実測値 0.25 ng/ml 以上で陽性と判読された。感度, 特異度, 陽性予測値, 陰性予測値は心電図では 100%, 58.6%, 33.3%, 100%, troponin T では 58.3%, 100%, 100%, 92.1%であった。心電図診断では脚ブロック(11/70 例)や陳旧性心筋梗塞(14/70 例)の存在が偽陽性の原因となり, 陽性予測値が低下した。本判定法では発症 4 時間以内や小さな梗塞の症例で偽陰性になり, 感度が低下した。

循環器診療の現場で, 急性心筋梗塞が疑われる症例に対して心電図と troponin T 迅速判定法を併用することにより, 迅速かつ高い診断精度を得ることが出来る。

*J Cardiol* 1998; 31 (5) : 281-287

## 文 献

- 1) Tunstall-Pedoe H, Kuulasmaa K, Amouyel P, Arveiler D, Rajakangas A-M, Pajak A: Myocardial infarction and coronary deaths in the World Health Organization MONICA Project: Registration procedures, event rates, and case-fatality rates in 38 populations from 21 countries in four continents. *Circulation* 1994; **90**: 583-612
- 2) Müller-Bardorff M, Freitag H, Scheffold T, Remppis A, Kübler W, Katus HA: Development and characterization of a rapid assay for bedside determinations of cardiac troponin T. *Circulation* 1995; **92**: 2869-2875
- 3) Antman EM, Grudzien C, Sacks DB: Evaluation of a rapid bedside assay for detection of serum cardiac troponin T. *JAMA* 1995; **273**: 1279-1282
- 4) Puleo PR, Meyer D, Wathen C, Tawa CB, Wheeler S, Hamburg RJ, Ali N, Obermueller SD, Triana JF, Zimmerman JL, Perryman B, Roberts R: Use of rapid assay of subforms of creatine kinase MB to diagnose or rule out acute myocardial infarction. *N Engl J Med* 1994; **331**: 561-566
- 5) Seino Y, Tomita Y, Takano T, Hayakawa H: Early identification of cardiac events with serum troponin T in patients with unstable angina. *Lancet* 1993; **342**: 1236-1237
- 6) Seino Y, Tomita Y, Hoshino K, Setsuta K, Takano T, Hayakawa H: Pathophysiological analysis of serum troponin T release kinetics in evolving ischemic myocardial injury. *Jpn Circ J* 1996; **60**: 265-276
- 7) Katus HA, Looser S, Hallermayer K, Remppis A, Scheffold T, Borgya A, Essig U, Geuss U: Development and in vitro characterization of a new immunoassay of cardiac troponin T. *Clin Chem* 1992; **38**: 386-393
- 8) Ryan TJ, Anderson JL, Antman EM, Braniff BA, Brooks NH, Califf RM, Hillis LD, Hiratzka LF, Rapaport E, Riegel BJ, Russell RO, Smith EE III, Weaver WD: ACC/AHA guidelines for the management of patients with acute myocardial infarction: A report of the American College of Cardiology/American Heart Association Task Force on Practice Guidelines (Committee on Management of Acute Myocardial Infarction). *J Am Coll Cardiol* 1996; **28**: 1328-1428
- 9) Bhayana V, Gougoulas T, Cohoe S, Henderson AR: Discordance between results of serum troponin T and troponin I in renal disease. *Clin Chem* 1995; **41**: 312-317
- 10) Hamm CW, Goldmann BU, Heeschen C, Kreyman G, Berger J, Meinertz T: Emergency triage of patients with acute chest pain by means of rapid testing for cardiac troponin T or troponin I. *N Engl J Med* 1997; **337**: 1648-1653