

## 結核性胸膜炎の発症を契機に発見された孤立性左室心筋緻密化障害の1成人例

## Adult Case of Isolated Noncompaction of Left Ventricular Myocardium Revealed at Hospitalization for Tuberculous Pleuritis

田中 信大  
高澤 謙二  
藤田 雅巳  
田村 忍  
小谷有理子  
平山 陽示  
寺岡 邦彦  
山口 享子  
伊吹山千晴

Nobuhiro TANAKA, MD  
Kenji TAKAZAWA, MD, FJCC  
Masami FUJITA, MD  
Shinobu TAMURA, MD  
Yuriko ODANI, MD  
Youji HIRAYAMA, MD  
Kunihiko TERAOKA, MD  
Kyoko YAMAGUCHI, MD  
Chiharu IBUKIYAMA, MD, FJCC

### Abstract

A 48-year-old man was diagnosed with isolated noncompaction of the left ventricular myocardium. He had been suffering from dyspnea during light exercise since early February 1997, which worsened with time. Eventually, he visited our hospital on February 14. He was admitted urgently because orthopnea was observed and chest radiogram showed massive left pleural effusion. The diagnoses were pulmonary tuberculosis and tuberculous pleuritis. Echocardiography at admission showed generalized hypokinesis of the left ventricle, so we suspected that his condition was complicated by myocarditis. However, virus antibody levels were not elevated, and no obvious findings compatible with myocarditis or cardiomyopathy were obtained by right ventricular myocardial biopsy. Left ventricular contractility remained low and a trabecular mesh structure was seen at the left ventricular apex. Thus, the diagnosis was isolated noncompaction of the left ventricular myocardium.

This disorder has been highlighted in pediatric patients, but few adult cases have been reported.

*J Cardiol 1999; 33(3): 169-174*

### Key Words

- Myocardium (isolated noncompaction of left ventricular)
- Echocardiography (transthoracic)

### はじめに

近年小児科領域で注目されている孤立性左室心筋緻密化障害 (isolated noncompaction of left ventricular myocardium) という疾患概念がある<sup>1)</sup>。心臓の発生学上、通常は胎生初期に起こる心筋線維の緻密化の過程が停止した状態で、左室心内膜側にも右室同様肉柱構造のみられる状態である。通常他の心奇形に伴ってみ

られることが多いが、まれに単独にみられ、孤立性左室心筋緻密化障害と診断される。この疾患は予後不良な疾患と考えられているが、最近成人例での報告も散見されるようになってきた。今回我々は、結核性胸膜炎による大量の胸水貯留を呈して入院精査され、偶然発見された孤立性左室心筋緻密化障害の1成人例を経験したので報告する。

東京医科大学 第二内科：〒160-0023 東京都新宿区西新宿6-7-1

The Second Department of Internal Medicine, Tokyo Medical College, Tokyo

Address for reprints: TANAKA N, MD, The Second Department of Internal Medicine, Tokyo Medical College, Nishi-shinjuku 6-7-1, Shinjuku-ku, Tokyo 160-0023

Manuscript received September 16, 1998; accepted November 13, 1998

## 症 例

症 例 48歳, 男性

主 訴: 咳嗽, 呼吸困難

既往歴: 43歳時, 十二指腸潰瘍にて手術

家族歴: 特記事項なし

現病歴: 1997年2月初旬より, 軽労作時に呼吸困難感を自覚するようになった。2月4日より就寝後の咳嗽が出現し, その後徐々に増強するため, 2月14日, 当院内科外来を受診した。この間発熱などの感冒様症状は出現していない。外来受診時起坐呼吸を呈し, 血液ガス検査では $\text{PaO}_2$  43.9mmHg,  $\text{Sao}_2$  85.3%と低酸素血症を呈し, 胸部X線写真上に著明な左側胸水が認められたため緊急入院となった。

入院時胸部X線写真 (Fig. 1): 大量の左側胸水が認められ, 左側の肋膜横膈膜角は不明である。右中肺野に異常陰影, 肺野にもうっ血像が認められた。

入院時心電図 (Fig. 2): 心拍数115/minの洞性頻脈を呈し, 全誘導の電位が呼吸性に変動した。I, II, aVL,  $V_2$  -  $V_6$ でT波の陰転化, 前胸部誘導のR波の減高, QTcの延長 (QTc = 0.49sec)が認められた。

入院時検査所見: 白血球数 $13,300/\text{mm}^3$ , C反応性蛋白5.3mg/dl, 赤血球沈降速度56mm/hrと炎症所見が陰性であった。クレアチンキナーゼは52 IU/lと上昇はなく, 抗核抗体は陰性であった。ウイルス抗体価の有意な上昇はなかった。

入院時心エコー図 (Fig. 3): 大量の胸水があり, 心膜液貯留, 左室拡大はないが, 全周性に壁運動の低下が認められた (駆出率32%)。

入院後経過: 入院当初は胸膜炎, 心筋炎の混合感染と考えられ, 胸膜炎に対する抗生物質の投与およびうっ血性心不全に対する治療を開始した。2月17日と19日に胸水試験穿刺を施行したところ, 胸水性状は淡黄色透明, 滲出性であった。微熱を伴うことから結核を疑い, 同月20日より抗結核薬の投与を開始した。その後も胸水量は変化なく, C反応性蛋白の上昇傾向もあることから, 同月24日, 胸水ドレナージを施行した。その際, 胸水中アデノシンデアミナーゼ61.3IU/lの上昇を認め, その後の喀痰, 胃液培養より抗酸菌陽性, 気管支洗浄液結核菌ポリメラーゼ連鎖反応法陽性で結核の確定診断を得た。

治療後の経過は良好であったが, 心エコー図におい

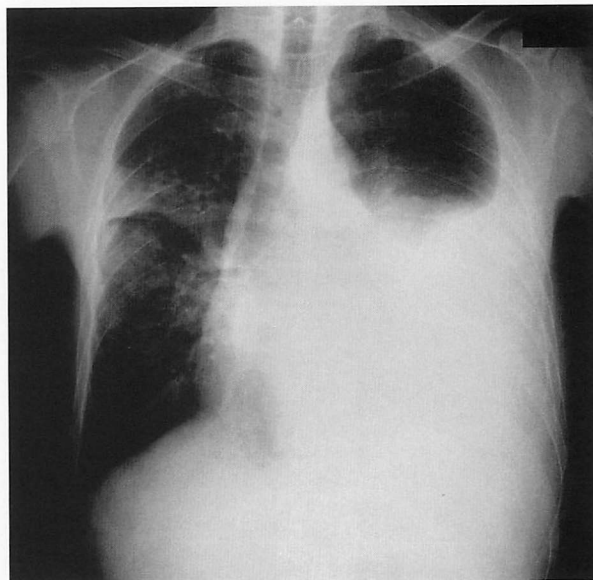


Fig. 1 Chest radiograph showing massive left pleural effusion and an abnormal shadow in the right mid lung field

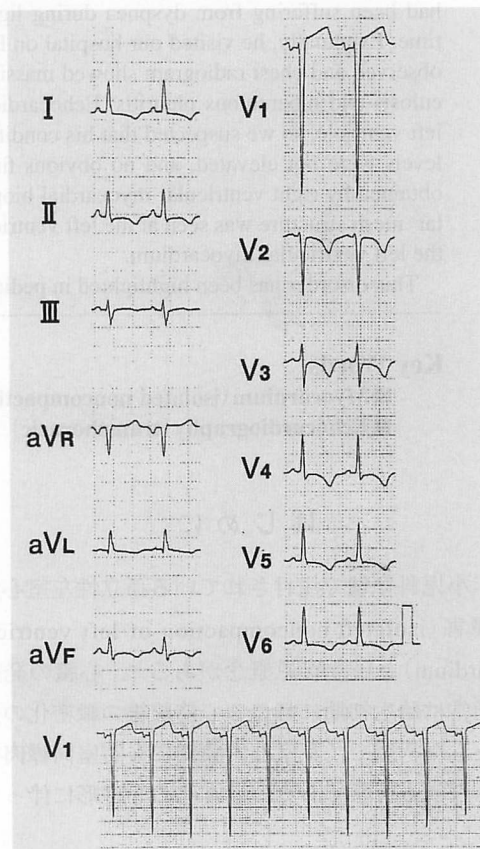
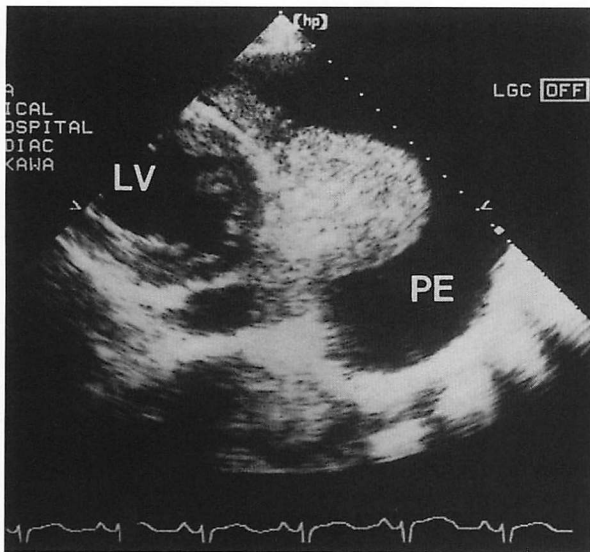
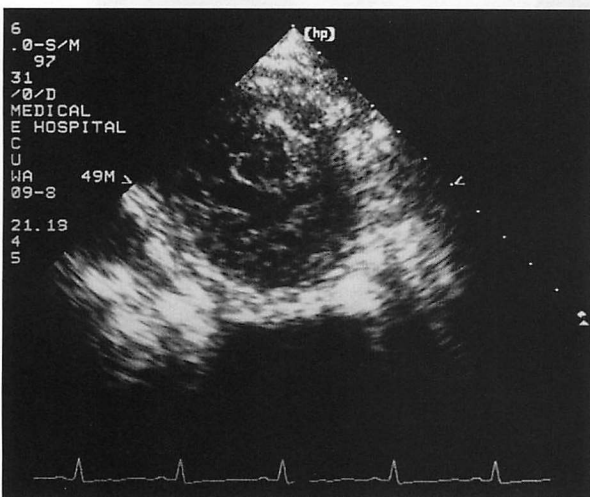


Fig. 2 Electrocardiogram on the first day demonstrating respiratory change of QRS voltage, negative T wave in the limb leads and left precordial leads, prolongation of QT intervals, and poor r wave progression in the precordial leads



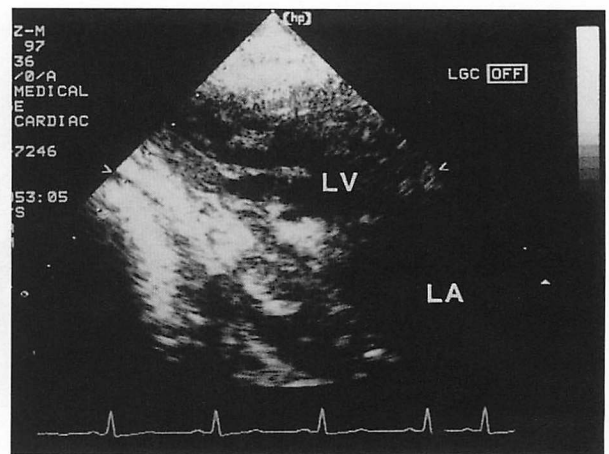
**Fig. 3** Parasternal short-axis echocardiogram showing massive pleural effusion  
LV = left ventricle; PE = pleural effusion.



**Fig. 4** Parasternal short-axis echocardiogram at the LV apex level showing a trabecular mesh structure  
Abbreviation as in Fig.3.

て左室収縮性は軽度低下したままであった。慢性期に下記の心精査を行った。

心エコー図の経過：1997年2月28日には左室拡張終期径が4.7cm，収縮終期径が3.6cmであり，心基部レベルの動きは比較的保たれているがほぼ全周性に低下，バイプレーン Simpson 法による駆出率は37%，左房径21mm，左室心尖部に網目状の肉柱様構造が認められた (Figs. 4, 5)。3月15日には左室拡張終期径が



**Fig. 5** Parasternal long-axis echocardiogram showing prominent left ventricular trabeculations and deep intertrabecular recesses  
LA = left atrium. Other abbreviation as in Fig.3.

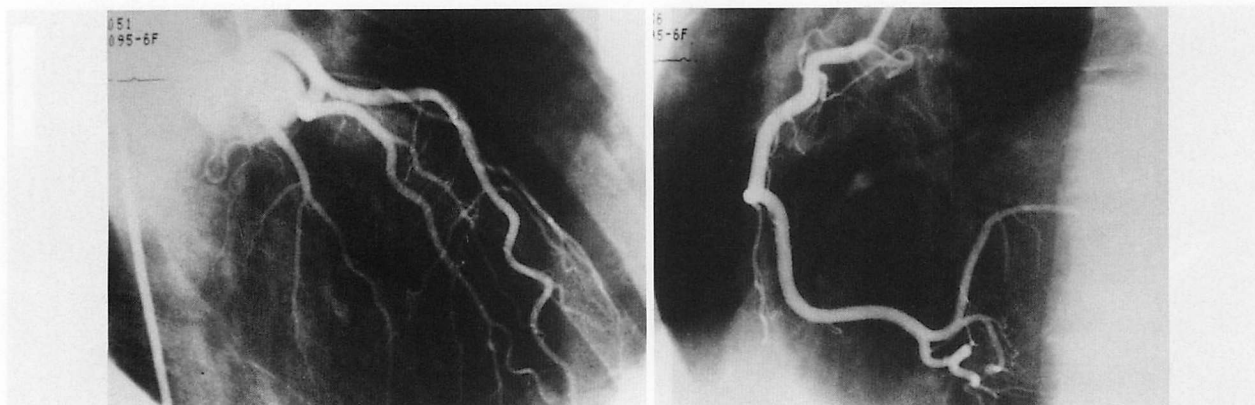
4.9cm，収縮終期径が3.5cmとなり，壁運動は前回同様に全周性に軽度低下していた(心基部レベルは保たれている)。バイプレーン Simpson 法では駆出率が45%，心尖部の網目状肉柱様構造は変化がなかった。

退院後，経過観察のため施行した心エコー図検査(7月24日)では左室拡張終期径が5.0cm，収縮終期径が3.6cmとなり，バイプレーン Simpson 法では駆出率が43%，壁運動，心尖部の網目状肉柱様構造は変化がなかった。

3月12日に施行した心筋シンチグラフィ(99mTc-Myoview)ではラジオアイソトープの取り込みは不均一で，右室が描出され，下方中隔，下後壁の灌流が低下していた。3月18日の心動態シンチグラフィでは右前斜位分節4,5，左前斜位分節6に壁運動の低下があり，駆出率は37%であった。ファーストパス法では肺循環時間は正常で，左室からの排泄遅延と貯留があった。最大充満速度は180%/sec，最大充満時間は181msec，最大駆出速度は324%/sec，最大駆出時間は197msecであった。

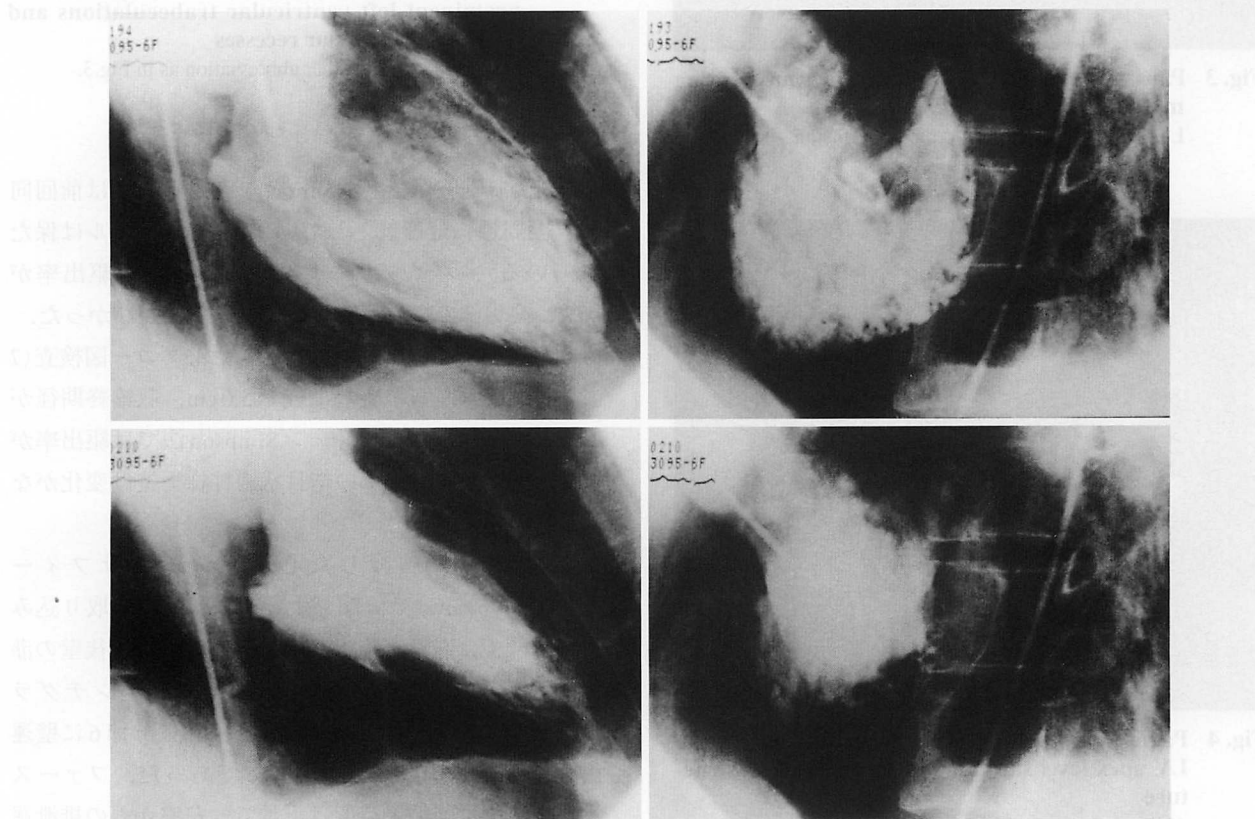
心臓カテーテル検査(4月18日施行)：冠動脈造影 (Fig. 6)では有意な病変はなかった。左室造影 (Fig. 7)では分節2,3,6に壁運動の低下を，その他の部位は軽度の低下を示し，駆出率は44%(左室拡張終期容積140ml，収縮末期容積78ml)と低下していた。

左室圧解析では陽性dP/dt最大値970mmHg/sec，陰性dP/dt最大値1,620mmHg/sec，左室圧下降時定数τ



**Fig. 6 Coronary angiograms**

No obvious lesion is seen in the left coronary artery (*left*) or right coronary artery (*right*).



**Fig. 7 Left ventriculograms showing mildly reduced contraction**

Right anterior oblique views (*left column*) and left anterior oblique views (*right column*) in end-diastole (*upper row*) and end-systole (*lower row*) showing mildly reduced contraction.

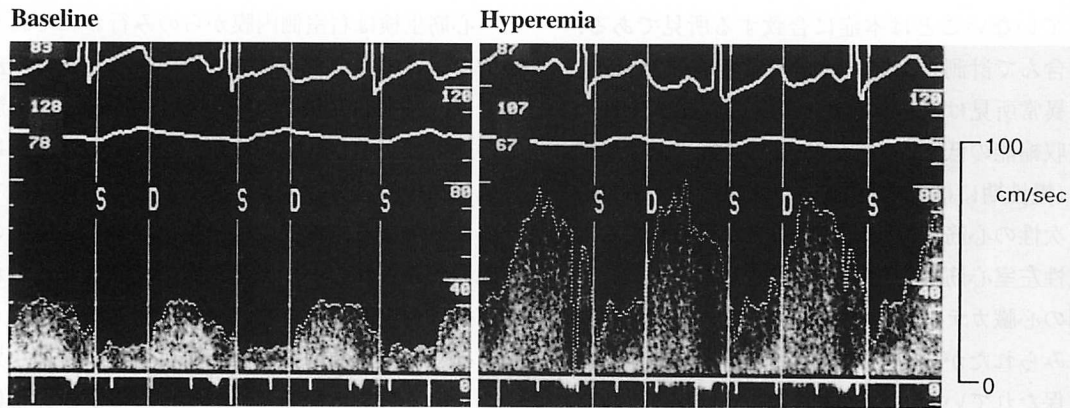
39 msec, 左室拡張終期圧 12 mmHg であった。肺動脈圧は 20/5 mmHg で肺高血圧は認められなかった。

冠血流予備能測定 (**Fig. 8**): ドップラーガイドワイヤー (Flowire®, Cardiometrics 製) を用いて冠血流速を計測し, 塩酸パパペリンを投与して最大充血を引き起こし, 冠血流予備能を測定した。左前下行枝では 2.7,

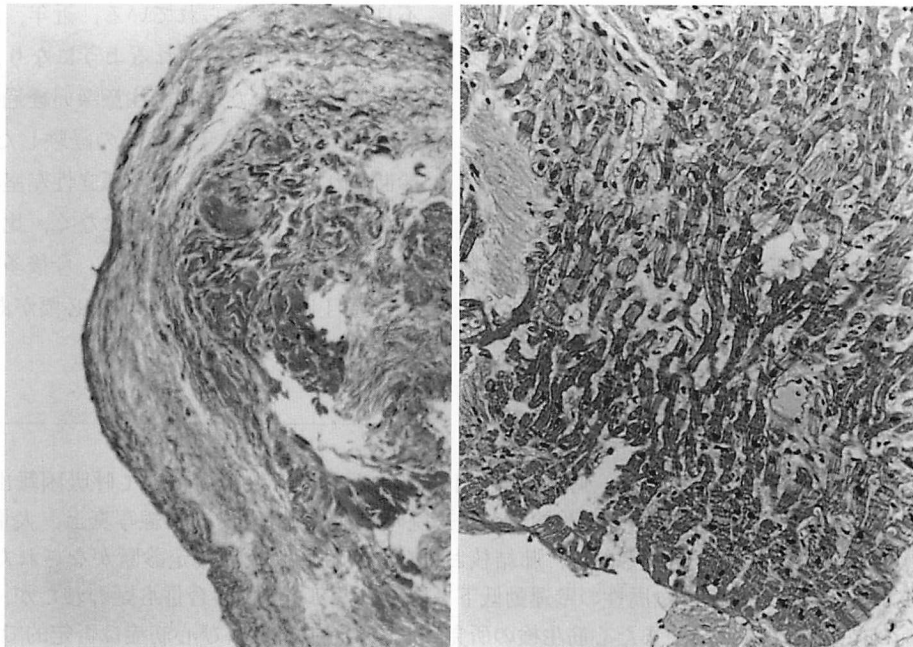
左回旋枝では 2.6 と正常範囲内であった。

病理組織所見 (**Fig. 9**): 右室側中隔から心筋生検を行った。心内膜の線維性肥厚と心内膜下心筋の線維化が認められた。心筋の肥大や変性, 錯綜配列, 炎症性細胞浸潤は認められなかった。

その後も外来でアンジオテンシン変換酵素阻害薬,



**Fig. 8 Doppler echocardiograms**  
Coronary flow reserve in the left anterior descending artery was 2.7, within the normal range.



**Fig. 9 Histological findings of the right ventricular myocardium showing no obvious findings suggesting myocarditis or cardiomyopathy**  
Left: Hematoxylin-eosin stain. Right: Masson trichrome stain.

抗血小板薬の投与下に経過観察を行っているが、10ヵ月後の現時点においては自覚症状もなく経過良好である。

### 考 察

本症例は、当初、結核性胸膜炎、心筋炎の合併・混合感染と考えられ治療された。しかし、その後の検索において心筋炎の所見に乏しかったため、孤立性左室心筋緻密化障害による心機能の低下をきたしている状

態に結核性胸膜炎を発症したと考えられた。

心臓の発生学上、胎生初期に心筋線維の網目状構造は失われ、心筋が徐々に緻密化し肉柱間の空間が広くなり、平坦化または消失する。肉柱の緻密化は通常右室よりも左室において完全に起こるが、この緻密化の障害、すなわち心筋内膜側の形態発生の停止した状態が左室心筋緻密化障害と考えられている。本症例において心エコー図検査で心尖部を中心に網目状の肉柱様構造を示し、肉柱間の凹みが深く、他の先天性心奇形

を合併していないことは本症に合致する所見である。肉柱まで含んで計測した壁厚は心尖部で厚く(25mm)、右室では異常所見はみられなかった。左室拡大を伴わない左室収縮能の低下があり、左室拡張能の低下は軽度であり(慢性期には正常範囲内)、組織所見からは心筋炎、二次性の心筋症も否定的な所見が得られたことから孤立性左室心筋緻密化障害と診断した。

慢性期の心臓カテテル検査において、左室収縮能の低下はみられたが、左室拡張能および冠血流予備能は正常に保たれていた。これは通常的心筋疾患とは異なり、本症の初期においては心筋が粗で、心筋線維自体の異常を伴っていないが、軽症のために収縮能の低下のみが出現したことを示唆する興味深い所見と考えられた。

Chinら<sup>1)</sup>の報告によると、本症は家族内発生(8例中4例)や顔面の奇形(8例中3例)を合併することが多いとのことであるが、本症例においては家族内に現時点で心疾患を発症している者はおらず、また顔面の特徴的な奇形(前額部の突出、斜視、低耳介、高口蓋、小顎症など)は外観上も頭部X線写真上も確認されなかった。

心筋生検は右室側内膜からのみ行われており、直接的な組織所見は得られていない。これまでの剖検所見では、左室心尖部の肉柱、肉柱間の凹みの心筋内膜との連続性が示されているが、生存中の臨床例においては同様の所見を心エコー図法などの画像診断で確認することとなる。本例では剖検例類似の心内膜の線維性肥厚がみられたが、炎症細胞の浸潤は認められず、心筋炎は否定的であった。

孤立性左室心筋緻密化障害は現在までに小児科領域を中心に少数の報告<sup>1-3)</sup>がみられるが、非常にまれな疾患である。臨床的な合併症としては、収縮機能不全、心室性不整脈、全身性の塞栓症が多く、収縮機能不全の進行、心室性不整脈により死亡することの多い予後不良な疾患と考えられている。近年、成人における症例の報告<sup>4-6)</sup>も散見されるようになり、成人において本症と診断された場合も注意深い経過観察が必要と思われる。ただし、今回我々の経験した症例のように、診断された時点においても孤立性左室心筋緻密化障害によると思われる臨床症状はなく、比較的予後良好な症例も存在する可能性もある。今後多施設において本症に注目し、症例を重ねていく必要があると思われる。

## 要 約

症例は48歳、男性。主訴は咳嗽、呼吸困難。1997年2月初旬より軽労作にて呼吸困難出現、その後増強するため、2月14日、当院を受診した。来院時起坐呼吸を呈し、X線写真上、大量の左側胸水を認め緊急入院となった。その後、肺結核および結核性胸膜炎の確定診断がなされた。心エコー図にて来院時より左室の全周性の壁運動低下を認め、当初心筋炎の合併も疑われたが、ウイルス抗体価の有意な上昇はなく、また心筋生検の所見において心筋炎および心筋症は否定的であった。左室の収縮性の低下はその後も持続し、また左室心尖部に網目状の肉柱様構造を認め、孤立性左室心筋緻密化障害と診断された。

本症は近年小児科領域では注目されているが、成人例の報告は少なく、稀少な症例と考えられた。

*J Cardiol* 1999; 33(3): 169-174

## 文 献

- Chin TK, Perloff JK, Williams RG, Jue K, Mohrmann R: Isolated noncompaction of left ventricular myocardium: A study of eight cases. *Circulation* 1990; **82**: 507-513
- Hook S, Ratliff NB, Rosenkranz E, Sterba R: Isolated noncompaction of the ventricular myocardium. *Pediatr Cardiol* 1996; **17**: 43-45
- Robida A, Hajar HA: Ventricular conduction defect in isolated noncompaction of the ventricular myocardium. *Pediatr Cardiol* 1996; **17**: 189-191
- 石井幸子, 林 輝美, 小林さゆき, 石山英子, 三宅由美子, 秋谷かおり, 郡司桂子, 諸岡成徳: 高齢者における左室心筋の Isolated Noncompaction の2例. *J Med Ultrasonics* 1997; **24**: 959-965
- Conces DJ Jr, Ryan T, Tarver RD: Noncompaction of ventricular myocardium: CT appearance. *Am J Roentgenol* 1991; **156**: 717-718
- Ritter M, Oechslin E, Sütsch G, Attenhofer C, Schneider J, Jenni R: Isolated noncompaction of the myocardium in adults. *Mayo Clin Proc* 1997; **72**: 26-31