

心原性ショックを合併した閉塞性肥大型心筋症に対してジソピラミド持続点滴静注が著効した1例

Efficacy of Continuous Intravenous Drip Infusion of Disopyramide in Hypertrophic Obstructive Cardiomyopathy During Cardiogenic Shock: A Case Report

梶本 克也
原田 智浩
今村 仁治
松田 直樹
仁木 清美
萩原 誠久
笠貫 宏

Katsuya KAJIMOTO, MD
Tomohiro HARADA, MD
Kimiharu IMAMURA, MD
Naoki MATSUDA, MD
Kiyomi NIKI, MD
Nobuhisa HAGIWARA, MD
Hiroshi KASANUKI, MD, FJCC

Abstract

A 54-year-old woman was admitted to our hospital complaining of dyspnea due to hypertrophic obstructive cardiomyopathy. On admission, she was treated with 4 antiarrhythmic drugs and 2 β -blockers. After 4 of these 6 drugs were withdrawn, the left ventricular outflow pressure gradient markedly increased and then she fell into cardiogenic shock. Therefore, disopyramide (600mg/day) was administered by continuous intravenous drip infusion to reduce the left ventricular outflow pressure gradient. After intravenous administration of disopyramide, the left ventricular outflow pressure gradient markedly decreased from 100 to 16 mmHg and the cardiogenic shock could be improved.

Continuous intravenous drip infusion of disopyramide is effective for the treatment of cardiogenic shock due to severe left ventricular outflow obstruction in patients with hypertrophic obstructive cardiomyopathy.
J Cardiol 2000; 35(3): 197-203

Key Words

- Cardiomyopathies, hypertrophic (obstructive)
- Drug administration (disopyramide, propranolol)
- Shock (cardiogenic)

はじめに

ジソピラミドは Vaughan Williams 分類で Ia 群に属し、発作性心房細動、発作性上室性頻拍症、心室頻拍などに有効な薬剤とされている¹⁻³⁾。しかし、近年これらの作用以外にその経口投与による閉塞性肥大型心筋症の圧較差に対して有効であることが示されている⁴⁻⁹⁾。また、本剤は経口投与方法のみだけでなく、静注法(1回静注法⁸⁻¹⁰⁾および持続点滴静注法^{2,3)}につい

ても高く評価されている。しかし、持続点滴静注法については、難治性心室頻拍に対する報告³⁾があるだけで、閉塞性肥大型心筋症に対する報告はない。

今回我々は、ショック症状を呈した閉塞性肥大型心筋症に対してジソピラミドの持続点滴静注法を施行し、心原性ショックから早期離脱が可能であった症例を経験したので報告する。

東京女子医科大学附属日本心臓血圧研究所 循環器内科: 〒162-8666 東京都新宿区河田町8-1
Department of Cardiology, The Heart Institute of Japan, Tokyo Women's Medical University, Tokyo
Address for reprints: KAJIMOTO K, MD, Department of Cardiology, The Heart Institute of Japan, Tokyo Women's Medical University, Kawada-cho 8-1, Shinjuku-ku, Tokyo 162-8666
Manuscript received August 2, 1999; revised October 8, 1999; accepted October 12, 1999

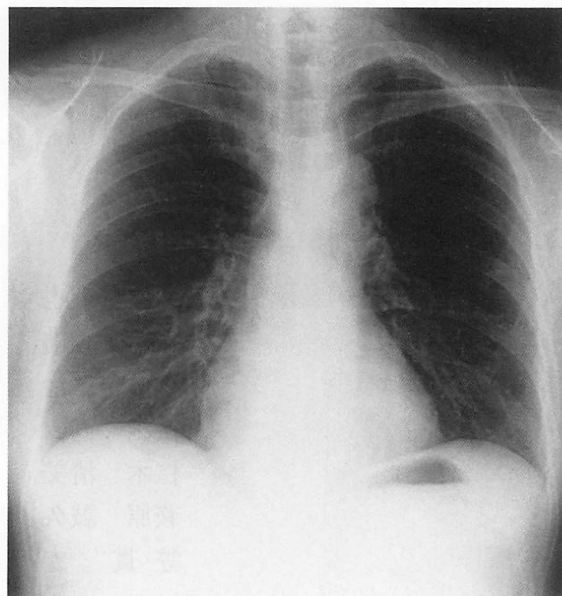
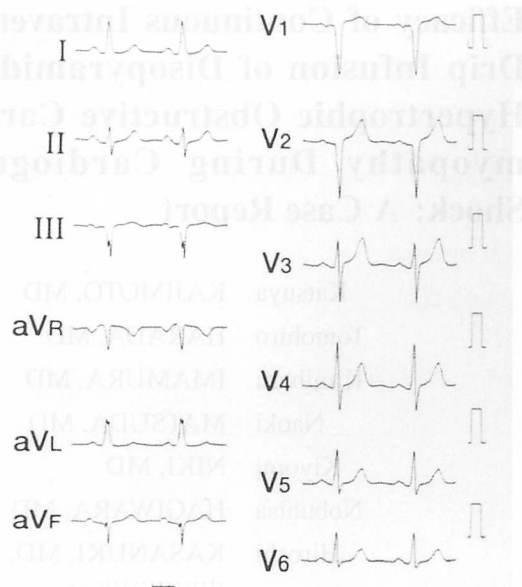


Fig. 1 Electrocardiogram at rest (left) and chest radiogram (right) on admission

Left: Sinus rhythm and left axis division (-40°) are seen.

Right: Cardiomegaly is not present (cardiothoracic ratio 42%).

症 例

症 例 54歳，女性

主 訴: めまい，失神

既往歴: 34歳時，子宮筋腫(子宮全摘術)

家族歴: 特記事項なし

職 業: 保育園経営

現病歴: 1990年頃から労作時に数秒間のめまいを自覚することがあったが，放置していた。1994年頃よりめまいの頻度が増加し，また胸部不快感も出現し始めた。このため，1995年10月，近医を受診して閉塞性肥大型心筋症，心室性期外収縮と診断され，以後カルベジロール(5mg/day)とメキシレチン(150mg/day)で経過観察されたが，症状は改善しなかった。

1997年7月，階段歩行時に失神発作が出現した。1997年10月，前医に入院して以後カルベジロール(5mg/day)，キシレチン(150mg/day)にピルジカイニド(75mg/day)，プロパフェノン(225mg/day)を追加併用された。これらの薬物療法でも症状が改善しないため，1997年11月，当院外来を受診し，メトプロロール(60mg/day)とジソピラミド(300mg/day)を追加投与された。しかし，1997年12月-1998年1月に計4回の失神発作(軽労作時に数秒間)が出現したため，1998

年2月，当科入院となった。

入院時現症: 身長157cm，体重67kg，血圧138/86mmHg，脈拍60/min，整。第3肋間胸骨左縁にLevine III/VI度の駆出性収縮期雑音を聴取，肺音はなかった。

入院時検査所見: 心電図では洞調律で，左軸偏位を示したが，左室肥大所見はなかった(Fig. 1-左)。胸部X線写真では心胸郭比が42%で，肺うっ血，胸水はなかった(Fig. 1-右)。

胸部磁気共鳴画像では左室壁のび慢性の肥厚が検出され(約20mm)，とくに心室中隔の上部が著明(約25mm)であった(Fig. 2)。

経胸壁心エコー図法では左室流出路に著明な肥厚(20-25mm)が認められ，他の心室壁も12-15mmと軽度肥厚していた。左室拡張径は40mm，左室短縮率は45%，また左室流出路の最大流速は3.5m/sec，平均流速は2.8m/secであった。なお，明らかな僧帽弁前尖の前方運動および僧帽弁閉鎖不全の所見はなかった。

入院後経過: 入院時，抗不整脈薬4剤， β 遮断薬2剤の6剤を内服していたため，まず抗不整脈薬， β 遮断薬の減量を始めた(Fig. 3)。第2病日から3日ごとに1剤ずつ減量していき，第10病日には，メキシレチン，プロパフェノン，ピルジカイニドとカルベジロールを中止した。

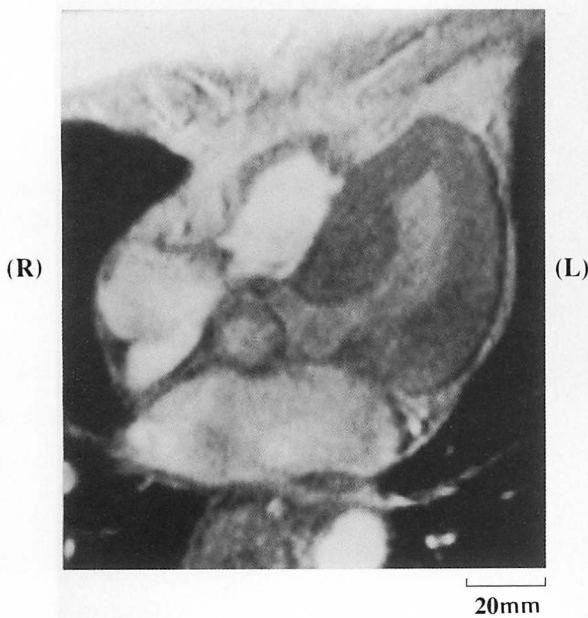


Fig. 2 Magnetic resonance image of the heart
Severe wall thickness at the left ventricular outflow tract and the cavity obliteration are seen.

この薬物減量中に、患者の食欲低下、下痢・嘔吐症状などによる脱水症状および所見は発現せず、また血圧および心拍数もとくに変化しなかったが、メトプロロール(60mg/day)とジソピラミド(300mg/day)のみ内服中の第11病日の朝8時50分頃、排便後に突然胸部圧迫感、胸背部痛および呼吸苦が出現した。血圧80-90mmHg、心拍数100/min(洞調律)、第3肋間胸骨左縁にLevine IV/VI度の高調性の駆出性収縮期雑音が聴取された。また心電図にてI, aVF, V₂-V₆でST上昇(Fig. 4-左)、胸部X線像にて肺水腫所見(Fig. 4-右)が認められ、モニター心電図上、非持続性心室頻拍(最大10連発、心拍数180/min)が記録された。

この時点での経胸壁心エコー図で、左室流出路の最大流速が5.0m/secであったため(Fig. 5-左)、左室流出路の圧較差の急性増悪による症状および所見と考へ、冠動脈閉塞を鑑別するため緊急冠動脈造影を施行したが、有意な狭窄所見はなかった。また、右心系圧・心拍出量の測定では、肺動脈圧が43/27mmHg、肺動脈楔入圧31mmHg、心拍出量1.78l/min/m²で、体血圧は70-80mmHgであった(Table 1)。

この時点でショック症状を呈していたため、左室内へのカテーテル挿入は施行しなかった。しかし、経胸壁心エコー図により左室流出路の最大流速5.0m/secが

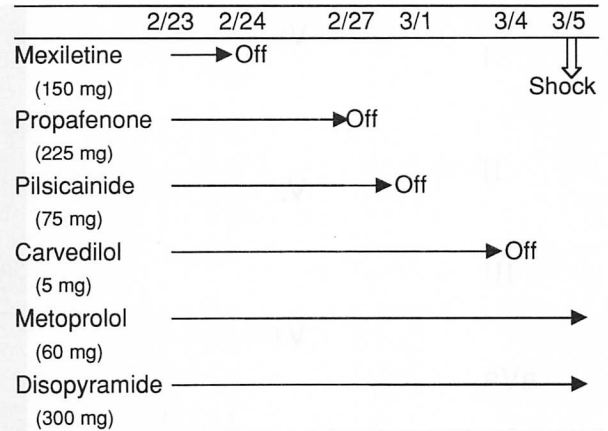


Fig. 3 Clinical course after the withdrawal of 4 drugs given since admission
Mexiletine, propafenone, pilsicainide and carvedilol were withdrawn every 3 days after admission.

認められたこと(Fig. 5-左)と上行大動脈での圧波形が典型的なspike-and-dome wave現象¹¹⁾の所見を示していたこと(Fig. 6-左)、および高調性の駆出性収縮期雑音の増強が認められたことより、このショックの原因は左室流出路の圧較差の急性増悪によると考えられた。

このため、経胸壁心エコー図法での左室流出路の最大流速(m/sec)とSwan-Ganzカテーテルによる右心系圧・心拍出量のデータを指標にして、プロプラノロール(2-6mg)、ベラパミル(5mg)およびジソピラミド(25-50mg)を静注し、それぞれの薬物の有効性を評価した(Table 1)。プロプラノロール、ベラパミルの静注ではこれらの所見はほとんど改善を示さなかったが、ジソピラミドの10-50mgの静注では左室流出路の最大流速が5.0から3.5m/secに改善し、また体血圧の上昇、肺動脈楔入圧の減少(32→23mmHg)、心拍出量の増加(1.66→2.20l/min/m²)が認められた(Table 1)。

このため、心拍数のコントロール目的でメトプロロール(60mg/day)内服の代わりにプロプラノロール持続点滴(20mg/day)の投薬を開始した。つぎにジソピラミド持続点滴を0.2mg/kg/hrから開始し、心エコー図法での最大流速、右心系圧・心拍出量、QRS幅、QT間隔、ジソピラミドの血中濃度(2.0-4.0μg/ml)および聴診での高音性駆出性収縮期雑音を指標にして徐々に増量した(最大量0.4mg/kg/hr)。これらプロプラノロール20mg/dayとジソピラミド600mg/dayの持続点滴静注投与にて、左室流出路の最大流速の著明な

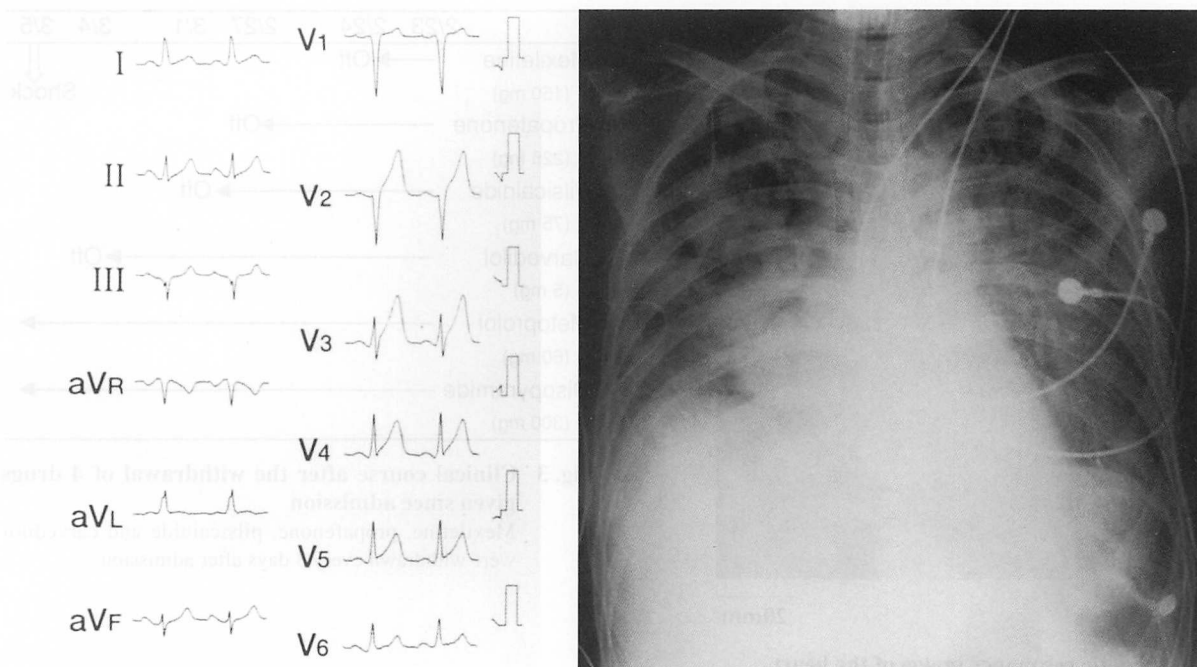


Fig. 4 Electrocardiogram (*left*) and chest radiogram (*right*) after onset of cardiogenic shock
Left: ST elevation at the I, aVF and V₂-V₆ is seen.
Right: Severe pulmonary edema is seen.

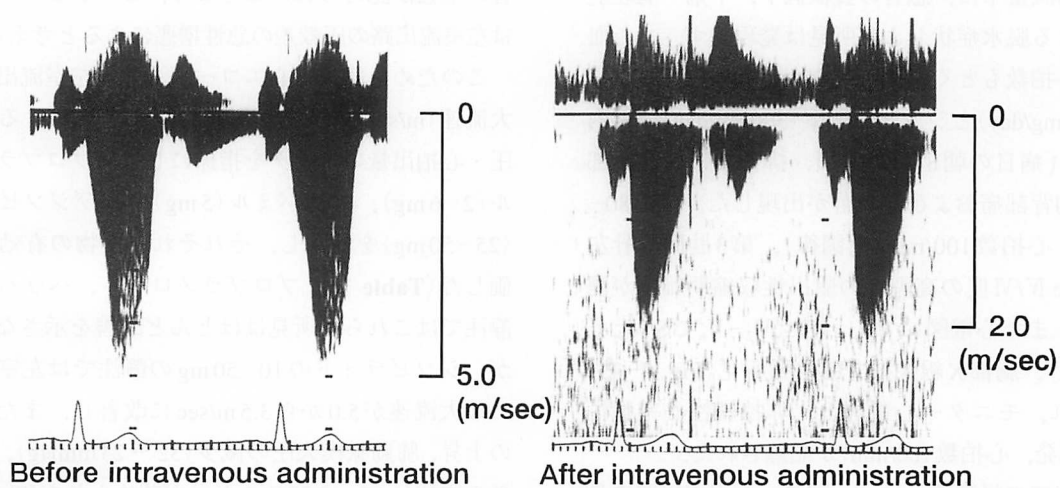


Fig. 5 Changes in ejection flow velocity pattern measured by continuous-wave Doppler recordings of the left ventricular outflow tract before (*left*) and after intravenous administration of disopyramide (*right*)
 The ejection peak flow velocity markedly decreases from 5.0 to 2.0 m/sec by intravenously administered disopyramide.

改善 (5.0 → 2.0 m/sec; **Fig. 5**-右), 体血圧の上昇 (78 → 102 mmHg), 肺動脈楔入圧の減少 (32 → 10 mmHg), 心拍出量の増加 (1.66 → 2.21 l/min/m²) が認められた (**Table 1**).

第22病日にプロプラノロール 20 mg/day とジソピラ

ミド 600 mg/day の持続点滴静注下で心臓カテーテル検査を施行したところ, 左心室内圧較差はほとんど消失し, 上行大動脈圧波形もショック時と比較してほぼ正常波形まで改善した (**Fig. 6**-右). 持続点滴静注から経口薬への変更は, 心電図上のQRSと血中濃度を指

Table 1 Changes of hemodynamics and concentration of disopyramide before and after the intravenous administration of cardiovascular drugs

	HR (beats/min)	BP (mmHg)	Mean PCWP (mmHg)	CI/SI	LVOT peak V (m/sec)	DP concentration ($\mu\text{g/ml}$)
Onset of shock	110	78/-	31	1.78/18	5	<0.5
Verapamil 5 mg+PP 2 mg i.v.	108	78/-	32	1.66/16	5	<0.5
DP 50 mg i.v.	110	92/66	23	2.20/22	3.5	1.3
PP 20 mg+DP 400 mg/day	95	94/66	22	1.92/19	2.5	2.3
PP 20 mg+DP 600 mg/day	90	102/70	10	2.21/25	2	3.1

HR=heart rate; BP=blood pressure; PCWP=pulmonary capillary wedge pressure; CI=cardiac output index; SI=stroke volume index; LVOT peak V=left ventricular outflow tract peak flow velocity; DP=disopyramide; PP=propranolol; i.v.=intravenous.

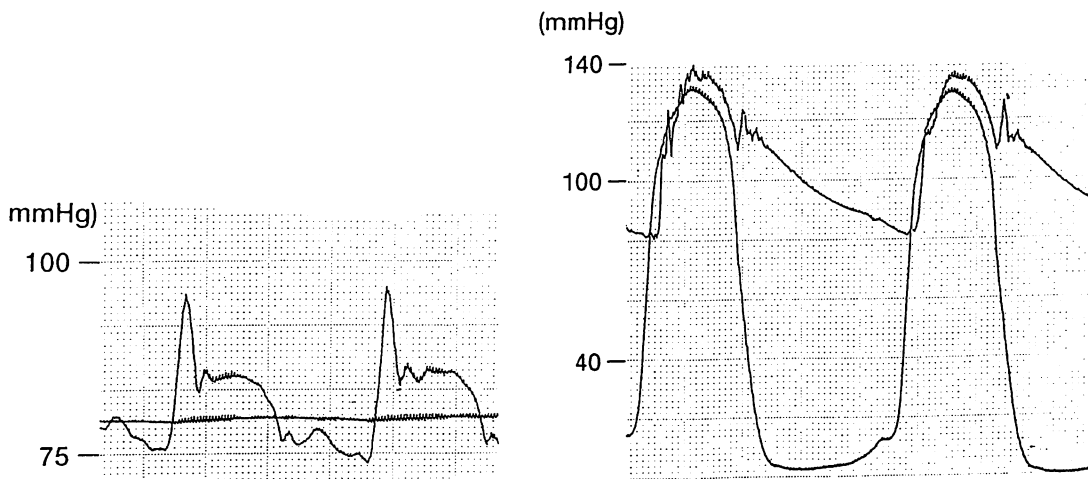


Fig. 6 Pressure recordings of the ascending aorta and left ventricle before (left) and after intravenous administration of disopyramide (right)

Left: Pressure recordings of the ascending aorta show the spike-and-dome wave phenomenon.
Right: After intravenous administration of disopyramide, there is no pressure gradient between the ascending aorta and left ventricle. Furthermore, the spike-and-dome wave phenomenon is not seen in pressure recordings of the ascending aorta.

標にしながらまず、ジソピラミドから行い(600 mg/day点滴静注→リスモダンR 600mg/day内服;内服中の血中濃度は1.6-2.6 $\mu\text{g/ml}$), つぎにプロプラノロールを変更した(20mg/day点滴静注→インデラル80 mg/day内服). これらの内服薬によっても症状の増悪, 経胸壁心エコー図法によっても左室流出路の最大流速(2.0m/sec)が増悪しなかったため, これらの内服薬のみにて退院となった.

考 察

今回我々は, 心原性ショックを呈した閉塞性肥大型心筋症に対してジソピラミド持続点滴静注を施行し,

ショックから離脱可能であった症例を経験した. 閉塞性肥大型心筋症に心房細動などの頻脈性不整脈合併による心原性ショックについては報告があるが, 本症例のように洞調律でメトプロロール60mg/dayとジソピラミド300mg/dayを内服していたにもかかわらず, 左室流出路の圧較差の増悪に伴う心原性ショックが出現した報告はなく, またジソピラミドの持続点滴静注のような治療法についてもまったく報告はない.

本例は入院時にVaughan Williams分類のIa, Ib, Ic, II度の薬剤が多剤併用されており, これらの薬剤を1剤ずつ減量していったときに心原性ショックを発症した. ショック発症時は, メトプロロール

60mg/day, ジソピラミド300mg/dayを内服していたが, 聴診上第3肋間胸骨左縁にて高調性の駆出性収縮期雑音が聴取され, 心エコー図上, 左室流出路の最大流速が5.0m/secであった. さらに大動脈圧波形がspike-and-dome wave現象¹¹⁾を示したことから, このショックの病態は左室流出路の狭窄が急性増悪したものと考えられた. その原因として, 1)メトプロロール, ジソピラミドの血中濃度が至適域まで達していなかったこと, 2)入院時に投与されていた6剤はいずれも常用量下限の投与量であったが, 多剤併用により生じた各薬物間の相互作用で左室流出路狭窄が軽減されていて, 入院後減量したことで, その狭窄の急性増悪が発症したことなどが考えられた.

我々はこの心原性ショックを呈する左室流出路狭窄に対して, ジソピラミドとプロプラノロールの持続点滴静注を施行した. ジソピラミドが閉塞性肥大型心筋症に対して有効である薬理学的作用機序として, 陰性変力作用と末梢血管抵抗増大作用の両作用が影響すると考えられている^{6,7)}. またジソピラミドが主に安静時に狭窄を改善させるのに対して, プロプラノロールは運動時に生じる狭窄を改善させると報告されている^{7,8,11,12)}. さらにNikiら¹³⁾はジソピラミドの持つ冠動脈への関与を報告している. 本例において, 左室流出路狭窄の改善目的でジソピラミド持続点滴法を施行する際に, 抗不整脈作用の投与量を参考にして投与を行った. その投与方法として, 田中ら¹⁴⁾は上室性および心室性不整脈に対して1回静注(2mg/kg ≤ 100mg)して引き続き点滴静注を行うことで不整脈の発生を抑制できるとしており, その点滴静注速度は0.2-0.4mg/kg/hr

と報告している. このため我々はジソピラミドを50mg 1回静注投与し, その後0.2mg/kg/hr(320mg/day)から持続点滴静注を開始して, 心エコー図, 右心系圧・心拍出量およびQRS幅/QT間隔と血中濃度をモニターしながら徐々に増量した. 最終的には, プロプラノロール 20mg/dayを持続点滴静注で併用しながら, ジソピラミドを0.37mg/kg/hr(600mg/day)まで増量したところでショックから離脱が可能となった.

これら2剤が著効を示した要因として, 1)陰性変力作用(安静時はジソピラミド, ストレスまたは労作時はプロプラノロールが効果を示す)^{11,12)}, 2)ジソピラミドによる拡張能の改善¹⁵⁾, 3)ジソピラミドによる心筋への酸素供給の改善^{9,13)}, 4)プロプラノロールによる心拍数上昇の抑制などが考えられた.

以上のように, 本症例はジソピラミドとプロプラノロールの薬物併用療法が奏功したが, 今後の薬物療法の長期的有効性については予測困難であるため, 外来にて注意して経過観察する必要がある. つまり, 薬物療法のみで効果がないときは, 非薬物療法(心房心室同期ペーシング, 左室心筋切除術など)の適応について早期に検討する必要があると考える¹⁶⁾.

結 語

ジソピラミドを抗不整脈作用以外の目的で持続点滴静注した症例の報告はまれであり, 今回我々は心原性ショックを呈した閉塞性肥大型心筋症に対してジソピラミドの持続点滴静注法を施行し, これらの薬物療法のみで速やかに心原性ショックから離脱することが可能であった症例を経験した.

要 約

症例は54歳, 女性. 入院時に閉塞性肥大型心筋症に対して多種の抗不整脈薬などが投与されており, これらの薬剤の減量中に心原性ショックを呈したため, ジソピラミドの持続点滴静注法を施行した. これにより, 速やかな心原性ショックからの離脱が可能であった.

ジソピラミドは, 頻脈性不整脈以外に閉塞性肥大型心筋症に対して有効であることが示されている. しかし, この持続点滴静注法については, 難治性心室頻拍に対する報告があるだけで, 本症例のように閉塞性肥大型心筋症による心原性ショックに対する治療は今までに報告されていない. この薬物療法が有効であった要因は, ジソピラミドによる陰性変力作用, 拡張能の改善, 心筋への酸素供給の改善などが考えられた.

以上より, 閉塞性肥大型心筋症における左室流出路の圧較差の急性増悪による心原性ショックに対して, ジソピラミドの持続点滴静注投与が有効性を示すことが示唆された.

文 献

- 1) Deano DA, Wu D, Mautner RK, Sherman RH, Ehsani AI, Rosen KM: The antiarrhythmic efficacy of intravenous therapy with disopyramide phosphate. *Chest* 1977; **71**: 597-606
- 2) 明石勝也, 榊原雅義, 松本直樹, 本橋史江, 宋 武彦, 亀谷 学, 三宅良彦, 佐藤忠一, 村山正博, 須階二郎: Disopyramide 静注-経口維持療法の検討. *Ther Res* 1988; **8**: 1435-1441
- 3) 上畑照美, 平田文彦, 栗田 明, 中村治雄, 細野清士, 水野杏一: 難治性心室頻拍発作に disopyramide phosphate の長期間点滴静注が有効であった一例. *ICU と CCU* 1985; **9**: 365-370
- 4) Sherrid M, Delia E, Dwyer E: Oral disopyramide therapy for obstructive hypertrophic cardiomyopathy. *Am J Cardiol* 1988; **62**: 1085-1088
- 5) Kimball BP, Bui S, Wigle D: Acute dose-response effects of intravenous disopyramide in hypertrophic obstructive cardiomyopathy. *Am Heart J* 1993; **125**: 1691-1697
- 6) Pollick C: Disopyramide in hypertrophic cardiomyopathy: II. Noninvasive assessment after oral administration. *Am J Cardiol* 1988; **62**: 1252-1255
- 7) Pollick C: Muscular subaortic stenosis: Hemodynamic and clinical improvement after disopyramide. *N Engl J Med* 1982; **307**: 997-999
- 8) Matsubara H, Nakatani S, Nagata S, Ishikura F, Katagiri S, Ohe T, Miyatake K: Salutary effect of disopyramide on left ventricular diastolic function in hypertrophic obstructive cardiomyopathy. *J Am Coll Cardiol* 1995; **26**: 768-775
- 9) Hongo M, Nakatsuka T, Takenaka H, Tanaka M, Watanabe N, Yazaki Y, Sekiguchi M: Effects of intravenous disopyramide on coronary hemodynamics and vasodilator reserve in hypertrophic obstructive cardiomyopathy. *Cardiology* 1996; **87**: 6-11
- 10) Pollick C, Kimball B, Henderson M, Wigle ED: Disopyramide in hypertrophic cardiomyopathy: I. Hemodynamic assessment after intravenous administration. *Am J Cardiol* 1988; **62**: 1248-1251
- 11) Hartmann A, Kuhn J, Hopf R, Klepzig H, Standke R, Kober G, Maul FD, Hor G, Kaltenbach M: Effect of propranolol and disopyramide on left ventricular function at rest and during exercise in hypertrophic cardiomyopathy. *Cardiology* 1992; **80**: 81-82
- 12) Millaire A, Goullard L, Decoux E, deGroot P, Houdas Y, Ducloux G: Efficiency of disopyramide in hypertrophic cardiomyopathy during stress states. *Am J Cardiol* 1992; **69**: 423-424
- 13) Niki K, Sugawara M, Asano R, Oka T, Kondoh Y, Tanino S, Iwade K, Magosaki N, Kasanuki H, Hosoda S: Disopyramide improves the balance between myocardial oxygen supply and demand in patients with hypertrophic obstructive cardiomyopathy. *Heart Vessels* 1997; **12**: 111-118
- 14) 田中啓治, 井野 威, 洪 基哲, 清野精彦, 加藤貴雄, 高野照夫: Disopyramide phosphate 点滴静注の効果と血中薬物動態. *臨床成人病* 1986; **16**: 1079-1085
- 15) Fifer MA, O'Gara PT, McGovern BA, Semigran MJ: Effects of disopyramide on left ventricular diastolic function in hypertrophic cardiomyopathy. *Am J Cardiol* 1994; **74**: 405-408
- 16) Fananapazir L, McAreavey D: Therapeutic options in patients with obstructive hypertrophic cardiomyopathy and severe drug-refractory symptoms. *J Am Coll Cardiol* 1998; **31**: 259-264