

心房中隔欠損症に対する小切開心臓手術

Minimal Incision Cardiac Surgery for Atrial Septal Defects

松崎 寛二
小西 敏雄
深田 睦
竹田 誠
古屋 一茂

Kanji MATSUZAKI, MD
Toshio KONISHI, MD
Mutsumu FUKATA, MD
Makoto TAKEDA, MD
Kazushige FURUYA, MD

Abstract

Minimal incision cardiac surgery for atrial septal defects was performed in 4 consecutive patients. No special devices or new techniques were used to perform this operation. Clamping of the aorta and snaring of the inferior vena cava could be simply omitted from this procedure. A limited (6 to 7 cm) median skin incision was made, followed by a mini-sternotomy from the second intercostal space to right side of the xiphoid process. Through this limited approach, atrial septal defect closure was performed conventionally with a patch under hypothermic circulatory arrest (less than 10 min). The scar was short (5.5 to 7.3 cm) and cosmetically acceptable in all patients. This mini-incisional procedure is a useful option for atrial septal defect closure that can be completed without sophisticated instruments.

J Cardiol 2000; 35(4): 297-300

Key Words

■ Heart septal defects (atrial)

■ Cardiac surgery (minimal incision)

はじめに

近年、低侵襲心臓手術 (minimally invasive cardiac surgery: MICS) が導入され、その有用性が議論されている。当施設でも 1998 年 4 月より MICS に取り組んできた。昨今、ポートアクセスシステムや内視鏡などの特別な装備を利用して、皮切を小さくする試みがされている。一方、我々は特別な装備や操作を伴わない手法を模索してきた。とくに、心房中隔欠損症に対しては、大動脈遮断や下大静脈スネアを省略する手法を試みた。

1998 年 11 月より、心房中隔欠損症の成人 4 例に対して本手法を行った結果、当施設のそれまでの MICS に比べて、さらに創長を短縮しえた。しかし、本手法は低侵襲とはいえないため、小切開心臓手術と表現し、その詳細をここに報告する。

症 例

1998 年 11 月 - 1999 年 3 月の間に、当施設で小切開心臓手術を成人心房中隔欠損症の 4 例 (Table 1) に行った。年齢は 35 - 52 歳、女性 3 例、男性 1 例であった。症例 3 は労作時の動悸を主訴としたが、他の症例は自覚症状がなく、定期検診における胸部単純 X 線写真や心電図の異常で発見された。心臓カテーテル検査の結果では、Qp/Qs が 2.1 - 3.1 であった。

手術所見: 皮切を第 3 肋間から 6 - 7 cm の前胸部正中切開で行った。つぎに胸骨を右あるいは左の第 2 肋間から剣状突起基部右側への矩形あるいは S 字型に部分切開した (Fig. 1)。この胸骨切開のパターンは胸部単純 X 線写真やコンピューター断層撮影の所見をもとに、上行大動脈の位置を基準に決めた。心膜吊り上げを十分に行くと、この限局されたアプローチからでも

横浜労災病院 心臓血管外科: 〒222-0036 横浜市港北区小机町 3211

Division of Cardiovascular Surgery, Yokohama Rosai Hospital, Yokohama

Address for reprints: MATSUZAKI K, MD, Division of Cardiovascular Surgery, Yokohama Rosai Hospital, Kozukue-cho 3211, Kohoku-ku, Yokohama 222-0036

Manuscript received August 9, 1999; revised November 10, 1999; accepted November 15, 1999

Table 1 Patient profiles and length of scar

Case	Age (yr)	Sex	Height (cm)	Weight (kg)	NYHA classification	Qp/Qs	Length of scar (cm)
1	35	Female	155	49	I	2.77	7.3
2	52	Female	153	48	I	2.68	7.3
3	42	Female	157	52	I-II	3.10	5.5
4	36	Male	169	67	I	2.10	7.0

NYHA=New York Heart Association.

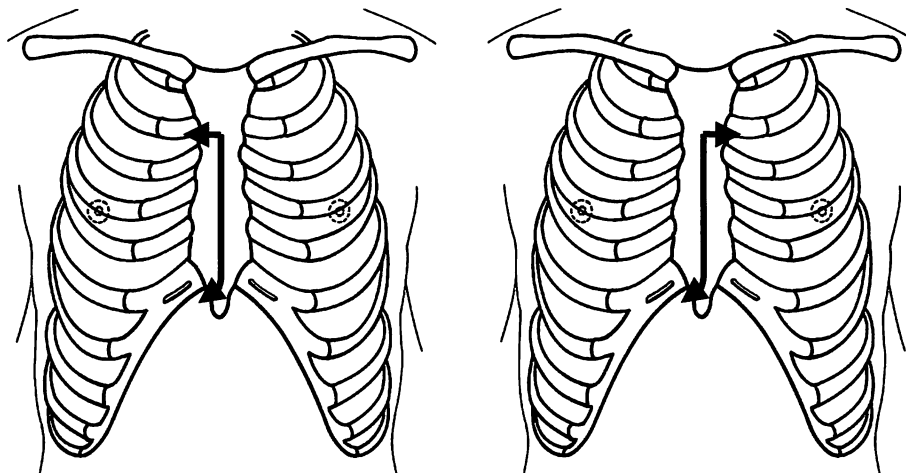


Fig. 1 Mini-sternotomy

Left: Cases 1 and 2. Right: Cases 3 and 4.

上行大動脈基部，上大静脈の中枢側から右房の頭側約半分，そして右室の一部が直視できた (Fig. 2)．心房中隔欠損症のパッチ閉鎖術は，以下のような手順で行った (Fig. 3)．

1) 上行大動脈送血：可及的頭側で上行大動脈に送血管を挿入した．

2) 上大静脈と右房から脱血：上大静脈に直接脱血管を挿入し，人工心肺を開始した．上大静脈は安全にテーピングできたが，下大静脈へは到達しがたく，そのテーピングは基本的に省略した．そこで，下大静脈へはバルーン付き脱血管を心窩部の皮膚を貫通して右房に挿入し，後に下大静脈へ進めることにした．この貫通創は心嚢ドレーン留置用として利用した．

3) 低体温：人工心肺開始後，最低直腸温が25℃以下となるまで冷却した．これは灌流量を減らして，右房切開から心房中隔欠損閉鎖までの手技を安全かつ確実に行うためである．上行大動脈の遮断は省略できた．

4) 右房切開 (循環停止下)：上大静脈を駆血し，人工心肺を一時停止して右房を切開した．

5) 下大静脈から脱血：右房内から直視下に下大静脈入口部を確認しつつ，右房内のバルーン付き脱血管を下大静脈内に進めた．つぎにバルーンを拡張して，人工心肺を再開し，復温を開始した．この間の循環停止時間は10分以内であった．

6) 心房中隔欠損閉鎖：心房中隔欠損症はすべて卵円窩欠損型であり，パッチ閉鎖術を行った．術野が小さいため術者の指が心房中隔欠損下縁に届かず，縫合糸の結紮を心房中隔欠損上縁で行うように工夫した．

7) 右房閉鎖：下大静脈に挿入した脱血管を心耳側に寄せて可及的に右房閉鎖した．体温が十分回復するのを待って人工心肺を離脱した．人工心肺時間は140-170分であった．

術後経過は順調であり，第7-9病日に退院した．退院時に前胸部の創長は5.5-7.3cmであった (Fig. 4)．術後の疼痛は胸骨全切開の場合と比べて，やや軽い印



Fig. 2 Operative field during atrial septal defect operation
 Half of the right atrium and the proximal ascending aorta are exposed.
 Cannulations of the ascending aorta and of the right atrial appendage have been performed.

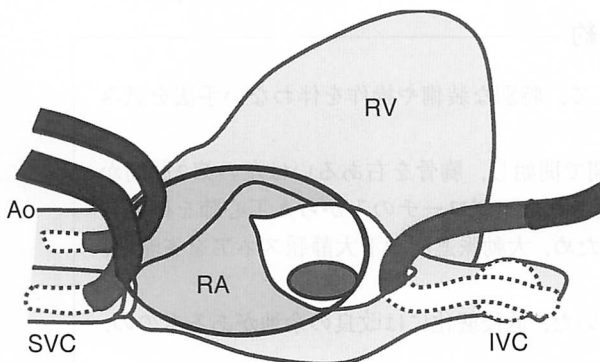


Fig. 3 Diagram of intraoperative view
 Aortic root and bicaval cannulations are performed.
 RV = right ventricle; RA = right atrium; Ao = aorta;
 SVC = superior vena cava; IVC = inferior vena cava.

象に留まった。しかし、胸郭の安定性は優れており、前胸部の傷も小さいため、通常の衣服なら襟元の傷は露出しなかった。

考 察

心房中隔欠損症は自覚症状に乏しいことが多いものの、手術の危険率が低いので、手術適応とする場合も少なくない。ただし、心房中隔欠損症を手術するためにはその代償として手術創が残る。症状が軽いにもか

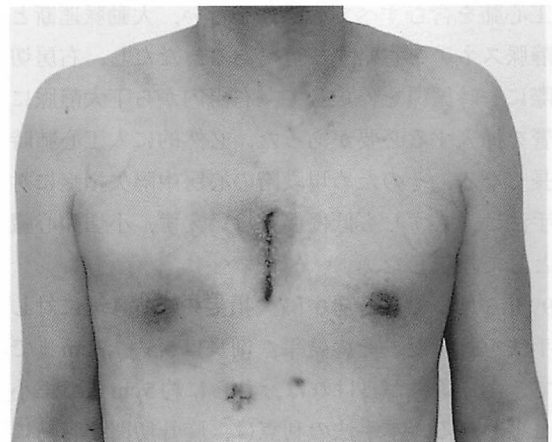


Fig. 4 Scar of midline incision seen on the 7th postoperative day (Case 4)

かわらず、大きな創を残すことが手術を躊躇させる一因である。しかし、心房中隔欠損症を放置すれば漠然とした不安が残り、高齢になると心不全症状も出現してくる。我々は、MICSにより手術創を小さくすることで、手術治療を受け入れやすくしたいと考えた。

MICSは人工心肺を使用するものの、手術創を小さくして低侵襲化を図る手法である。当初はCosgroveら¹⁾の報告のような傍胸骨切開による手法であったが、最近ではSvenssonら²⁾やDotyら³⁾の報告のような胸骨正中小切開による手法が主流になってきた。近年、心臓外科領域においてMICSが浸透しつつあり、弁膜症手術の創長は6-11cmにまで短縮された⁴⁻⁶⁾。心房中隔欠損症に関してもMICSを工夫して創長の短縮が期待される。MICSを行う場合、ビデオ内視鏡や特別に考案された人工心肺システムなど、さまざまな手段を用いる手法もある。これらを応用して心室中隔欠損症の成人例を約5cmの皮切で手術した報告があり⁴⁾、それぞれに手術創の縮小化が図られている⁷⁻⁹⁾。

我々は1998年4月よりMICSに取り組んできた。これまでに80例以上の経験を重ね、弁膜症、虚血性心疾患などの待機手術例に対しては、MICSを標準術式としている。それらの創長は平均約12cmである。その当初から特別な装備や操作を伴わず、従来の器具や手法の中で可能な術式を模索した。MICS導入後も手術成績が安定しており、1998年11月からは心房中隔欠損症の手術に関してさらに創長の短縮を試みた。その要点は、前胸部を可及的に小切開し、その単一創か

ら人工心肺を含むすべての操作を行い、大動脈遮断と下大静脈スネアを省略する点である。ただし、右房切開の際に一時循環を停止して、右房内から下大静脈に脱血管を挿入する必要があった。必然的に人工心肺時間も長くなる。そのため現段階の心房中隔欠損症に対する手法は、必ずしも低侵襲とはいえ、小切開心臓手術として報告した。

1999年3月までに心房中隔欠損症の成人4例に対して本手法を行った。その結果、創長は5.5-7.3cmまで短縮できた。条件が良ければ、さらに約5cmまで縮小可能と思われる。本手法の利点は、胸骨切開を容易に上下に延長できるため、緊急時に早急な対応ができることである。また、術後は胸骨上端の連続性が保たれるため、胸郭の安定性が良く、早期退院に有利である。左右対称な前胸部中央の傷は違和感が少なく、通常の衣服であれば襟元から傷が露出する心配もない。そして、特別な装備を要せず、ほぼ従来の手法で行える。

ところで、本手法は前述したように、低侵襲化の概念に反する欠点がある。制約された状況下で、各カニューレションを確実にを行うために循環停止法を採用した。しかし、右房を切開せずとも下大静脈へのカニューレションが確実にできれば、その必要性はない。本例を含め、まずは安全性を確保するため低体温循環停止法を併用してきたが、現在、この点を改良して手術の低侵襲化を進めている。

結 論

小切開による心房中隔欠損閉鎖手術の4例を報告した。我々が導入した手法は、特別な装備や操作を伴わない小切開心臓手術である。本手法により手術創は5.5cmまで短縮され、美容的にも優れていた。本手法は心房中隔欠損症のための手術として、有用な一手段と思われた。

要 約

我々は心房中隔欠損症に対する小切開心臓手術として、特別な装備や操作を伴わない手法を試みた。4例の経験とともにその詳細を報告する。

手術は皮切を第3肋間から6-7cmの前胸部正中切開で開始し、胸骨を右あるいは左の第2肋間から剣状突起基部右側への部分切開で行った。この限局されたアプローチのみから人工心肺を確立して、パッチ閉鎖術をほぼ従来の手法で完了した。そのため、大動脈遮断や下大静脈スネアを省略し、安全のため低体温循環停止(10分以内)を採用した。

退院時の創長は5.5-7.3cmであり、美容的に優れていた。低侵襲化には改良の余地があるものの、本手法は有用な一手段と思われた。

J Cardiol 2000; 35 (4): 297-300

文 献

- 1) Cosgrove DM III, Sabik JF: Minimally invasive approach for aortic valve operations. *Ann Thorac Surg* 1996; **62**: 596-597
- 2) Svensson LG, D'Agostino RS: Minimal-access aortic and valvular operations, including the "J/j" incision. *Ann Thorac Surg* 1998; **66**: 431-435
- 3) Doty DB, DiRusso GB, Doty JR: Full-spectrum cardiac surgery through a minimal incision: Mini-sternotomy (lower half) technique. *Ann Thorac Surg* 1998; **65**: 573-577
- 4) 四津良平, 申 範圭, 前原正明, 川田志明: 低侵襲心臓手術(MICS)における基本的アプローチとその選択. *日外会誌* 1998; **99**: 810-816
- 5) 加瀬川 均: 僧帽弁膜症における低侵襲手術: 胸骨右側部分切開法を用いた僧帽弁形成術. *日外会誌* 1998; **99**: 817-820
- 6) Massetti M, Babatasi G, Lotti A, Bhojroo S, Le Page O, Khayat A: Less invasive cardiac operations through a median sternotomy: 100 consecutive cases. *Ann Thorac Surg* 1998; **66**: 1050-1054
- 7) Mohr FW, Falk V, Diegeler A, Walther T, van Son JA, Autschbach R: Minimally invasive port-access mitral valve surgery. *J Thorac Cardiovasc Surg* 1998; **115**: 567-576
- 8) Chitwood WR Jr, Elbeery JR, Chapman WH, Moran JM, Lust RL, Wooden WA, Deaton DH: Video-assisted minimally invasive mitral valve surgery: The "micro-mitral" operation. *J Thorac Cardiovasc Surg* 1997; **113**: 413-414
- 9) 小林順二郎, 笹子佳門, 湊谷謙司, 北村惣一郎: 胸骨下部部分切開によるMICSの適応と限界. *日外会誌* 1998; **99**: 831-836