

冠攣縮性狭心症の診断におけるアデノシン三リン酸負荷 Thallium-201 心筋シンチグラフィの洗い出し率解析の有用性

Usefulness of Washout Rate Analysis in Adenosine Triphosphate-Stress Thallium-201 Myocardial Scintigraphy in Patients With Vasospastic Angina

渡辺 浩毅
鈴木 純
末田 章三
鶴岡 高志^{*1}
池田俊太郎^{*1}
関谷 達人^{*2}
船田 淳一^{*2}
宮川 正男^{*3}

Kouki WATANABE, MD
Jun SUZUKI, MD
Shozo SUEDA, MD
Takashi TSURUOKA, MD^{*1}
Shuntaro IKEDA, MD^{*1}
Michihito SEKIYA, MD, FJCC^{*2}
Jun-ichi FUNADA, MD^{*2}
Masao MIYAKAWA, MD^{*3}

Abstract

Objectives. This study evaluated the usefulness of washout rate analysis in adenosine triphosphate (ATP) stress thallium-201 scintigraphy for the diagnosis of vasospastic angina.

Methods. This study included 76 patients with vasospastic angina and 18 normal controls undergoing coronary arteriography. If significant coronary artery stenosis ($\geq 50\%$) was pointed out, the subject was excluded from this study. 111 MBq of thallium-201 was intravenously injected 3 min after ATP loading (0.16 mg/kg/min) was started. Single photon emission computed tomography (SPECT) was performed 10 min and 4 hr after intravenous injection of ATP. The mean washout rate (%) was calculated based on a bull's eye map and was divided into 3 regions, the antero-septal/lateral/inferior regions. The washout rate in each region was calculated. Regional uptake was visually estimated based on the 17 segments of SPECT images.

Results. The washout rate in the normal control group was 48.9 ± 4.1 (mean \pm SD)%. In patients with vasospastic angina, the washout rate in areas with coronary vasospasm was $33.4 \pm 5.5\%$. This value was significantly lower than in the areas without coronary vasospasm ($42.8 \pm 3.6\%$). The usefulness of washout rate analysis in the diagnosis of vasospastic angina with a cut-off value of less than -2SD from normal washout rate in the 3 regions was examined. A significantly higher diagnostic value was found by washout rate analysis (sensitivity 72.3%, specificity 79.7%, and accuracy 74.6%) compared with visual evaluation of early images (sensitivity 50.3%, specificity 73.9%, and accuracy 57.5%).

Conclusions. The diagnostic value of washout rate analysis was significantly higher (73.1%) compared with visual evaluation of early images (50.3%) in patients with multivessel vasospastic angina.

J Cardiol 2000; 36(4): 231 - 239

Key Words

Coronary vasospasm Adenosine (triphosphate) Angina pectoris
Diagnosis, computer-assisted (washout rate)
Radionuclide imaging (ATP-²⁰¹Tl scintigraphy)

済生会西条病院 循環器科: 〒793-0027 愛媛県西条市朔日市榎ヶ坪269-1; ^{*1}愛媛県立南宇和病院 内科, 愛媛; 国立療養所愛媛病院 ^{*2}循環器科, ^{*3}放射線科, 愛媛

Division of Cardiology, Saiseikai Saijo Hospital, Ehime; ^{*1}Division of Internal Medicine, Ehime Prefectural Minamiuwa Hospital, Ehime; Divisions of ^{*2}Cardiology and ^{*3}Radiology, Ehime National Hospital, Ehime

Address for reprints: WATANABE K, MD, Division of Cardiology, Saiseikai Saijo Hospital, Enokigatsubo 269-1, Tsuitachi, Saijo, Ehime 793-0027

Manuscript received July 28, 1999; revised February 4 and May 26, 2000; accepted May 29, 2000

はじめに

冠攣縮性狭心症の診断に対する核医学的検査の有用性が報告されている。その中では single photon emission computed tomography (SPECT) を用いた検討が大部分を占めるが^{1,2)}、多枝冠攣縮例での診断にはいまだ問題点が多いのが現状である。

冠攣縮性狭心症に対する ²⁰¹Tl 心筋シンチグラフィを用いた検討では、負荷法として運動負荷や過呼吸負荷などを用いた報告があるが、やはり SPECT による診断では多枝病変例を正確に診断することは困難である。一方、運動負荷を用いた洗い出し率解析が診断に有用であったとする報告³⁾がある。

冠攣縮性狭心症においては、血管内皮機能障害とそれに伴う冠微小循環障害の存在が報告されている^{4,5)}。アデノシン三リン酸 (adenosine triphosphate: ATP) は強力な血管拡張物質で、ATP の冠動脈内投与は冠血流予備能を反映でき、冠微小循環障害の有無を判定できるとされる^{6,7)}。これらのことから、ATP 負荷を用いた ²⁰¹Tl 心筋シンチグラフィ (ATP-Tl) による洗い出し率解析を用いることが、冠攣縮性狭心症の診断に対して有用である可能性が示唆される。

そこで、今回我々は、ATP-Tl 心筋シンチグラフィによる洗い出し率解析が、冠攣縮性狭心症の診断、とくに多枝冠攣縮例に対して有用であるか否かを検討する目的で本研究を行った。

対象と方法

1. 対象

対象は、アセチルコリン負荷冠動脈造影で冠攣縮性狭心症と診断された 76 例 (男性 38 例, 女性 38 例, 平均年齢 57.3 ± 7.6 歳; 狭心症群) と冠動脈造影で正常冠動脈であった対照 18 例 (男性 9 例, 女性 9 例, 平均年齢 58.2 ± 6.9 歳; 対照群) である。なお、全例が胸痛発作から 1 ヶ月以内に心筋シンチグラフィを行っている。また冠動脈造影上 50% 以上の器質的狭窄が認められた症例および陳旧性心筋梗塞合併例は、対象から除外した。

2. ATP-Tl 心筋断層像および洗い出し率解析

1) 撮像条件

ATP-Tl 心筋シンチグラフィは少なくとも 48 時間

の無投薬下 (ニトログリセリン舌下錠の頓用のみ可とした) および安静・絶食下で ATP 負荷 (0.16 mg/kg/min) 3 分目に ²⁰¹Tl を 111 MBq 静注し、10 分後 (早期) と 4 時間後 (後期; 4.02 ± 0.04 時間) に SPECT 像を撮像し (Fig. 1), 心筋プロファイルマップの各分割領域について、以下の式で洗い出し率 (%) を求めた。

$$\text{洗い出し率} = (\text{早期像} - \text{後期像} / \text{早期像}) \times 100$$

洗い出し率の値には時間減衰補正を行わなかった。撮像装置は低エネルギー用汎用型コリメーターを装着した島津製 SNC5100R および東芝製 GCA901 を用いた。SPECT 像の撮像は、マトリックスサイズ 64 × 64 pixel で、左前斜位 45° から右前斜位 45° まで 1 方向 30 秒で 32 方向 180° 収集を行った。

2) 判定法

断層像による半定量評価は、左室を Fig. 2 のように 17 領域に分け、各領域の集積低下の程度を視覚的に 4 段階評価し、欠損スコアとした (欠損: 3, 重度に集積低下: 2, 軽度に集積低下: 1, 正常: 0)。評価は冠動脈造影所見を知らされていない核医学診断医 2 名で行い、各冠動脈領域における欠損スコアの和が 2 以上の場合を集積低下陽性とした。

洗い出し率解析は SPECT 像より再構成した bull's eye map より洗い出し率を求め、マップを前壁・中隔/側壁/下壁の 3 領域 (おのおの左前下行枝/左回旋枝/右冠動脈の各冠動脈領域として評価) に分け、各領域の平均洗い出し率を求めた (Fig. 3)。対照群における各領域の平均洗い出し率から -2SD 以下の値をカットオフ値 (左前下行枝領域では 40.9% 以下, 左回旋枝領域では 41.3% 以下, 右冠動脈領域では 39.6% 以下) にし、それ以下の領域を冠攣縮陽性と判定した。

3. アセチルコリン負荷冠動脈造影

アセチルコリン負荷冠動脈造影は、狭心症治療薬の投与を少なくとも 24 時間以上中止した後に行った。大腿動・静脈を穿刺後、Judkins 法により冠動脈造影を行った。対照造影後、右室にペーシングカテーテルを留置し、アセチルコリンを右冠動脈には 20, 50 μg まで、左冠動脈には 20, 50, 100 μg まで段階的に注入した。アセチルコリンを約 20 秒かけて冠動脈内に注入し、注入終了 1 分後もしくは胸痛および虚血性心電図変化が出現した際に、冠動脈造影を行った。American Heart Association (AHA) 心機能分類で 90% 以

Protocol with ATP infusion

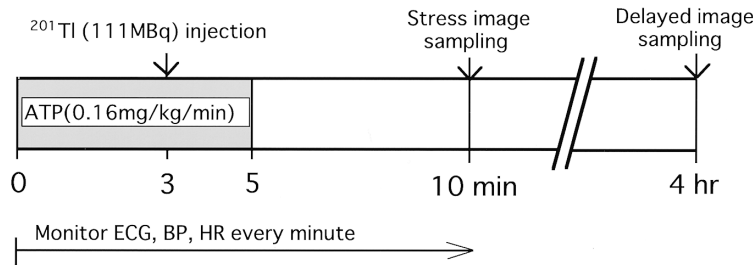


Fig. 1 Protocol with ATP stress thallium-201 scintigraphy

ATP was infused at 0.16 mg/kg/min for 5 min.
ATP = adenosine triphosphate; ECG = electrocardiogram; BP = blood pressure; HR = heart rate.

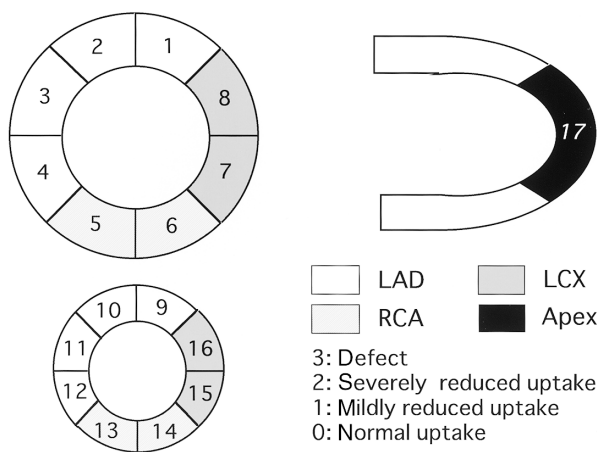


Fig. 2 Schemes of the segments for grading myocardial uptake on ATP stress thallium-201 scintigraphy

The left ventricular wall on the basal and apical short-axis and the central long-axis images were divided into 17 segments.
LAD = left anterior descending artery; LCX = left circumflex artery; RCA = right coronary artery. Other abbreviation as in Fig. 1.

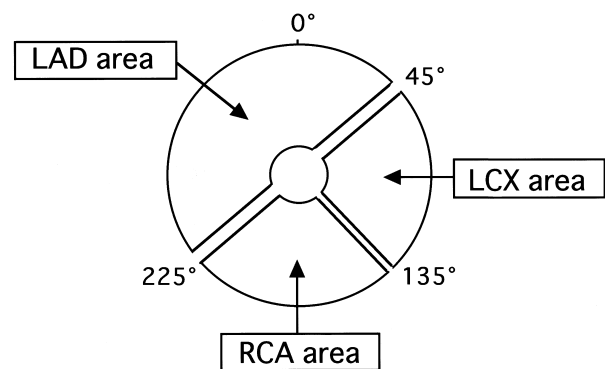


Fig. 3 Definition of the territories of the 3 major coronary arteries on a polar map for ATP stress thallium-201 scintigraphy

Abbreviations as in Figs. 1, 2.

上の攣縮が出現した部位を冠攣縮陽性と診断した。負荷終了後に硝酸イソソルビド2.5mgを冠動脈内に投与し、器質的病変の評価を行った。

4. 統計処理

部位別洗い出し率の比較には分散分析を行った。冠攣縮の有無による洗い出し率の比較と、視覚評価および洗い出し率解析による診断精度の比較は、Fisherの直接確率計算法を用いて行い、 $p < 0.05$ を有意差の判定とした。

結 果

1. 領域別および攣縮の有無別の欠損スコアと洗い出し率

Table 1に狭心症群の攣縮枝数別・領域別内訳を、

Table 2にATP負荷時の自覚症状と心電図変化を示した。Fig. 4に冠動脈領域別の平均洗い出し率の比較を示す。対照群の平均洗い出し率は $48.9 \pm 4.1\%$ で、領域別の有意差は認められなかった。狭心症群での平均洗い出し率は $36.6 \pm 4.5\%$ で、冠攣縮陰性部位の平均洗い出し率は $42.8 \pm 3.6\%$ 、冠攣縮陽性部位の平均洗い出し率は $33.4 \pm 5.5\%$ で(Fig. 5)、両部位ともに対照群に比べて有意に低く($p < 0.01$)、また冠攣縮陽性部位の平均洗い出し率は冠攣縮陰性部位に比べて有意に低かった($p < 0.01$)。

2. 視覚評価および洗い出し率解析による診断精度

冠攣縮部位診断に対する有用性は、集積分布の視覚評価による半定量評価では、早期像で感度(sensitivity) 50.3%、特異度(specificity) 73.9%、正確度(accuracy) 57.5%、後期像で感度44.7%、特異度68.1%、正確度51.8%で、両画像間に差を認めなかった($p = 0.26$)。一方、洗い出し率解析の有用性を検討した結果、感度72.3%、特異度79.7%、正確度74.6%と視覚評価によ

Table 1 Patient characteristics

Number of vasospasm-induced coronary arteries in patients with VSA	
One-vessel	19
Two-vessel	31
Three-vessel	26
Site of vasospasm-induced coronary arteries in patients with VSA	
LAD	61
LCX	41
RCA	57

VSA = vasospastic angina. Other abbreviations as in Fig. 2.

Table 2 Adverse effects of ATP stress thallium-201 scintigraphy (n = 76)

Subjective symptoms	
Chest pain/chest oppression	20 (26.3)
Flushing	5 (6.6)
Dyspnea/shortness of breath	4 (5.3)
Sore throat	2 (2.6)
ECG changes	
ST depression	3 (3.9)
Supraventricular premature contraction	3 (3.9)
Atrioventricular block (first degree)	2 (2.6)
Ventricular premature contraction	2 (2.6)

() %.

Total number of patients with adverse effects was 40 (52.6%)

One patient had both ST depression and ventricular premature contraction.

Abbreviations as in Fig. 1.

る結果より有意に高かった ($p < 0.01$; Fig. 6). また, 集積分布の視覚評価による解析と洗い出し率解析のどちらか一方,あるいは両方に異常が認められた場合を虚血ありと判定し,両方に異常が認められなかった場合を虚血なしと判定すると,感度74.8%,特異度82.6%,正確度77.2%と洗い出し率解析単独より有用性はわずかに増加したが,有意差はなかった.

病変枝数別による診断能の検討では,集積分布の視覚評価では病変枝数が増すほど,正確度は低下し,この傾向は早期像,後期像とも同様であった.一方,洗い出し率解析では一枝病変77.7%,二枝病変73.1%,三枝病変73.1%と多枝病変でも高い正確度を示した (Fig. 7). また, SPECTによる解析と洗い出し率解析の両方を加味した正確度は,一枝病変77.7%,二枝病

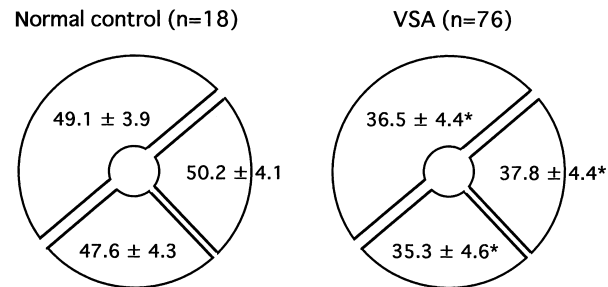


Fig. 4 Mean washout rate in control subjects and patients with vasospastic angina

The washout rate in control subjects was $48.9 \pm 4.1\%$, and in patients with vasospastic angina was $36.6 \pm 4.5\%$. There was a significant difference in the washout rate between these 2 groups ($p < 0.01$)

* $p < 0.01$.

Abbreviation as in Table 1.

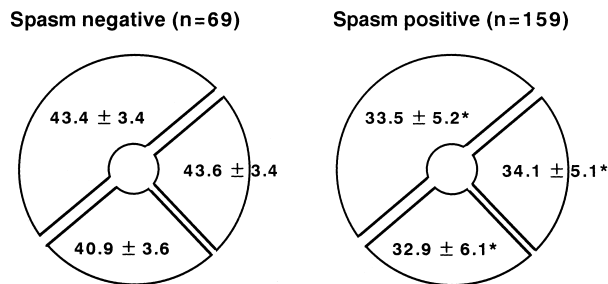


Fig. 5 Mean washout rate into the territories of the 3 major coronary arteries with and without coronary vasospasm in patients with vasospastic angina

The washout rate in areas with coronary vasospasm ($33.4 \pm 5.5\%$) was significantly lower than that in the area without coronary vasospasm ($42.8 \pm 3.6\%$, $p < 0.01$)

* $p < 0.01$.

変76.3%,三枝病変76.9%と洗い出し率解析単独の結果よりわずかに増加したが,有意差は認められなかった.

3. 症例呈示

53歳,男性.1998年10月9日早朝に,安静時の胸痛を自覚.その後も仕事で過労気味の翌朝になると安静時の胸痛を生じるため,同年11月9日に当院を受診した.冠攣縮性狭心症を疑い,同年11月12日にATP負荷TI心筋シンチグラフィを行った.冠危険因子は喫煙のみであった. Fig. 8はアセチルコリン負荷冠動脈造影結果で,3枝で著明な攣縮が認められた. Fig. 9-左は同年11月12日のシンチグラムで,全領域

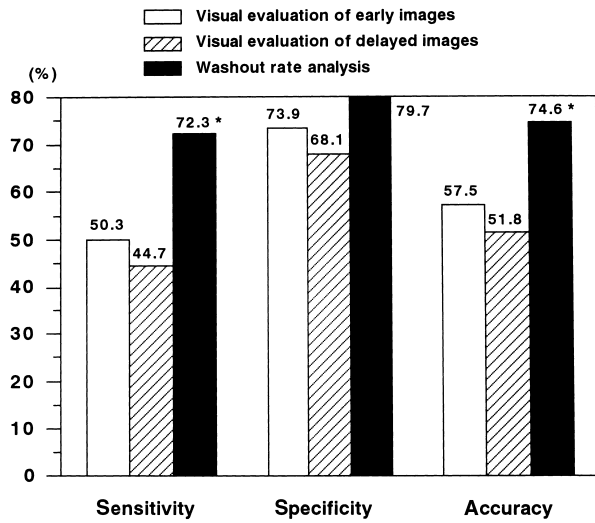


Fig. 6 Comparison between the washout rate and SPECT analysis for diagnostic accuracy in patients with vasospastic angina
 The washout rate analysis was significantly more accurate compared with analysis by SPECT.
 * $p < 0.01$.
 SPECT = single photon emission computed tomography.

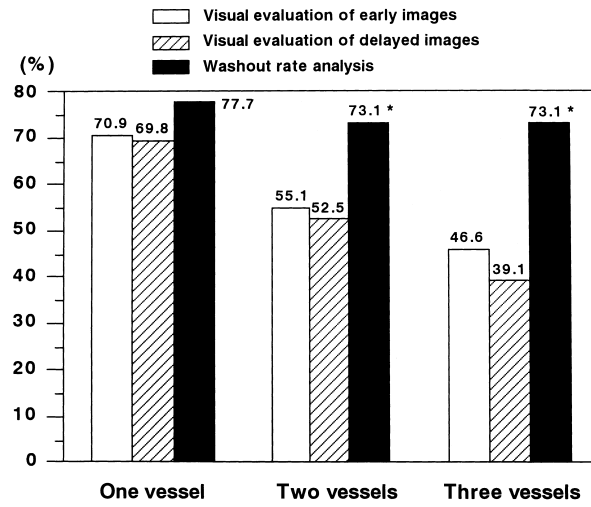


Fig. 7 Comparison between the washout rate and SPECT analysis for diagnostic accuracy with classification by vessel number in patients with vasospastic angina
 The washout rate analysis was significantly more accurate compared with analysis by SPECT.
 * $p < 0.01$.
 Abbreviation as in Fig. 6.

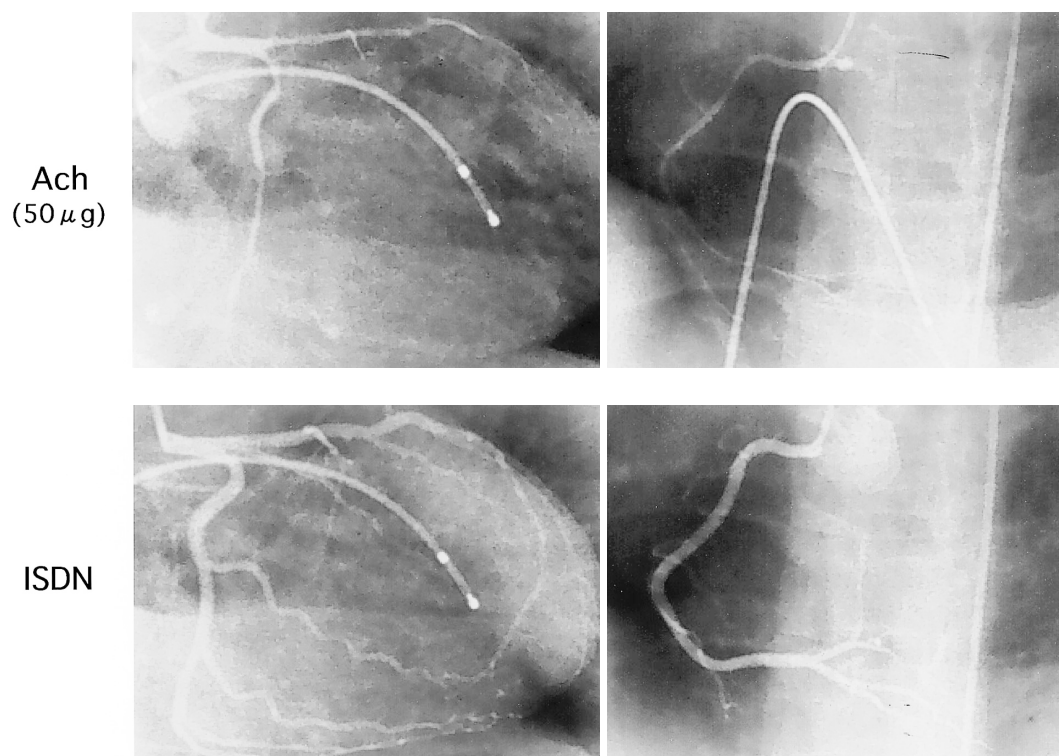


Fig. 8 Coronary angiograms after infusion with acetylcholine and isosorbide dinitrate
 Left column: Left anterior descending artery and left circumflex artery. Right column: Right coronary artery. Diffuse vasospasm is seen in 3 major coronary vessels.
 Ach = acetylcholine; ISDN = isosorbide dinitrate.

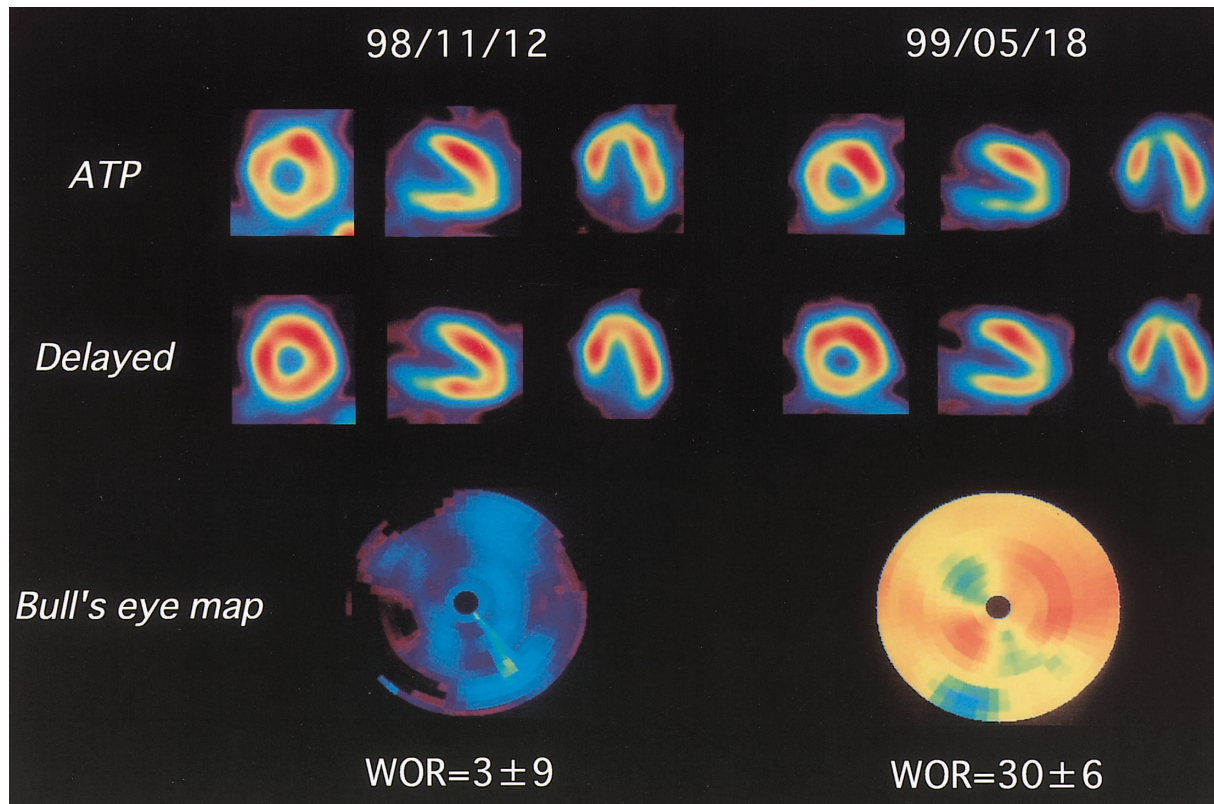


Fig. 9 SPECT and washout rate map on ATP stress thallium-201 scintigraphy

Diffuse slow washout was investigated before treatment (November 12, 1998) and washout rate was significantly improved 6 months after treatment (May 18, 1999).

WOR = washout rate. Other abbreviations as in Figs. 1, 6.

に著明な洗い出し率の低下が認められたが、症状消失後4ヵ月目(1999年5月18日)のシンチグラム(Fig. 9-右)では、洗い出し率の有意な改善が認められた。しかし、治療後のSPECT像では治療前に比べて、下壁領域の取り込み低下が強調されていた。治療前では3枝の攣縮のために左室全体の取り込みが低下しており、治療後には下壁領域の改善が前・側壁領域に比べて少なかったために、取り込みの低下として表現されたと考えられた。

考 察

今回我々は、冠攣縮性狭心症患者の攣縮冠血管の診断のためにATP負荷²⁰¹Tl心筋シンチグラフィを用いた。その結果、bull's eye mapから求めた洗い出し率解析が、攣縮血管枝数によらず、診断上の有用性が高かった。冠攣縮性狭心症では血管内皮機能と微小循環に障害があること^{4,5}、ATP負荷が冠血流予備能に

基づいて、冠微小循環障害の有無を判定できることなどが、洗い出し率解析の有用性が高かった要因として考えられた。

冠攣縮性狭心症では十分な薬物療法が行われている場合は、良好な予後が得られると報告されている^{8,9}。しかしながら、多枝に攣縮をきたした例では1枝攣縮例に比べて、心事故発生率が高いことが報告されており^{10,11}、多枝攣縮例を正確に診断することの必要性が示唆される。これまで冠攣縮性狭心症の核医学的診断は負荷心筋血流SPECTでの集積分布からの検討が多く認められた。SPECTの性質上、心筋全体の集積度が低下する多枝攣縮例では、診断に際し病変を過小評価する可能性がある。事実、多枝攣縮例では診断率が低下することが問題とされてきた。また、集積分布の評価では病変部位の障害程度を相対的に評価するため、定量的に障害程度を把握することが困難であった。

我々は、以前より労作性狭心症患者におけるATP負荷を用いた²⁰¹Tl心筋SPECTの有用性を報告してきた^{7,12}。労作性狭心症患者では、集積像を用いた検討でも多枝病変例に対する診断精度は十分なものが得られていたが、冠攣縮性狭心症患者においては集積像のみでは多枝攣縮例を過小評価することが多かった。静注されたATPは、生体内で速やかに代謝されてアデノシンとなり、冠拡張作用を発現する。カテ先ドップラー法で冠動脈病変のない例での冠血流速度を測定すると、最大冠血流速度はATP(0.16-0.18mg/kg/min)を投与したときのほうがジピリダモール(0.142mg/kg/min)を投与したときより有意に大であり⁷、冠血流予備能を判定するのに有用な負荷法である。Bull's eye mapから得られる洗い出し率は心筋血流と心筋の傷害程度によって変化することから^{13,14}、冠血流低下や虚血によって誘発された冠血管拡張能の低下(冠微小循環障害)が起これば、洗い出し率の低下として表現される。これらのことからATP負荷で行った²⁰¹Tlシンチグラフィによる洗い出し率解析は、ジピリダモール負荷より鋭敏に冠血流低下や冠微小循環障害を判定できる可能性がある。

冠攣縮性狭心症患者では運動負荷により²⁰¹Tlの肺への集積が増加することや、冠循環時間が延長することが報告されている¹⁵。また、機能の面からの検討では、攣縮血管の内皮機能障害の存在が報告されており¹⁶、形態学的にも攣縮部位での動脈硬化性病変の存在が指摘されている^{17,18}。これらの報告を総合的に判断すると、冠攣縮性狭心症例では冠微小循環障害や冠血流予備能低下が生じている可能性が高いと思われた。今回の検討結果から、対照群に比べて狭心症群の洗い出し率は有意に低下していた。また、冠攣縮が陽性であった冠動脈領域の洗い出し率は著明に低下していたが、さらに注目すべき点として冠攣縮陽性枝に比較すると軽度だが、冠攣縮が陰性であった冠動脈領域でも、対照群に比べると有意な洗い出し率の低下を認めたことである。冠攣縮性狭心症例では、冠攣縮非誘発枝でも冠血流予備能が低下していることが報告され

ており¹⁹、今回の結果と一致している。

²⁰¹Tl以外の核種では、¹²³I beta-methyl-*p*-iodophenyl-pentadecanoic acid(¹²³I-BMIPP)²⁰⁻²²や¹²³I metaiodobenzylguanidine(¹²³I-MIBG)^{23,24}の冠攣縮性狭心症患者の診断に対する有用性を述べたものが多いが、冠攣縮性狭心症患者では労作性狭心症例と異なり、攣縮発作の生じていないときには、虚血の診断が難しくなる。そのため、過去の攣縮発作によって生じた虚血による心筋脂肪酸代謝障害をメモリーできるとされる¹²³I-BMIPPの有用性が指摘されている。しかし、狭心症患者では他の合併症や危険因子を有する例も多く、それらの因子は¹²³I-BMIPPや¹²³I-MIBGの心筋への取り込みに影響を及ぼすものが少なくなく、そのため虚血の程度を過大評価する可能性がある。それに対して²⁰¹Tlは、¹²³I-BMIPPや¹²³I-MIBGに比べて、虚血以外の因子の影響が比較的小さく、より正確に虚血の程度を判定できる。本研究では核医学的検査が胸痛発作後1ヵ月以内に施行されており、disease activityの高い時期に検査が行われたことが有用性を高めた要因の一つであると考えられ¹⁹、診断法として用いる場合に実施時期が重要であることが示唆された。また、冠攣縮性狭心症患者では非発作時でも冠血管のトーンスの亢進と、血管内皮機能および冠微小循環障害が存在することが報告されている^{4,25}。今回使用したATPは冠血流予備能を反映し、冠微小循環障害の有無を判定しうると考えられていることから、洗い出し率解析の有用性が高かったのではないかと考えられた。

結 語

冠攣縮性狭心症患者の核医学的診断にATP負荷²⁰¹Tl心筋シンチグラフィを用いた検討を行った。冠攣縮性狭心症患者では正常例に比べて洗い出し率が低くなることが判明した。また、攣縮冠血管の検出に洗い出し率解析は、集積分布の視覚評価よりも優れていた。したがって、多枝冠攣縮の診断に本法は有用性が高いと考えられた。

要 約

目 的: 冠攣縮性狭心症患者の診断に対するアデノシン三リン酸(ATP)負荷 ^{201}Tl 心筋シンチグラフィの局所洗い出し率解析の有用性について検討した。

方 法: 対象は、アセチルコリン負荷冠動脈造影により冠攣縮性狭心症と診断された76例と冠動脈造影により正常冠動脈であった対照群18例で、冠動脈造影上50%以上の器質的狭窄を有する症例は、対象から除外した。撮像方法は、ATP負荷 0.16 mg/kg/min 3分目に ^{201}Tl を 111 MBq 静注し、投与10分後と4時間後にSPECT像を撮像した。解析はSPECT像より再構成したbull's eye mapより平均洗い出し率を求め、マップを前壁・中隔/側壁/下壁の3領域(おのおの前下行枝/回旋枝/右冠動脈の各冠動脈領域として評価)に分け、各領域の平均洗い出し率を求めた。また、SPECT像から左室を17領域に分け、視覚的に集積分布の半定量評価を行った。

結 果: 対照群の洗い出し率は 48.9 ± 4.1 (平均 \pm SD)%であり、冠攣縮性狭心症群の冠攣縮陽性部位の洗い出し率は $33.4 \pm 5.5\%$ で、冠攣縮陰性部位の $42.8 \pm 3.6\%$ に比べて有意に低かった。対照群における各領域の洗い出し率から -2SD 以下の値をカットオフ値にして攣縮冠動脈診断に対する有用性を検討した結果、感度 72.3% 、特異度 79.7% 、正確度 74.6% で、早期像の視覚評価から得た感度 50.3% 、特異度 73.9% 、正確度 57.5% より有意に高かった。また、多枝病変例に対する評価は早期像の視覚評価では 50.3% と明らかに低下するのに対して、洗い出し率解析では 73.1% と高い有用性を示した。

結 論: ATP負荷 ^{201}Tl 心筋シンチグラフィの洗い出し率解析は、集積分布の視覚評価よりも攣縮冠動脈の診断に対する有用性が高かった。とくに同法は、多枝冠攣縮例の検出において優れた診断的意義を示した。

J Cardiol 2000; 36(4): 231 - 239

文 献

- 1) Kugiyama K, Yasue H, Okumura K, Minoda K, Takaoka K, Matsuyama K, Kojima A, Koga Y, Takahashi M: Simultaneous multivessel coronary artery spasm demonstrated by quantitative analysis of thallium-201 single photon emission computed tomography. *Am J Cardiol* 1987; **60**: 1009 - 1014
- 2) Imamura T, Nagatomo Y, Nakagawa S, Koiwaya Y, Hoshi H, Watanabe K, Tanaka K: Hyperventilation thallium-201 myocardial imaging for the diagnosis of vasospastic angina. *Clin Nucl Med* 1987; **12**: 729 - 734
- 3) Sakata K, Yoshida H, Sugino H, Iimuro M, Matsunaga Y, Ono N, Morishima S, Hoshino T, Kaburagi T: Assessment of quantitative exercise thallium-201 emission computed tomography in patients with vasospastic angina: Value of washout rate analysis. *Jpn Circ J* 1994; **58**: 379 - 388
- 4) Hoshio A, Kotake H, Mashiba H: Significance of coronary artery tone in patients with vasospastic angina. *J Am Coll Cardiol* 1989; **14**: 604 - 609
- 5) Okumura K, Yasue H, Matsuyama K, Ogawa H, Kugiyama K, Ishizaka H, Sumida H, Fujii H, Matsunaga T, Tsunoda R: Diffuse disorder of coronary artery vasomotility in patients with coronary spastic angina: Hyperreactivity to the constrictor effects of acetylcholine and the dilator effects of nitroglycerin. *J Am Coll Cardiol* 1996; **27**: 45 - 52
- 6) Yonezawa Y, Yoshikawa J, Shakudo M, Okumachi F, Shiratori K, Koizumi K, Akasaka T, Yoshida K, Ikekubo K: Adenosine triphosphate loading thallium-201 myocardial scintigraphy: Optimal dose and diagnostic accuracy. *J Cardiol* 1995; **25**: 9 - 13 (in Jpn with Eng abstr)
- 7) Watanabe K, Sekiya M, Ikeda S, Miyagawa M, Kinoshita M, Kumano S: Comparison of adenosine triphosphate and dipyridamole in diagnosis by thallium-201 myocardial scintigraphy. *J Nucl Med* 1997; **38**: 577 - 581
- 8) Nakamura M, Takeshita A, Nose Y: Clinical characteristics associated with myocardial infarction, arrhythmias, and sudden death in patients with vasospastic angina. *Circulation* 1987; **75**: 1110 - 1116
- 9) Shimokawa H, Nagasawa K, Irie T, Egashira S, Egashira K, Sagara T, Kikuchi Y, Nakamura M: Clinical characteristics and long-term prognosis of patients with variant angina: A comparative study between Western and Japanese populations. *Int J Cardiol* 1988; **18**: 331 - 349
- 10) Yasue H, Takizawa A, Nagao M, Nishida S, Horie M, Kubota J, Omote S, Takaoka K, Okumura K: Long-term prognosis for patients with variant angina and influential factors. *Circulation* 1988; **78**: 1 - 9
- 11) Okumura K, Yasue H, Horio Y, Takaoka K, Matsuyama K, Kugiyama K, Fujii H, Morikami Y: Multivessel coronary spasm in patients with variant angina: A study with intracoronary injection of acetylcholine. *Circulation* 1988; **77**: 535 - 542
- 12) Miyagawa M, Kumano S, Sekiya M, Watanabe K, Akutsu H, Imachi T, Tanada S, Hamamoto K: Thallium-201 myocardial tomography with intravenous infusion of adenosine triphosphate in diagnosis of coronary artery dis-

- ease. *J Am Coll Cardiol* 1995; **26**: 1196 - 1201
- 13) Gewirtz H, Paladino W, Sullivan M, Most AS: Value and limitations of myocardial thallium washout rate in the non-invasive diagnosis of patients with triple-vessel coronary artery disease. *Am Heart J* 1983; **106**: 681 - 686
- 14) Bateman TM, Maddahi J, Gray RJ, Murphy FL, Gracia EV, Conklin CM, Raymond MJ, Stewart ME, Swan HJC, Berman DS: Diffuse slow washout of myocardial thallium-201: A new scintigraphic indicator of extensive coronary artery disease. *J Am Coll Cardiol* 1984; **4**: 55 - 64
- 15) Matsumura K, Nakase E, Haiyama T, Hasegawa A, Saito T: Evaluation of coronary hemodynamics and exercise ²⁰¹Tl-myocardial scintigraphy in patients with vasospastic angina. *Kaku Igaku* 1992; **29**: 615 - 623 (in Jpn with Eng abstr)
- 16) Kugiyama K, Yasue H, Okumura K, Ogawa H, Fujimoto K, Nakao K, Yoshimura M, Motoyama T, Inobe Y, Kawano H: Nitric oxide activity is deficient in spasm arteries of patients with coronary spastic angina. *Circulation* 1996; **94**: 266 - 271
- 17) Yamagishi M, Miyatake K, Tamai J, Nakatani S, Koyama J, Nissen SE: Intravascular ultrasound detection of atherosclerosis at the site of focal vasospasm in angiographically normal or minimally narrowed coronary spasm. *J Am Coll Cardiol* 1994; **23**: 352 - 357
- 18) Koyama J, Yamagishi M, Tamai J, Kawano S, Daikoku S, Miyatake K: Comparison of vessel wall morphologic appearance at sites of focal and diffuse coronary vasospasm by intravascular ultrasound. *Am Heart J* 1995; **130**: 440 - 445
- 19) 清水寛正, 李 鐘大, 宇随弘泰, 中野 顯, 見附保彦, 和田嗣業, 福本雅和, 山崎武俊, 上田孝典: 冠攣縮性狭心症における focal spasm 例と瀰慢性収縮例の冠微少血管反応性の差異. *J Cardiol* 1998; **32** Suppl 1): 252
- 20) Nakajima K, Shimizu K, Taki J, Uetani Y, Konishi S, Tonami N, Hisada K: Utility of iodine-123-BMIPP in the diagnosis and follow-up of vasospastic angina. *J Nucl Med* 1995; **36**: 1934 - 1940
- 21) Ito K, Sugihara H, Terada K, Matsumoto K, Taniguchi Y, Ohtsuki K, Miyazaki H, Nakagawa T, Azuma A, Maeda T, Nakagawa M: Assessment of myocardial fatty acid metabolism in patients with vasospastic angina using ¹²³I-BMIPP myocardial SPECT. *Kaku Igaku* 1995; **32**: 1099 - 1106 (in Jpn with Eng abstr)
- 22) Watanabe K, Ohta Y, Toba K, Ogawa Y, Aizawa Y, Tanabe N, Kato K, Hirokawa Y, Hirono S, Ohkura Y, Fuse K, Ito M, Kodama M, Nakamura Y, Kusano Y, Miyajima S, Nagamoto T: Abnormal fatty acid metabolism in patients with coronary vasospasm. *Ann Nucl Med* 1999; **13**: 33 - 41
- 23) Takano H, Nakamura T, Satou T, Umetani K, Watanabe A, Ishihara T, Mochizuki S, Kimura H, Honma H, Ikeda Y, Koizumi K, Arbab AS, Tamura K: Regional myocardial sympathetic dysinnervation in patients with coronary vasospasm. *Am J Cardiol* 1995; **75**: 324 - 329
- 24) Sakata K, Shirotani M, Yoshida H, Kurata C: Iodine-123 metaiodobenzylguanidine cardiac imaging to identify and localize vasospastic angina without significant coronary artery narrowing. *J Am Coll Cardiol* 1997; **30**: 370 - 376
- 25) Kuga T, Egashira K, Inou T, Takeshita A: Correlation of basal coronary artery tone with constrictive response to ergonovine in patients with variant angina. *J Am Coll Cardiol* 1993; **22**: 144 - 150