

レボビストによる心筋造影能への
酸素吸入の影響: 動物実験研究

**Effect of Oxygen Inhalation on
Myocardial Opacification Using
Levovist: An Animal Experimental
Study**

柏木 寧
別府慎太郎
石蔵 文信
上田 宏昭
矢倉佐知子
茅野 博行

Yasushi KASHIWAGI, BS
Shintaro BEPPU, MD, FJCC
Fuminobu ISHIKURA, MD, FJCC
Hiroaki UEDA, MD
Sachiko YAGURA, BS
Hiroyuki KAYANO, MD

Abstract

Objectives. Levovist can opacify the myocardium via venous injection, and is widely used in the clinical field. However, left ventricular opacification deteriorates during oxygen inhalation using Albutex, one of the first generation of contrast agents. This study examines the effect of blood oxygen pressure on the myocardial opacification by Levovist.

Methods. Myocardial contrast echocardiography (Toshiba Power Vision 6000) was performed using second harmonic imaging, intermittent exposure of ultrasound (every 4 cardiac beats) and acoustic power of 1.4 mechanical index. The video intensity of the ventricular septum after venous injection of Levovist (0.5 ml of 300 mg/ml) was measured under various respiratory conditions by manipulating the respirator and oxygen inhalation. Arterial blood gas was measured and correlated with the myocardial video intensity.

Results. The video intensity of myocardial opacification was lower with higher oxygen pressure in the arterial blood. Visual recognition of myocardial opacification was only 14% under high oxygen pressure over 200 mmHg. Microbubbles of Levovist form from normal air, and are easily affected by the gas concentration of the surrounding blood.

Conclusions. Myocardial opacification using Levovist is deteriorated under high oxygen pressure at examination.

J Cardiol 2001; 37(6): 335 - 340

Key Words

Contrast echocardiography Contrast media Experimental medicine
Coronary circulation (myocardial perfusion)

はじめに

1980年代より冠動脈直接注入による心筋コントラストエコー図法が行われてきたが¹⁻³⁾, カテーテルを使用していたため, 施行できる施設などに制約があった. 近年, 赤血球の径よりも小さい微小気泡を

含有する超音波造影剤の開発, セカンドハーモニック法⁴⁻⁶⁾, 間欠送信法⁷⁾など超音波装置側の発展により, 経静脈性心筋コントラストエコー図法が可能となった. 我が国においても, 超音波造影剤レボビスト(日本 Shering - 田辺)が1999年より発売になり, 経静脈性心筋コントラストエコー図法が臨床応用され始めた.

大阪大学医学部 保健学科: 〒565-0871 大阪府吹田市山田丘1-7

School of Allied Health Sciences, Osaka University, Faculty of Medicine, Osaka

Address for correspondence: BEPPU S, MD, FJCC, School of Allied Health Sciences, Osaka University, Faculty of Medicine, Yamadaoka 1-7, Suita, Osaka 565-0871

Manuscript received January 19, 2001; revised March 12, 2001; accepted March 13, 2001

BS = bachelor of science

しかし、心筋染影の良否は種々の条件により影響されるようであり、十分な心筋染影のためには、なお詳細な検討が必要と思われる。

我が国ではすでに発売中止になった超音波造影剤アルブネックスでも経静脈性左室造影が可能であったので、種々の条件下での心室造影能が検討され、中でも酸素投与下では左心腔造影が不十分であることが報告されている⁸⁾。アルブネックスでは微小気泡の内包気体が通常の空気であり、内包気体としては同じ組成であるレボピストでも同様の影響が危惧される。とくに心筋染影を得るための至適条件は厳しく、血液中酸素濃度が大きく影響する可能性がある。それゆえ、レボピストによる心筋染影度が種々の呼吸条件下でどのように影響されるかを実験的に動物を用いて検討した。

対象と方法

対象は5匹の閉胸ビーグル犬(雄, 平均体重 10 ± 1.5 kg)である。18G留置針を用い、前足の静脈ルートを確認した。ネンプタール(35 mg/kg)で静脈麻酔し、気管挿管後ハーバード型レスピレーター(シナノ製作所RESPIRATOR MODEL SN-480-3)に接続して人工呼吸を行った。静脈ルートに三方活栓を接続し、ブドウ糖乳酸リンゲル液(ソルラクトD)を点滴した。麻酔薬は必要に応じて追加した。血中のガス分圧測定用の血液採取のため、大腿動脈にシリコンチューブを挿入した。ヘパリンでコーティングされた1mlシリンジを用いて動脈血約0.2mlを採取し、その酸素・二酸化炭素分圧をABL-505(ラジオメータレーディング製)を用いて測定した。イヌを左側臥位とし、左前胸部に相当する部分に切れ込みを入れた実験用ベッドに置いた。探触子をその切れ込み部分から左第4-5肋間より左前胸壁に当て、乳頭筋レベル左室短軸像を描出した。探触子を支持台で固定し、検査中は同一部位を記録できるようにした。

超音波装置は東芝製Power Vision 6000を用いた。画像作成条件として送信周波数1.875 MHz, 受信周波数3.75 MHzのセカンドハーモニック法を用い、4心拍1回の収縮末期同期送信の間欠送信法、音圧はmechanical index 値表示で1.4とした。この条件はレボピストによる心筋染影の際に最適な条件である⁹⁾。

呼吸条件は、通常空気吸入, 1分間呼吸停止, 低酸素吸入, 高酸素吸入とした。通常空気呼吸は、1回換

気量200ml, 呼吸回数22回/minの設定で行い、低酸素吸入は呼吸回数を減じて調整し、高酸素吸入は酸素ボンベからのバルブを調整した。それぞれの状態を安定させるために2-4分間同一条件を保ったのち、血液ガスを測定した。その後、レボピスト(0.5 ml, 300 mg/ml)を静脈ルートより約1 ml/secの速度で注入し、ブドウ糖乳酸リンゲル液で約10 ml/minの点滴速度で後押しした。レボピスト投与約1分前から心筋染影が終了するまでの間のエコー画像をS-VHSビデオテープに記録した。同一のイヌで種々の呼吸条件の影響を検討するため、頻回のレボピスト注入を行ったが、レボピストによる心筋染影が消失する時間(最低3分)を待って、つぎの検討を行った。

ビデオテープに記録したデータはTomTec製のColor Cardiology Work Stationを用い、off lineで輝度解析をした。まず4心拍1回の間欠送信法に合わせて、画像更新ごとに心筋染影前5画像を含む20画像を取り込んだ。心室中隔に直径0.6-1.0 cmの円形関心領域を設け、呼吸による心臓移動をフレームごとに補正し、輝度・時間曲線を求めた。この輝度・時間曲線から中隔における超音波造影剤の流入前の輝度値と流入後の最高輝度の差を求め、輝度上昇値とした。

心筋染影性の評価は検者の肉眼により判定することが多いことを考慮し、輝度解析とは別個にビデオテープを再生し、視覚的に心筋染影度を良好、不良の2群に判定した。この判定では、検者間・検者内の再現性を同時に検討した。

すべての統計的数値は平均 \pm 標準偏差で表した。各領域間の比較には一元配置分散分析法を用い、2指標の相関は最小二乗法により回帰直線を求めた。いずれも $p < 0.05$ を有意差の判定とした。

結 果

心拍数は実験を通じおおむね安定し、すべての対象イヌにおいて、 $82 - 12 \times (105 \pm 11)$ 心拍/minであった。

血液ガス濃度と心筋染影の対比のためのデータは5匹のイヌで58ポイント記録された。酸素分圧は最高503 mmHg, 最低29 mmHg, 二酸化炭素分圧は最高51 mmHg, 最低17 mmHgであった。

心筋染影度は、呼吸条件により変化を受け、高酸素吸入時には空気吸入時に比べて明らかに心筋染影度は低下した(Fig. 1)。全体としてみれば、血中酸素分圧

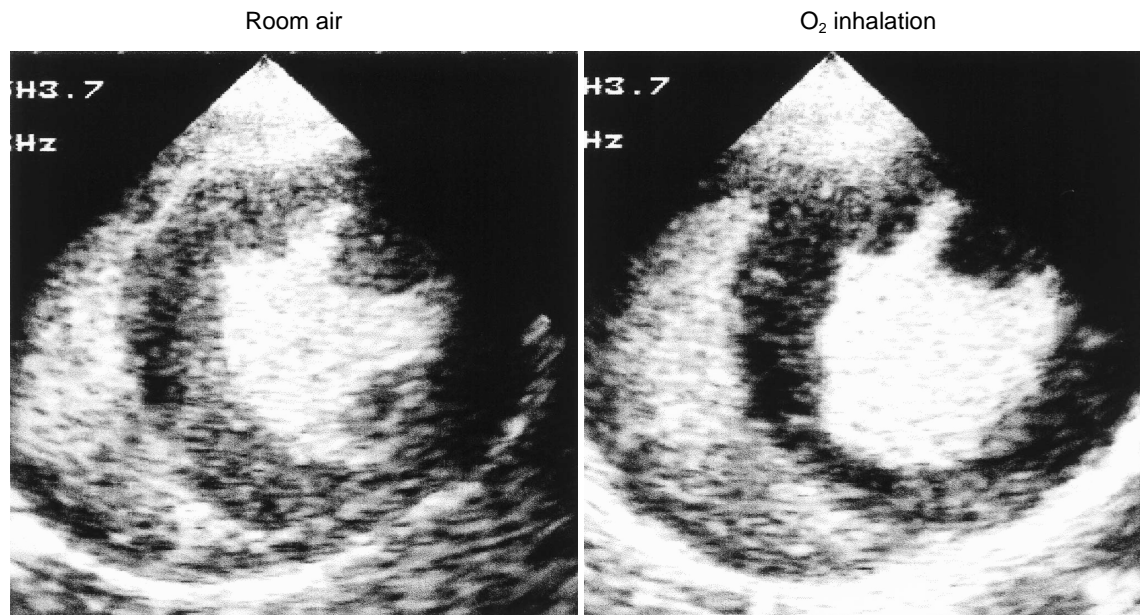


Fig. 1 Effect of oxygen inhalation on myocardial opacification
The myocardium is not opacified well during oxygen inhalation(*right*), although no deterioration is observed during respiration of room air(*left*).

が高値となるに伴い、心筋染影度は低下した(Fig. 2). 十分な心筋染影を示したものは、ほとんどが血中酸素分圧が正常から低値であった。酸素分圧を 100mmHg 未満, 100 - 200mmHg , 200mmHg 以上の3群に分けると、それぞれの輝度上昇は 41.9 ± 17.1 , 35.1 ± 13.7 , 18.5 ± 11.9 と、200mmHg 以上の群では他の群より有意に輝度値は低かった(Fig. 3).

視覚的に心筋染影良好と判断した割合は、血中酸素分圧が 100 mmHg 未満では 89% (25/28) , 100 - 200mmHg では 69%(11/16) , 200mmHg 以上では 14% (2/14) であり、酸素分圧が過剰に高い状態では明瞭な心筋染影が認められない場合が多かった (Fig. 4). なお、視覚判定の検者内再現性は 93% , 検者間再現性は 93% と高かった .

酸素分圧 100mmHg 未満例での輝度上昇度は高いものの、すべてがそうではないため、他の因子の関与が示唆されたが、今回計測可能であった二酸化炭素分圧との関係は、対象全体では $y = 0.95x + 3.7$ ($r = 0.39$, $p < 0.05$) であり、酸素分圧 100mmHg 以下の例のみに限っても、 $y = 0.86x + 11.6$ ($r = 0.38$, $p < 0.05$) と高い相関は得られなかった .

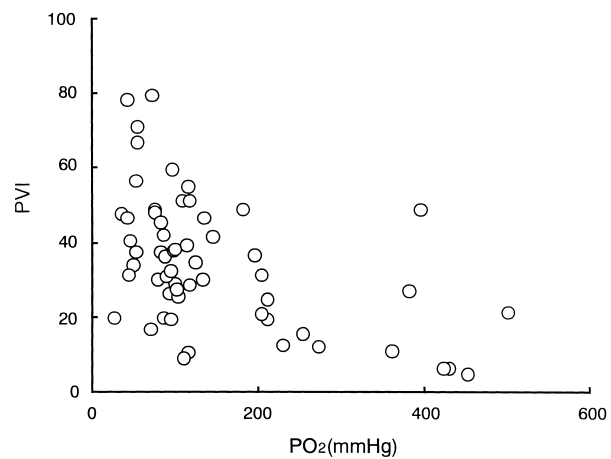


Fig. 2 Relationship between blood oxygen partial pressure and peak video intensity of myocardial opacification

Video intensity of the myocardial opacification is low when the oxygen partial pressure is over 100mmHg. The peak video intensity is calculated by subtraction of the baseline intensity from the raw peak intensity data. PVI = peak video intensity; PO₂ = oxygen partial pressure.

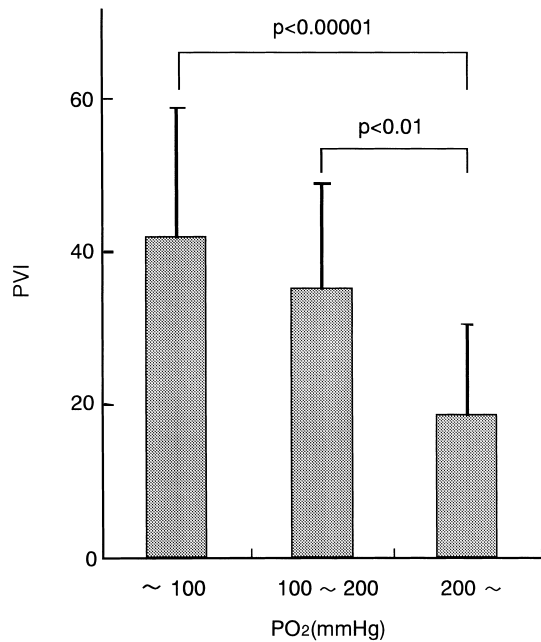


Fig. 3 Peak video intensity of myocardial opacification
The peak video intensity is significantly lower when blood oxygen partial pressure is over 200 mmHg. Abbreviations as in Fig. 2.

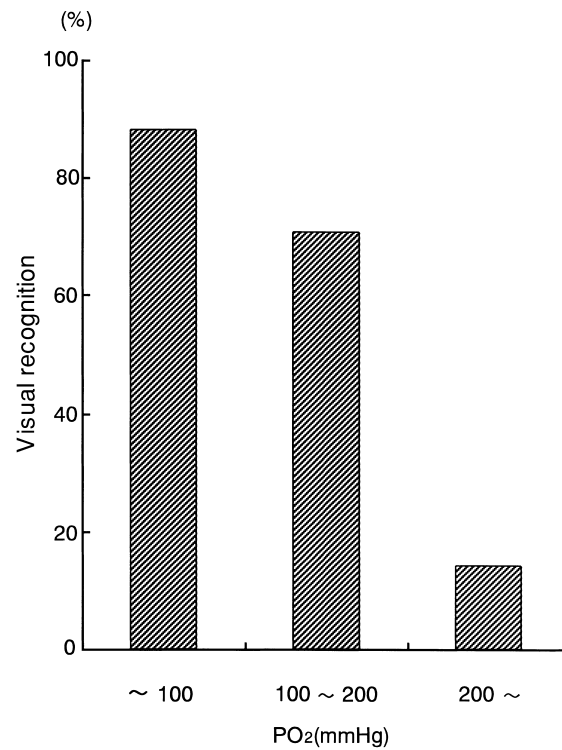


Fig. 4 Percentage of visual recognition of myocardial opacification
Myocardial opacification is hardly recognized when oxygen partial pressure is over 200 mmHg. Abbreviation as in Fig. 2.

考 察

レボピストが臨床応用されるようになってまだ日は浅い。十分な心筋染影を得るための装置側の設定条件や、被検者依存性の程度などは、これから徐々に明らかにされると思われる。しかし、今回の検討では、血中酸素分圧が心筋染影度に大きく影響したことは注目に値する。酸素投与が行われている患者に対して、本剤を利用して心筋灌流を評価する場合には、血中酸素分圧に留意する必要がある。冠疾患集中治療室や術後集中治療室のみならず、術中評価の際にも留意すべきであろう。その際、酸素分圧値が重要であって、酸素飽和度ではないことも認識する必要がある。酸素飽和度のみでは、高度の酸素分圧は判定できないからである。

ガス分圧に心筋染影度が依存するのは、つぎのように考察できる。Fickの定理に基づき、微小気泡中の内包気体は、その組成・濃度が血液中の溶解ガスと平衡するまで、微小気泡の膜を介して拡散する。血液中のガス濃度が高ければ、流入するし、逆に低ければ、気泡内ガスは流出する¹⁰⁾。内包気体が空気である超音波

造影剤アルブネックスにおいては血中酸素濃度が左室腔の造影能に影響するが⁸⁾、その理由はこのガス拡散である。空気の80%を占める窒素ガスがガス拡散の主体と考えられるが、一般には血液中の窒素ガス分圧測定装置がないので、酸素分圧値からガス拡散状況が推察されている。レボピストは、アルブネックスと同様、内包気体は空気である。そのため、溶液中の、すなわち血液中の酸素分圧の造影能に対する影響は同じように考えることができる。大気中で作成される微小気泡は、被検者が通常の空気を吸入している場合には、静脈血内、動脈血内で多少の影響を受けるにすぎない (Fig. 5-上)。しかし、吸入酸素濃度が高くなるにつれ、血中窒素濃度は低下し、その状態の下でレボピストを投与すると気泡内の80%を占めるガス体である窒素が血液中へ移動し、気泡径は著しく縮小する (Fig. 5-下)。これが、高濃度酸素投与時のレボピスト心筋染影能低下の原因と考えられる。このことは、逆に難溶性ガスを内包気体として用いると、血中窒素

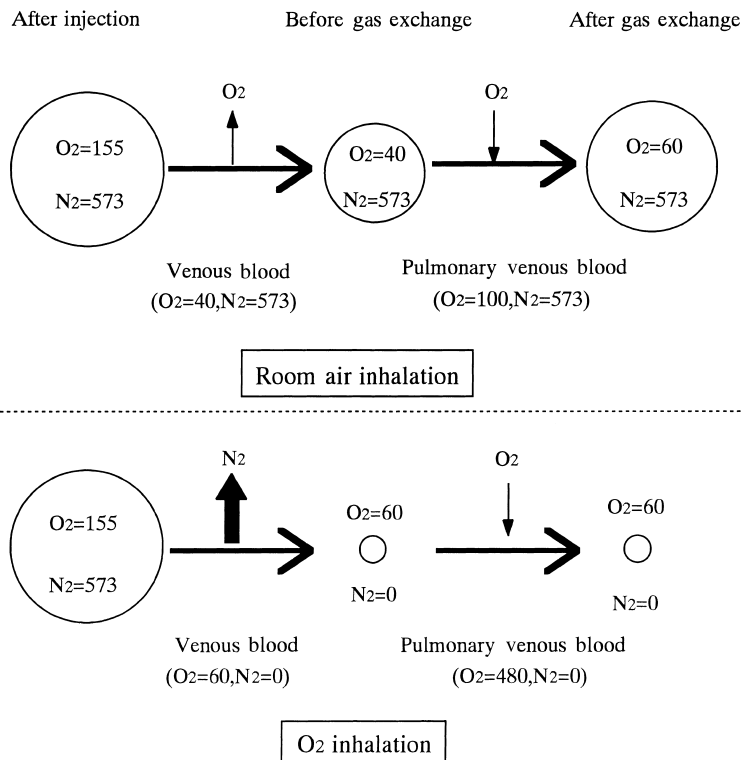


Fig. 5 Scheme of gas diffusion into or out of a microbubble

Partial pressure of gas is expressed numerically, such as $O_2 = 155$, and the unit (mmHg) is omitted. During respiration of room air, oxygen in a microbubble diffuses out into the blood according to the pressure difference across the bubble surface, but the amount is not significant. During ventilation with pure oxygen, the blood becomes nitrogen-free, and nitrogen in a microbubble diffuses out into blood. The volume becomes more significant as the bubble shrinks.

や酸素のガス濃度の影響がないことを示唆している。第二世代の超音波造影剤のほとんどが、内包気体をフッ化炭素系のガスにしているのはこの理由による。ただし、内包気体の溶解度が極度に低く、かつ無殻気泡であれば、気泡内のガスは流出せず、逆に血液中の一般空気の成分が流入することになる。この現象は、ある種の造影剤ではすでに明らかになっている¹¹⁾。

今回の実験において、血中酸素分圧が低値であるにもかかわらず、心筋染影が不十分であった例が存在したことは、別の意味で注目できる。同時に計測した血中二酸化炭素濃度は、その変動範囲も狭く、全体としても酸素濃度が低い例に限っては、有意な相関を示さなかった。すなわち、低染影の原因にガス濃度以外の別の因子が加わっていると考えられる。本実験では1匹のイヌに対して頻回のレボピスト投与を行っている。方法にも示したように、血液ガスの安定、レボピストによる心筋染影の消失などのために要する時間は最低5分間であるが、投与ごとに新しいレボピストを用意したのではなく、残量が多い場合にはそれをつぎ

の検討に用いている。レボピストは顆粒状の製剤を注射用水で振盪溶解して用事調製するが、調製後の放置時間が長いと染影能力が落ちる⁹⁾。そのため、本剤の作成後から注入までの時間が、この研究結果に影響することは十分予想される。いずれにせよ、少なくとも高酸素濃度の呼吸状態では、本剤による心筋染影能は低下することは間違いない。

結 語

本実験により、超音波造影剤としてレボピストを用いた場合、血中酸素濃度が過剰に高いと心筋染影性に不利な影響を与えることがわかった。これはレボピストの微小気泡が空気で構成されているためである。血中酸素分圧に影響を受けることは臨床的に大きな意味を持つと考えられる。すなわち、酸素を吸入して血中の酸素分圧が過度に高くなっている患者に対して、レボピストを用いた心筋コントラストエコー図法を行うと、心筋染影が不完全になることが示唆された。

要 約

目 的: レボピストの経静脈投与により心筋造影が可能であり, 本剤はすでに臨床に広く用いられてきた。同じ第一世代の超音波造影剤であるアルブネックスでは, 酸素吸入時に左室造影能の低下が報告されている。そこで, レボピストでの心筋造影能に関して酸素吸入による影響を検討した。

方 法: 麻酔閉胸犬5匹において, 人工呼吸器操作と酸素投与により, 種々の呼吸状態を作成し, レボピスト® 300 mg/ml, 0.5 ml 静脈投与時の乳頭筋レベル心室中隔の心筋造影輝度値を東芝製 Power Vision 6000 を用いて記録計測した。設定条件はセカンドハーモニック法, 4心拍1回の間欠送信法, 送信音圧はmechanical index 値表示で1.4とした。各条件下での動脈血酸素分圧, 二酸化炭素分圧を同時に測定した。

結 果: 動脈血酸素分圧が高いほど輝度上昇度は低下し, 酸素分圧が200 mmHgを超えると, 視覚的にも心筋造影は, 14%しか認められなかった。レボピストの微小気泡は含有気体が空気であるため, 血液ガス濃度の影響を受け, 気泡粒径が変化すると思われる。

結 論: レボピストによる心筋コントラストエコー図法では, 動脈血中の酸素分圧が高い場合, 心筋造影が低下する。

J Cardiol 2001; 37(6): 335 - 340

文 献

- 1) Armstrong WF, Mueller TM, Kinney EL, Tickner EG, Dillon JC, Feigenbaum H: Assessment of myocardial perfusion abnormalities with contrast-enhanced two-dimensional echocardiography. *Circulation* 1982; **66**: 166 - 173
- 2) Tei C, Sakamaki T, Shah PM, Meerbaum S, Shimoura K, Kondo S, Corday E: Myocardial contrast echocardiography: A reproducible technique of myocardial opacification for identifying regional perfusion deficits. *Circulation* 1983; **67**: 585 - 593
- 3) Kaul S, Pandian NG, Okada RD, Pohost GM, Weyman AE: Contrast echocardiography in acute myocardial ischemia: I. In vivo determination of total left ventricular "area at risk". *J Am Coll Cardiol* 1984; **4**: 1272 - 1282
- 4) Schrope BA, Newhouse VL: Second harmonic ultrasonic blood perfusion measurement. *Ultras Med Biol* 1993; **19**: 567 - 579
- 5) Mahmud E, Cotter B, Kimura B, Calisi C, Oi L, Donaghey L, Wheeler K, Blanchard D, Keen W, DeMaria AN: Second harmonic imaging enhances contrast echocardiography in patients with cardiac disease: Demonstration of feasibility. *J Am Coll Cardiol* 1995; **25**: 39A(abstr)
- 6) Miyatake K, Uematsu M, Matsuda H, Yamagishi M, Nagata S, Beppu S, Mine Y, Kamiyama N, Hiramata M: Harmonic contrast echocardiography: A new method for detection myocardial opacification after intravenous injection of contrast. *J Am Coll Cardiol* 1995; **25**: 205A(abstr)
- 7) Poter TR, Xie F, Li S, D Sa A, Rafter P: Increased ultrasound contrast and decreased microbubble destruction rates triggered ultrasound imaging. *J Am Soc Echocardiogr* 1996; **9**: 599 - 605
- 8) Wible JHJ, Wojdyla JK, Bales GL, McMullen WN, Geiser EA, Buss DD: Inhaled gases affect the ultrasound contrast produced by Alunex in anesthetized dogs. *J Am Soc Echocardiogr* 1996; **9**: 442 - 451
- 9) 石蔵文信: レボピストによる心筋コントラストエコー法のための条件設定. *in* 心筋コントラストエコー法 (別府慎太郎編), 文光堂, 東京, 2000; pp 64 - 69
- 10) 大塚洋久: 血液ガスと酸塩基平衡. *in* 肺と心機能の基礎と臨床(1) 肺機能編 (本田良行編), 第1版. 真興交易医書出版部, 東京, 1985; pp 157 - 198
- 11) Beppu S, Matsuda H, Shishido T, Matsushima M, Miyatake K: Prolonged myocardial contrast echocardiography via peripheral venous administration of QW3600 injection (EchoGen): Its efficacy and side effects. *J Am Soc Echocardiogr* 1997; **10**: 11 - 24