

急性肺血栓塞栓症治療中に生じた
“たこつぼ型”心筋障害の1例

**Apical Ballooning by Transient Left
Ventricular Dysfunction(So-Called
“ Ampulla ” Cardiomyopathy)
Associated With Therapy for Acute
Pulmonary Thromboembolism: A
Case Report**

甲斐 龍一^{*1}
安 隆 則
藤井 幹久
久保 典史
太田 雅弘^{*2}
由谷 親夫^{*3}
齋藤 宗靖

Ryuichi KAI, MD^{*1}
Takanori YASU, MD
Mikihisa FUJII, MD
Norifumi KUBO, MD
Masahiro OHTA, MD^{*2}
Chikao YUTANI, MD, FJCC^{*3}
Muneyasu SAITO, MD, FJCC

Abstract

An 86-year-old-woman presented with apical ballooning left ventricular dysfunction associated with therapy for acute pulmonary thromboembolism. She was referred to our hospital for advanced treatment for her shock state due to acute pulmonary embolism with normal left ventricular(LV) function. Her condition was stabilized using a percutaneous cardiopulmonary support system. Suction embolectomy was successfully carried out after pulmonary arteriography. After the therapy, echocardiography revealed apical ballooning and hyperkinesis of the base(LV ejection fraction = 28%), although coronary arteriography showed no fixed stenosis. LV wall motion significantly improved on day 3(LV ejection fraction = 45%). Pulmonary embolism relapsed on day 5 in spite of anticoagulation treatment. She died of multiple organ failure on day 9. Autopsy findings indicated no sign of myocardial infarction or myocarditis, patchy appearance of myocardial contraction band necrosis and few migrated lymphocytes. The mechanism for the flow mis-matched LV dysfunction remains unknown. The probable explanations include non-ischemic stress such as catecholamine or neurogenic stress, and possibly ischemic stress or ischemia /reperfusion injury.

J Cardiol 2001; 38(1): 41 - 46

Key Words

Pulmonary embolism Heart failure Cardiomyopathies, other(ampulla type)
Myocardium(contraction band necrosis) Microcirculation

はじめに

今回我々は、急性肺血栓塞栓症の治療経過中にたこ

つぼ型心筋障害を合併した症例を経験し、その剖検所見を得たので報告する。

自治医科大学附属大宮医療センター 総合循環器科、^{*2}病理部: 〒330-8503 埼玉県さいたま市天沼町1-847; ^{*1}(現)信州大学医学部 第一内科: 〒390-0802 長野県松本市旭3-1-1; ^{*3}国立循環器病センター 病理部, 大阪 Cardiovascular Division, ^{*2}Department of Clinical Pathology, Omiya Medical Center, Jichi Medical School, Saitama; ^{*1}(present)The First Department of Internal Medicine, Shinshu University School of Medicine, Nagano; ^{*3}Department of Pathology, National Cardiovascular Center, Osaka

Address for correspondence: YASU T, MD, Cardiovascular Division, Omiya Medical Center, Jichi Medical School, Amanuma-cho 1-847, Saitama, Saitama 330-8503

Manuscript received December 19, 2000; revised March 12 and April 10, 2001; accepted April 10, 2001

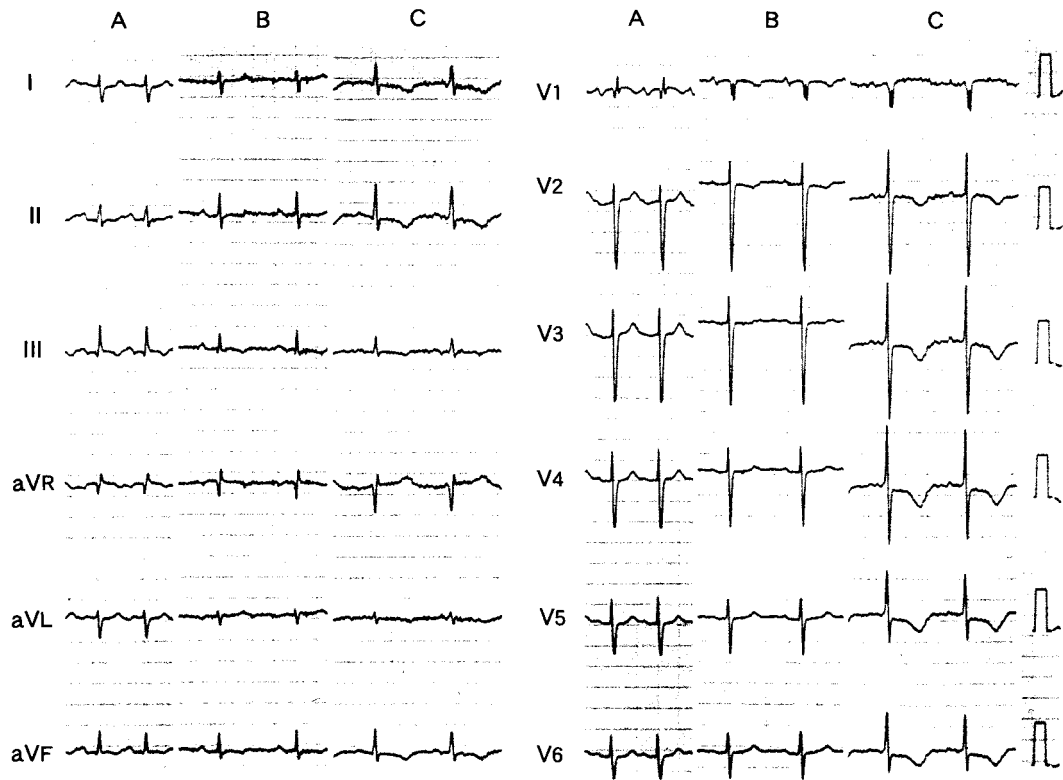


Fig. 1 Electrocardiograms on admission (A), after pulmonary arteriography on day 1 (B) and on day 5 (C). The T wave was inverted in I to III on day 5. The negative T wave became deeper in V₂ to V₆, aVL, and aVF.

症 例

症 例 86歳，女性

主 訴：呼吸困難

既往歴：73歳時に胆嚢摘出手術，74歳時に高血圧症．喫煙歴なし，飲酒歴なし

家族歴：特記すべき事項なし

現病歴：1999年10月23日，突然，動悸・呼吸困難を自覚し，翌24日には悪心も伴うようになり近医を受診した．このとき上室頻拍を指摘され，ジギタリスおよびジソピラミドの投与を受けた．上室頻拍は改善し，嘔気は消失したが，呼吸困難が改善せず，動脈血ガス分析を行ったところ，37酸素マスク吸入下でpH 7.39，酸素分圧25.6Torr，二酸化炭素分圧52.3Torrと，著しい低酸素血症が認められた．10月29日，さらに呼吸困難が強くなり，同日施行された心臓超音波検査で，著明な右心室拡張および肺高血圧が認められたた

め，急性肺血栓塞栓症が強く疑われて，当センターに搬送された．

入院時現症：身長151cm，体重55kg．脈拍136/min，整．血圧68mmHg（触診），日本式昏睡尺度-2，顔面蒼白，胸部聴診上ラ音は聴取されなかった．胸骨左縁第3肋間に最強点を持つ駆出性収縮期雑音Levein / 度が聴取された．下肢深部静脈血栓を疑わせる下腿の腫脹や発赤や局所熱感は認められなかった．

検査成績：胸部X線上，肺うっ血はなく心陰影の拡大が認められた．動脈血ガス分析上，著しい低酸素血症が認められた（Table 1）．心電図（Fig. 1）は，心拍数103/minの洞性頻脈で，いわゆるSI・Q・Tパターンを呈した．また，IではrSRパターンが認められた．入院時の心臓超音波検査で，右室の著明な拡大と右室全体の収縮低下，重症三尖弁逆流が観察された．連続波ドップラーでの右房と右室の圧較差は70mmHgと高度の肺高血圧の所見を呈した．左室は

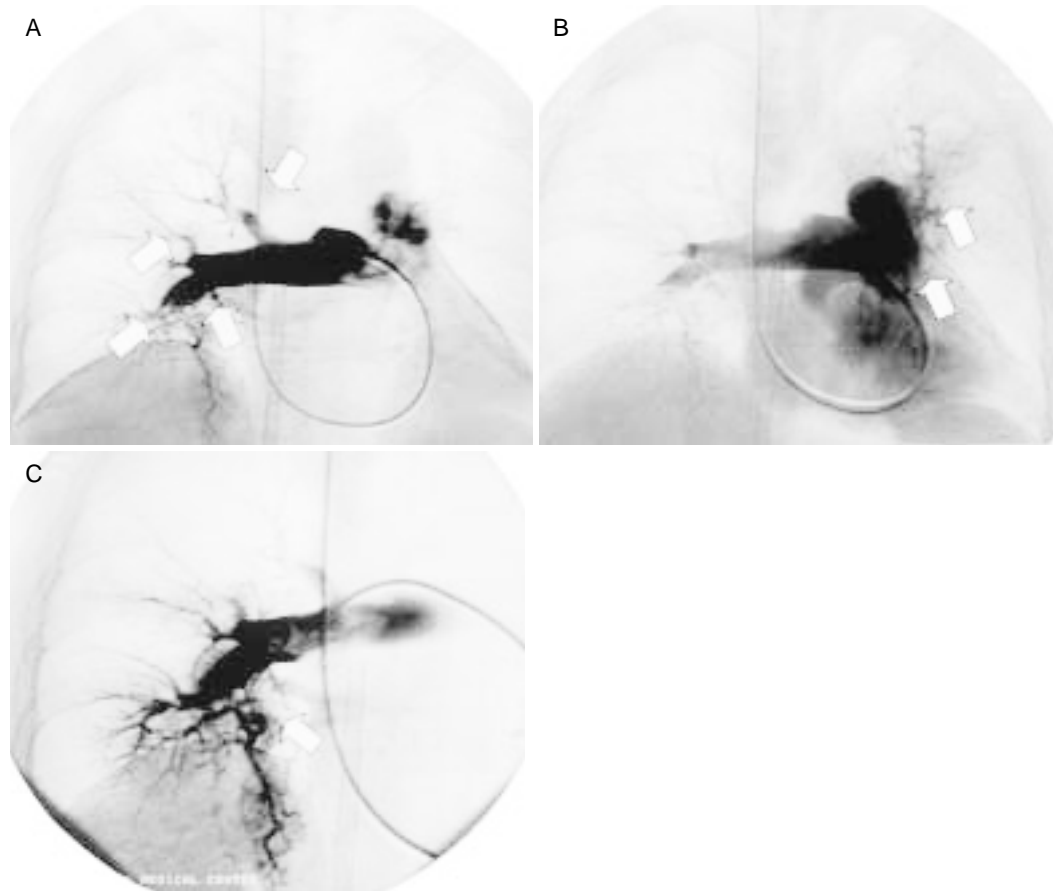


Fig. 2 Pulmonary arteriograms

A: Right pulmonary arteriogram showing cut-off sign and filling defect (arrows). B: Left pulmonary arteriogram showing cut-off sign in the left main pulmonary artery. C: Right pulmonary arteriogram after suction embolectomy showing improved flow in the right descending pulmonary artery.

心室中隔が右室から圧排を受けていたが、左室壁運動は良好であった。Swan-Ganzカテーテルで測定した肺動脈圧は66/24 mmHg、平均右房圧は5 mmHgであった。

入院後経過: 入院時の循環虚脱の状態に対して、ただちに大腿動静脈からカニューレを挿入、経皮的人工心肺補助装置の作動を開始した。循環動態が改善したことを確認後、引き続き肺動脈造影検査を施行した。右肺動脈中葉枝・下葉枝の閉塞、上葉枝の造影欠損像、左肺動脈下葉枝の閉塞が描出され、肺動脈塞栓症と確定診断された(Fig. 2)。右肺動脈下葉枝の血栓閉塞に対して、ハイドロライザー[®](Johnson & Johnson製)を用いて血栓吸引術が施行され、下葉枝の血流再開に成功し、体血圧は96/60 mmHgまで回復し、肺動脈圧も45/20 mmHgに低下した。後療法としては、患者が高

Table 1 Laboratory data

Hematology		Blood chemistry	
RBC	428 × 10 ⁴ /μl	TP	5.3 g/dl
Hb	12.2 g/dl	Alb	2.9 g/dl
WBC	9,690/μl	T-bil	1.04 mg/dl
Plt	17.0 × 10 ³ /μl	GOT	43 mU/ml
		GPT	36 mU/ml
		LDH	373 mU/ml
Blood gas(5/O ₂ mask)		CK	49 mU/ml
pH	7.431	Na	133 mmol/l
Pco ₂	26.2 Torr	K	5.0 mmol/l
Po ₂	55.2 Torr	Cl	103 mmol/l
HCO ₃	17.0 mmol/l	BUN	18 mg/dl
		Cr	1.2 mg/dl
		CRP	0.8 mg/dl

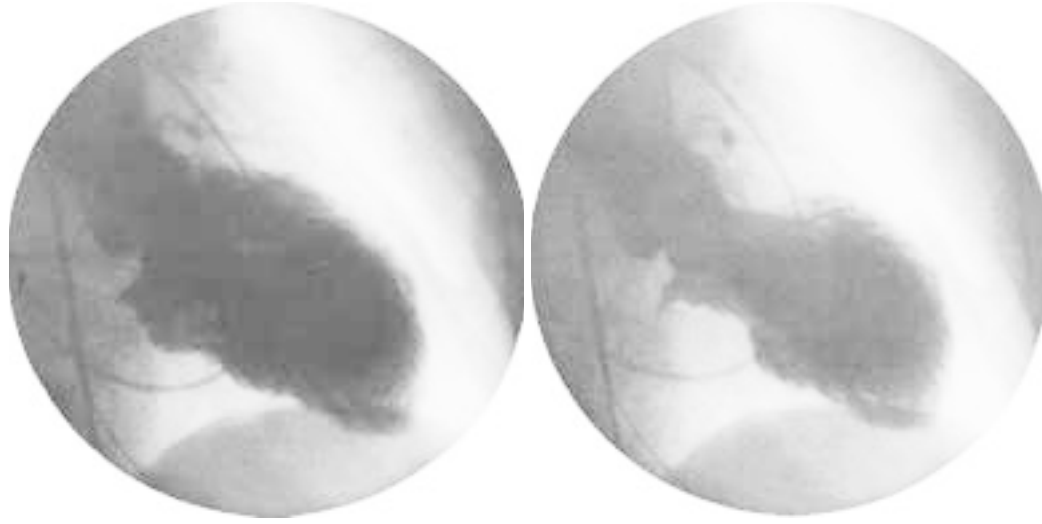


Fig. 3 Left ventriculograms
Left: Diastolic phase. Right: Systolic phase.

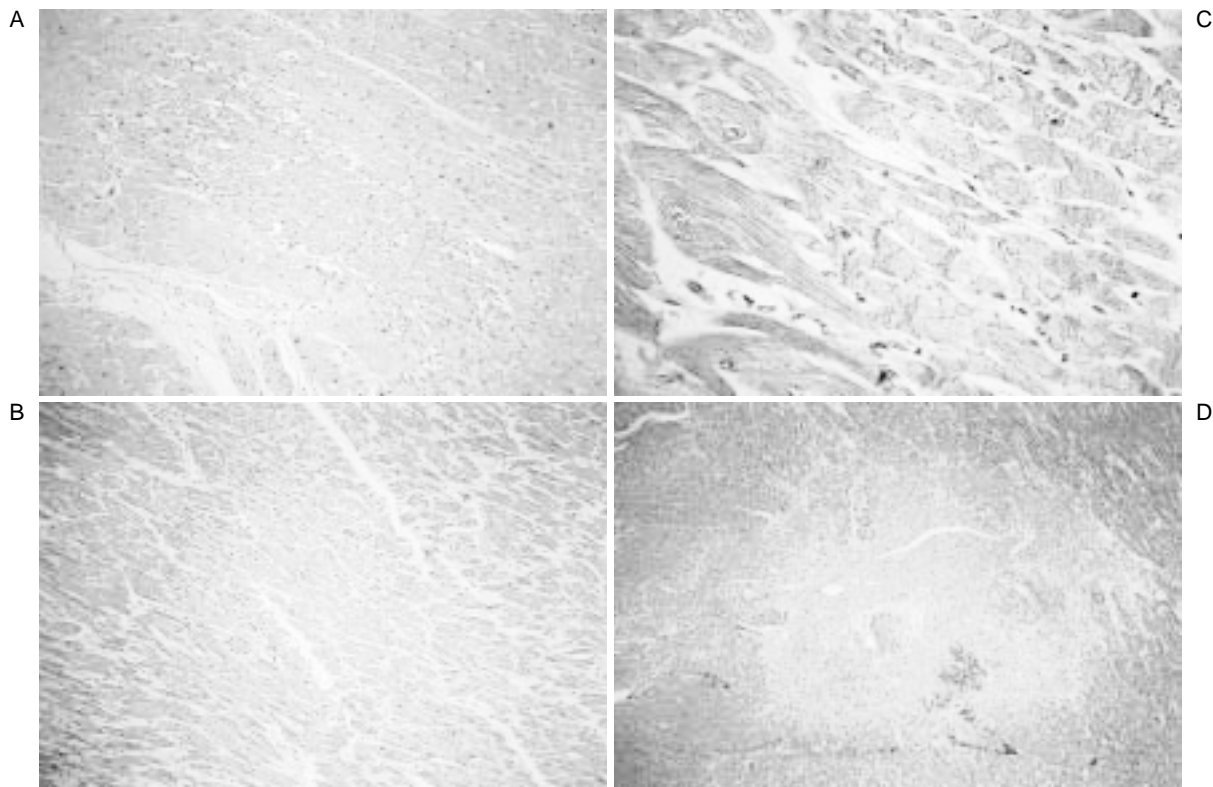


Fig. 4 Photomicrographs of the autopsy specimens
A: Hematoxylin-eosin stain, left ventricular apex, 2 × 10. B: Masson trichrome, left ventricular base, 2 × 10. C: Masson trichrome, left ventricular base, 2 × 40. D: Masson trichrome, left ventricular base, 2 × 4. Focal coagulative necrosis of myocytes and contraction band necrosis are observed.

齢であることを考慮して血栓溶解療法は施行せず、持続ヘパリン静脈内投与を施行した。集中治療室に入室した直後の心臓超音波検査において、右室による心室中隔の圧排は造影検査前に比べて改善していたが、左室心尖部を中心に冠動脈支配領域を越えた広範囲な左室壁の無収縮が新たに出現し、基部のみが正常な壁運動を示していた。また、新たな僧帽弁閉鎖不全や大動脈弁閉鎖不全の出現は認められなかった。翌10月30日より経皮的人工心肺補助装置は2.0l以上の血流補助があるにもかかわらず、胸部X線写真上で肺うっ血が著明となった(Swan-Ganzカテーテルによる肺動脈圧は85/44mmHg、右心房圧は13mmHg)。10月31日、原因検索のため心臓カテーテル検査が施行された。冠動脈造影上、有意狭窄は認められず、左室造影では1本の冠動脈支配領域では説明できない心尖部を中心とした広範囲な左室収縮力低下が認められ、左室駆出率は28%であった(Fig. 3)。左室機能低下に対して後負荷軽減の目的のため、大動脈内バルーンポンピング用カテーテルを左大腿動脈から挿入し作動を開始した。その後、連日の心臓超音波検査では、次第に左室壁運動は心基部側から改善していることが確認された。しかし、11月3日から肺動脈圧が再び上昇し、肺塞栓の再発が考えられた。また、11月4日より心膜出血によると思われる心タンポナーデを合併して、心 α 穿刺により血行動態は一時的に改善するも、多臓器不全の状態に陥り、11月6日、死亡した。

肉眼的解剖所見：肺では右肺動脈主幹部の血栓閉塞、左肺動脈下葉枝の二次分枝の血栓閉塞が認められた。心臓では心膜液は200mlで血性であった。左室壁は9mm厚だが、左室内腔は狭小化していた。右室壁は4mmと軽度肥厚が認められた。後腹膜出血では総腸骨動脈自体には損傷が認められないが、左総腸骨動脈周囲から横隔膜下へ広がる後腹膜血腫が認められた。

顕微鏡的心筋病理所見：左室心尖部内斜走筋層における巣状の凝固壊死(Fig. 4-A)と左室心基部外斜走筋層における巣状の収縮帯壊死(Figs. 4-B, C)が散在性に認められた。左室心基部内斜走筋層における巣状の

肉芽組織を伴う心筋細胞融解像がみられ、ヘモジデリン沈着を伴っていた(Fig. 4-D)。また心基部において血管周囲に限局したリンパ球浸潤も認められた。

考 察

重篤な急性肺塞栓症の治療経過中に、一過性の心尖部を中心に広範囲左室壁運動低下(たこつぼ型心筋障害)を合併した高齢女性の1症例を報告した。我々の検索した範囲において、肺塞栓症治療中にたこつぼ型心筋障害を生じた報告はない。冠動脈造影が正常所見を呈したことで、左室壁運動低下が冠動脈支配に一致しなかったこと、および剖検所見から本症例の心筋障害の成因として心筋梗塞や心筋炎は否定的であり、循環障害に合致しない心筋障害が生じたと考えられた¹⁾。

たこつぼ型心筋障害の機序の詳細については不明であるが、脳血管障害²⁾やカテコラミンの静注³⁾、Guillain-Barre症候群⁴⁾、外科手術後⁵⁾、強い情動の変化時^{1,6)}に出現することが報告されている。とくに、カテコラミンによる直接心筋障害、自律神経系の影響、微小循環障害などが注目されている^{1,2,5-8)}。たこつぼ型心筋障害は一般的に予後良好の疾患であるため、病理解剖所見を得られた症例は少ないが、これまでの報告によれば、点状出血、巣状心筋細胞融解、細胞浸潤を伴う巣状の心筋細胞壊死、巣状線維化、収縮帯壊死^{1,6,7)}が認められるとされており、本症例でも同様の所見が認められた。とくに、本症例でも認められた収縮帯壊死は、虚血再灌流障害以外に他の原因(例えば、カテコラミンの著しい高値)で細胞内Ca濃度が過度に上昇したときにも出現することが知られており、たこつぼ型心筋障害の機序を検討するうえで重要な病理所見と考えられた。

本症例における発生機序は不明だが、我々は不安定な血行動態や治療手技(経皮的な心肺補助装置)によるカテコラミン分泌亢進や自律神経のアンバランス^{1,6,8)}などの非虚血性要因に、経皮的な心肺補助装置を作動開始後に左室心筋の虚血再灌流障害が加わり、左室心筋細胞内Ca濃度の過度の上昇により発生した可能性を推測している。

要 約

急性肺血栓塞栓症の治療中に、たこつぼ型心筋障害を合併した症例を報告する。症例は86歳の女性で、低酸素血症とショック状態のため当センターに入院した。経皮的人工心肺補助装置による血行動態改善後、肺動脈造影で肺血栓塞栓症と診断し、引き続き血栓吸引療法が施行された。その直後より心尖部を中心とする広範囲左室壁運動低下(左室駆出率28%)が出現したが、冠動脈造影上有意狭窄は認められなかった。その後、左室壁運動低下は改善傾向(左室駆出率45%)にあったが、肺塞栓症の再発ならびに多臓器不全状態を合併し死亡した。剖検所見上心筋には梗塞や心筋炎の所見は認められず、正常組織の間に巣状に収縮帯壊死および単核球浸潤を含む再灌流障害様所見が認められた。本症例の循環障害に合致しない心筋障害の機序の詳細は不明だが、非虚血因子(カテコラミン、自律神経不均衡状態)に虚血因子(虚血再灌流障害)が加味された可能性が示唆された。

J Cardiol 2001; 38(1): 41 - 46

文 献

- 1) 河合祥雄: たこつぼ型心筋障害, またはたこつぼ (Ampulla or Amphora) 心筋症: 本邦学会報告例の検討. *呼吸と循環* 2000; **48**: 1237 - 1248
- 2) Yasu T, Owa M, Omura N, Katsuki T, Saito M: Transient ST elevation and left ventricular asynergy associated with normal coronary artery in aneurysmal subarachnoid hemorrhage. *Chest* 1993; **103**: 1274 - 1275
- 3) 安齋 均, 小宮山伸之, 木下訓光, 西 祐太郎, 岩瀬 孝, 柳下芳樹, 西山信一郎, 中西成元, 関 顕, 武藤良知: Stunned Myocardium がカテコラミンによる急性心筋障害によって生じ, その病理所見を確認しえた1例. *呼吸と循環* 1996; **44**: 199 - 204
- 4) Iga K, Himura Y, Izumi C, Miyamoto T, Kijima K, Gen H, Konishi T: Reversible left ventricular dysfunction associated with Guillain-Barre syndrome: An expression of catecholamine cardiotoxicity? *Jpn Circ J* 1995; **59**: 236 - 240
- 5) 小林俊一, 梅津雅夫, 本郷洋一郎, 岩田篤人, 木村一雄, 宮崎直道: 腹部緊急手術後に発症し, 左心室壁運動異常とST上昇が2週間持続した1例. *心臓* 1999; **31**: 151 - 157
- 6) Kawai S, Suzuki H, Yamaguchi H, Tanaka K, Sawada H, Aizawa T, Watanabe M, Tamura T, Umawatari K, Kawada M, Nakamura T, Yamanaka O, Okada R: Ampulla cardiomyopathy ('Takotsubo' cardiomyopathy): Reversible left ventricular dysfunction with ST segment elevation. *Jpn Circ J* 2000; **64**: 156 - 159
- 7) Connor RC: Heart damage associated with intracranial lesions. *Br Med J* 1968; **3**: 29 - 31
- 8) Owa M, Aizawa K, Urasawa N, Ichinose H, Yamamoto K, Karasawa K, Kagoshima M, Koyama J, Ikeda S: Emotional stress-induced 'ampulla cardiomyopathy': Discrepancy between the metabolic and sympathetic innervation imaging performed during the recovery course. *Jpn Circ J* 2001; **65**: 349 - 352