

負荷 Technetium-99m-Tetrofosmin
心筋シンチグラフィにおける心
筋血流・左室機能同時評価の有用性

Usefulness of Combination Post-
Stress Dysfunction and Perfusion
Imaging in Technetium-99m-Tetro-
fosmin Myocardial Scintigraphy

山崎 陽子
今井 嘉門
小仲 良平
中島 崇智
後藤さやか
堀江 俊伸
齋藤 穎*
小沢友紀雄*
上松瀬勝男*

Yoko YAMAZAKI, MD
Kamon IMAI, MD, FJCC
Ryohei KONAKA, MD
Takatomo NAKAJIMA, MD
Sayaka GOTO, MD
Toshinobu HORIE, MD, FJCC
Satoshi SAITO, MD, FJCC*
Yukio OZAWA, MD, FJCC*
Katsuo KANMATSUSE, MD, FJCC*

Abstract

Objectives. Myocardial perfusion imaging has lower sensitivity for the diagnosis of coronary artery disease in patients with three-vessel disease. The presence of post-stress dysfunction of the left ventricle, evaluated by electrocardiography (ECG) gated single photon emission computed tomography (SPECT) with a quantitative gated SPECT program, was investigated in patients with coronary artery disease, and also whether combining post-stress dysfunction and myocardial perfusion imaging improved the diagnosis of coronary artery disease.

Methods. ECG gated technetium-99m-tetrofosmin SPECT was performed using a one day, stress and rest, protocol in 139 patients. SPECT and coronary angiography were performed within 1 month. The coronary artery disease group consisted of 89 patients: 43 with one-vessel disease (1VD), 28 with two-vessel disease (2VD), and 18 with three-vessel disease (3VD). The group with zero-vessel disease (0VD) consisted of 50 patients. According to post-stress and rest ejection fraction (EF) and end-systolic volume (ESV), post-stress dysfunction is defined as follows: rest EF - post-stress EF \geq 5% and post-stress ESV - rest ESV \geq 5 ml.

Results. In the coronary artery disease group, post-stress ESV was larger than rest ESV (37.8 \pm 26.4, 34.0 \pm 24.2 ml, $p < 0.001$), and post-stress EF was lower than rest EF (61.5 \pm 11.1%, 64.2 \pm 10.8%, $p < 0.001$). In the 0VD group, ESV and EF were the same for post-stress and rest (25.7 \pm 20.8, 26.2 \pm 21.6 ml, NS; 70.4 \pm 9.5%, 70.0 \pm 9.6%, NS). Post-stress dysfunction was 6.0% in the 0VD group and 30.3% in the coronary artery disease group ($p < 0.001$). Furthermore, post-stress dysfunction in the 2VD (35.7%) and 3VD (38.9%) groups was higher than that in the 0VD group ($p < 0.01$, $p < 0.01$). Sensitivity of coronary artery disease diagnosis by myocardial perfusion imaging was 75%. The combination of post-stress dysfunction and myocardial perfusion imaging improved sensitivity from 75% to 82% ($p < 0.05$), but reduced the specificity from 92% to 86% ($p = 0.08$).

Conclusions. Post-stress dysfunction is a useful parameter for clinical diagnosis of coronary artery disease.

J Cardiol 2001; 38(3): 123 - 135

埼玉県立循環器・呼吸器病センター 循環器内科: 〒360-0105 埼玉県大里郡江南町板井1696; *日本大学医学部 第二内科, 東京

Department of Cardiology, Saitama Cardiovascular and Respiratory Center, Saitama; *The Second Department of Internal Medicine, Nihon University School of Medicine, Tokyo

Address for correspondence: YAMAZAKI Y, MD, Department of Cardiology, Saitama Cardiovascular and Respiratory Center, Itai 1696, Konan-machi, Ohsato-gun, Saitama 360-0105

Manuscript received January 22, 2001; revised May 15, 2001; accepted May 16, 2001

Key Words

Coronary artery disease **Radionuclide imaging(^{99m}Tc-tetrofosmin scintigraphy)**
Ischemia **Ventricular function(post-stress dysfunction)**
Diagnostic techniques

はじめに

心筋血流製剤シンチグラフィによる冠動脈疾患の診断能はsingle photon emission computed tomography (SPECT) 撮影および定量分析により向上した¹⁾。しかしながら、冠動脈の3枝病変の症例では、心筋血流画像で偽陰性が認められる^{2,4)}。このような症例での診断能を改善するため、一過性の左室拡大^{5,6)}あるいは肺野の取り込み増加^{7,9)}、び漫性の洗い出し低下^{10,11)}、右室の取り込み増加¹²⁾などの因子を加えた冠動脈疾患の診断法が提案された。

先にJohnsonら¹³⁾は運動負荷または薬剤(ジピリダモール)負荷30分後および安静時に心筋シンチグラフィを心電図同期SPECTで撮影し、quantitative gated SPECT(QGS)ソフトで左室駆出率を計測したところ、冠動脈疾患例で負荷後の駆出率は安静時より低下し、負荷により誘発された左心機能の低下、すなわち負荷後心機能障害(post-stress dysfunction: PSD)が負荷30分後でも持続していることを報告した。さらに共同研究者のImaiら¹⁴⁾は運動負荷終了1時間後でもPSDは存在し、心筋虚血の程度に関連することを報告した。

今回我々は、負荷後のSPECTを1時間後に撮影し、PSDが冠動脈病変枝数により相違するのか否か、またこのPSDの存在の有無の判定が冠動脈疾患、さらに重症性冠動脈疾患の診断に利用できるか否かを検討した。

対象と方法**1. 対象**

対象は^{99m}Tc-tetrofosmin心筋シンチグラフィと冠動脈造影検査とを1ヵ月以内に施行した139例である。冠動脈疾患(coronary artery disease: CAD)群は冠動脈バイパス術(coronary artery bypass grafting: CABG)あるいは経皮的冠動脈形成術(percutaneous transluminal coronary angioplasty: PTCA)を受けた89例(CABG施行19例, PTCA施行70例, 平均年齢64 ± 10歳, 男

女比62: 27)である。なお、心筋梗塞症例の既往例あるいは心電図で異常Q波を認める例などは対象から除外した。冠動脈造影の分析は視覚的に行い、有意冠動脈狭窄は左主幹動脈では50%以上、それ以外では75%以上の冠動脈狭窄部位と定義した。冠病変枝数ごとの症例数は、1枝病変(1 vessel disease: VD)群: 43例(CABG 1例およびPTCA 42例), 2枝病変(2VD)群: 28例(CABG 10例およびPTCA 18例), 3枝病変(3VD)群: 18例(CABG 8例およびPTCA 10例)であった。0枝病変(0VD)群は冠動脈造影で有意冠狭窄が認められず、また負荷時の心筋血流画像で欠損が認められなかった50例(平均年齢60 ± 12歳, 男性33例, 女性17例; Table 1)である。

2. 心電図同期SPECT

^{99m}Tc-tetrofosmin(TF)心筋シンチグラフィは1日法(負荷時/安静時)で行い、心電図同期SPECTで撮像した。被検者は原則として12時間以上休薬とし、基本的に左正中静脈に静脈路を確保した。運動負荷は臥位エルゴメーターで、25Wから開始し、3分ごとに25Wずつ増加し、125Wを最終段階とする多段階負荷法である。TF投与時期は中等度の胸痛出現、心電図でST水平低下 ≥ 0.2mV, 心拍数 ≥ 85% 予測最大心拍数, 収縮期血圧 ≥ 230mmHg, 拡張期血圧 ≥ 130mmHgあるいは下肢倦怠感などを認めたときで、370MBq TFは約20mlの生理食塩水とともに急速投与され、運動負荷は可能な限りさらに90秒間持続した。

十分な運動負荷ができない症例では、アデノシン三リン酸(adenosine triphosphate: ATP)負荷TF心筋シンチグラフィが施行された。ATP負荷はATP製剤アデホス-L2号(10mg/2ml/A)を0.16mg/kg/minの速度で末梢静脈に持続投与し、負荷開始4分30秒後に370MBq TFを約20mlの生理食塩水とともに急速投与し、ATPの投与をさらに3分間後の負荷開始7分30秒後まで持続した。軽労作が可能な症例では臥位エルゴメーターで25Wの軽度運動負荷が全経過を通じて行われた。被検者は負荷検査終了後ただちに朝食を摂取

Table 1 Basic patient characteristics and findings of gated SPECT

	OVD (n = 50)	CAD			
		Total (n = 89)	1 VD (n = 43)	2 VD (n = 28)	3 VD (n = 18)
Age(yr)	60 ± 12	64 ± 10	64 ± 10	64 ± 10	66 ± 7
Treatment					
PTCA		70	42	18	10
CABG		19	1	10	8
Stress					
Exercise	23	50	26	16	8
ATP	27	39	17	12	10
Stress ECG(+)(%)	18	62.9**	39.5*	78.6**	94.4**
Symptom(+)(%)	14	38.2**	27.9	46.4**	50.0**
ES					
Post-stress	7.4 ± 9.3	29.0 ± 23.2	25.0 ± 24.8	32.4 ± 23.0	33.1 ± 18.2
Rest	7.1 ± 10.5	14.5 ± 14.9	11.8 ± 12.6	14.1 ± 15.9	21.6 ± 16.8
ES	0.2 ± 8.5	14.5 ± 19.0**	13.2 ± 22.6**	18.4 ± 17.3**	11.5 ± 9.0*
SS					
Post-stress	2.9 ± 4.4	28.4 ± 30.5	20.3 ± 25.3	33.8 ± 32.5	39.3 ± 34.6
Rest	2.5 ± 4.8	8.3 ± 12.9	5.9 ± 10.2	7.8 ± 11.6	14.8 ± 18.2
SS	0.4 ± 5.4	20.1 ± 21.5**	14.3 ± 17.6**	26.0 ± 26.3**	24.4 ± 19.5*

Continuous values are mean ± SD. *p < 0.01, **p < 0.001 vs OVD.
 CAD: Group with coronary artery disease. OVD: Group with zero-vessel disease. 1VD: Group with single-vessel disease. 2VD: Group with two-vessel disease. 3VD: Group with three-vessel disease. Stress ECG(+): Positive by stress ECG. Symptom(+): Onset of symptom(angina, chest discomfort or dyspnea). : Stress - Rest.
 SPECT = single photon emission computed tomography; PTCA = percutaneous transluminal coronary angioplasty; CABG = coronary artery bypass grafting; ATP = adenosine triphosphate; ECG = electrocardiography; ES = extent score; SS = severity score.

し、TF投与1時間後に負荷心筋シンチグラフィを撮像した。さらに負荷時のTF投与より3時間後の安静時に740-1,100MBq TFが投与され、安静時心筋シンチグラフィはさらに1時間後に心電図同期SPECTで撮像した。施行した負荷は、運動負荷73例および薬剤負荷66例であった。

心筋シンチグラフィは3検出器型ガンマカメラ(Prism 3000XP)で、心電図同期SPECTを撮像した。撮影条件は、回転: 5°と72方向(360回転), RR間隔: 16分割, 収集時間: 30秒間/方向, ズーム: 1.33倍, マトリックスサイズ: 64 × 64 pixelであった。SPECTで得られたデータは汎用コンピューター(Odyssey)に転送し、心筋血流画像および心機能画像を求めた。

心筋血流画像での欠損の定量分析は短軸像で、既報のように施行した^{15,16)}。その概略はつぎのとおりである。

左室中心より6°ごとに60本の放射線を引き、左室のカウントを求め、最大値を100%とするプロフィール曲線を求めた。正常データベースは非典型的胸痛のため検査を受け、安静時および運動負荷心電図で異常を認めなかった被検者(男性32例, 平均年齢57 ± 11歳および女性23例, 平均年齢55 ± 8歳)より男女ごとに作成し、Garciaら¹⁵⁾の報告と同様に、この正常下限値(平均 - 2標準偏差)より下回る部分は欠損部位とした。さらにGarciaらの報告に従い、すべての短軸像で欠損の範囲および程度をそれぞれ測定し、これらを集計したものをextent score(ES)およびseverity score(SS)とした。本研究では心筋虚血の存在は、(負荷時SS - 安静時SS) ≥ 5の場合とした。

心電図同期SPECTの短軸像よりGermanoら¹⁷⁾により開発されたQGS解析ソフトで左室の拡張末期容積、収縮末期容積および駆出率を計測した。PSDは負荷検

Table 2 Basic patient characteristics and findings of gated SPECT divided into exercise stress and ATP stress

	OVD			CAD		
	Total□ (n = 50) □	Exercise□ (n = 24) □	ATP□ (n = 26)	Total□ (n = 89) □	Exercise□ (n = 50) □	ATP□ (n = 39)
Age(yr) □	60 ± 12□	55 ± 9 □	65 ± 12□	64 ± 10□	61 ± 9 □	69 ± 7 □
Treatment□	□	□	□	□	□	□
PTCA□	□	□	□	70□	41□	29□
CABG□	□	□	□	19□	9□	10□
Stress ECG(+)(%)	18□	25□	12□	62.9□	64□	62□
Symptom(+)(%) □	14□	17□	12□	38.2□	44□	31□
ES□	□	□	□	□	□	□
Post-stress□	7.4 ± 9.3□	6.5 ± 10□	8.2 ± 8.8□	29.0 ± 23.2□	32.4 ± 26.6□	24.6 ± 17.2□
Rest□	7.1 ± 10.5□	6.6 ± 9.9□	7.6 ± 11.1□	14.5 ± 14.9□	14.7 ± 16.3□	14.3 ± 13.1□
ES□	0.2 ± 8.5□	- 0.1 ± 8.6 □	0.6 ± 8.6□	14.5 ± 19.0□	17.7 ± 23.7□	10.3 ± 8.9 □
SS□	□	□	□	□	□	□
Post-stress□	2.9 ± 4.4□	3.5 ± 5.8□	2.3 ± 2.6□	28.4 ± 30.5□	31.7 ± 32.6□	24.2 ± 27.3□
Rest□	2.5 ± 4.8□	2.8 ± 6.0□	2.2 ± 3.3□	8.3 ± 12.9□	8.2 ± 12.8□	8.4 ± 13.2□
SS	0.4 ± 5.4	0.8 ± 7.5	0.1 ± 2.4	20.1 ± 21.5	23.4 ± 24.4	15.8 ± 16.5

Continuous values are mean ± SD.□

Explanation of the groups and abbreviations as in Table 1.

査により生じた一過性の左心機能障害で、いまだこれに関する明らかな定義がないので、Imaiら¹⁴⁾の報告に準じた。すなわち、PSDは負荷後および安静時の心機能を比較して(安静時駆出率 - 負荷後駆出率) ≥ 5% および(負荷後収縮末期容積 - 安静時収縮末期容積) ≥ 5 ml の定量的条件の両方を満たした場合とした。

3. 統計処理

結果は平均 ± 標準偏差で表示し、分散分析の検討は Stat View の解析ソフト(Fisher の PLSD 検定)で施行し、 $p < 0.05$ を有意差の判定とした。

結 果

1. 背景、欠損の範囲および程度

負荷時の心電図変化陽性はCAD群で、さらにこれを構成する1VD群、2VD群および3VD群で、0VD群より有意に高頻度であった。症状出現はCAD群で、とくに2VD群および3VD群で、0VD群より有意に高頻度であった。さらにESおよびSSの安静時と負荷時の差である ES および SS では、1VD群、2VD群および3VD群は0VD群よりおのおの有意に大であった。ATP 負荷は、0VD群54.0%、1VD群39.5%、2VD群

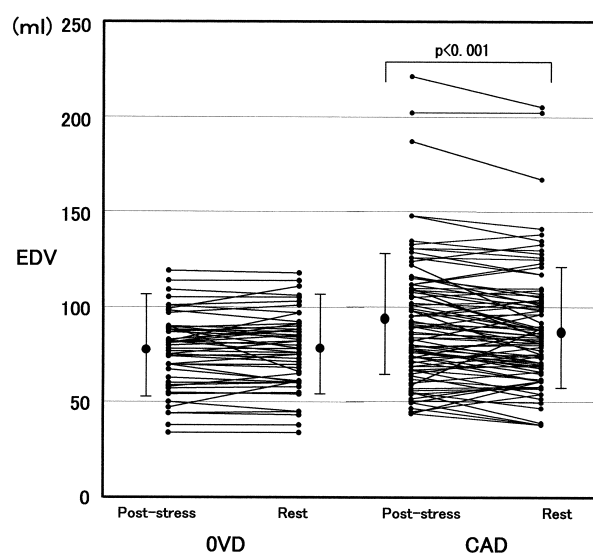


Fig. 1 Comparison of left ventricular end-diastolic volume between post-stress and rest

In the CAD group, left ventricular end-diastolic volume post-stress was larger than that at rest ($p < 0.001$). EDV = end-diastolic volume. Explanation of the groups and other abbreviations as in Table 1.

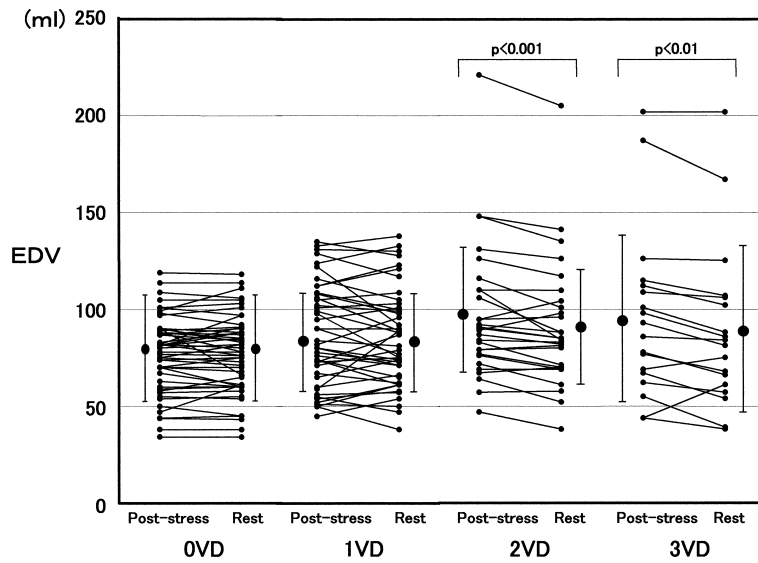


Fig. 2 Comparison of left ventricular end-diastolic volume between post-stress and rest

In the 2VD and 3VD groups, left ventricular end-diastolic volume post-stress was larger than that at rest ($p < 0.001$, $p < 0.01$)

Explanation of the groups and abbreviations as in Table 1, Fig. 1.

42.9%および3VD群55.6%で行われ、その頻度は各群間で統計上の有意差は認められなかった (Table 1). 0VD群およびCAD群を負荷方法別に区分して、背景および欠損の範囲を比較したが、運動負荷とATP負荷の間に有意差はなかった (Table 2).

2. 拡張末期容積および収縮末期容積

負荷後の拡張末期容積はCAD群では、安静時の拡張末期容積より有意に大であった ($p < 0.001$; Fig. 1). さらに病変枝数ごとに検討すると、とくに2VD群および3VD群では、負荷後の拡張末期容積は安静時より有意に大であった ($p < 0.001$, $p < 0.01$) が、1VD群では統計上の有意差はなかった (Fig. 2). 0VD群では負荷後の拡張末期容積と安静時のそれとの間に有意差は認められなかった.

負荷後の収縮末期容積はCAD群では、安静時より有意に大であった (37.8 ± 26.4 , 34.0 ± 24.2 ml, $p < 0.001$; Fig. 3). とくに2VD群と3VD群で、負荷後の収縮末期容積は安静時より有意に大であった ($p < 0.001$, $p < 0.05$) が、1VD群では有意差がなかった (Fig. 4). 0VD群では負荷後の収縮末期容積と安静時との間に有意差は認められなかった (25.7 ± 20.8 , 26.2 ± 21.6 ml).

3. 左室駆出率

0VD群では、負荷後の駆出率は安静時の駆出率よ

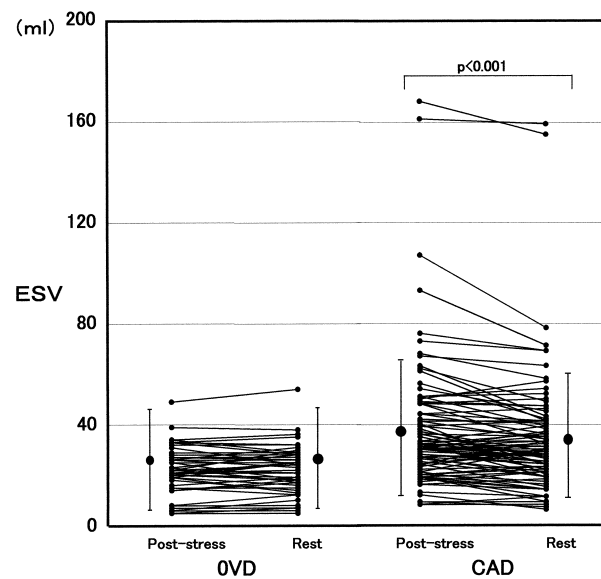


Fig. 3 Comparison of left ventricular end-systolic volume between post-stress and rest

In the CAD group, left ventricular end-systolic volume post-stress was larger than that at rest ($p < 0.001$). ESV = end-systolic volume. Explanation of the groups and other abbreviations as in Table 1.

り大であったが、有意差は認められなかった ($70.4 \pm 9.5\%$, $70.0 \pm 9.6\%$; Fig. 5). CAD群では、負荷後駆出率は安静時駆出率より有意に小であった ($61.5 \pm 11.1\%$, $64.2 \pm 10.8\%$, $p < 0.001$). さらに病変枝数で検討すると、2VD群および3VD群の負荷後駆出率は安静時駆出率より有意に小であった ($p < 0.001$, $p <$

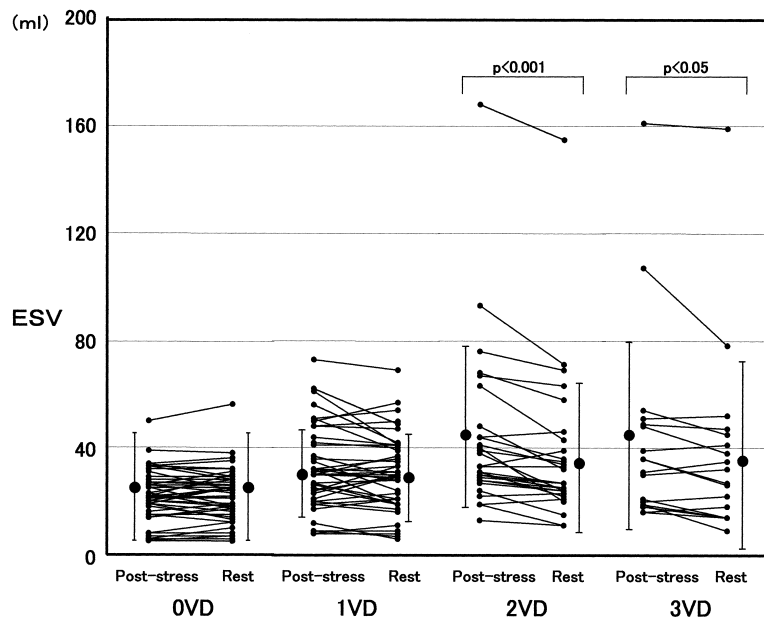


Fig. 4 Comparison of left ventricular end-systolic volume between post-stress and rest

In the 2VD and 3VD groups, left ventricular end-systolic volume post-stress was larger than that at rest ($p < 0.001$, $p < 0.05$).

Explanation of the groups and abbreviations as in Table 1, Fig. 3.

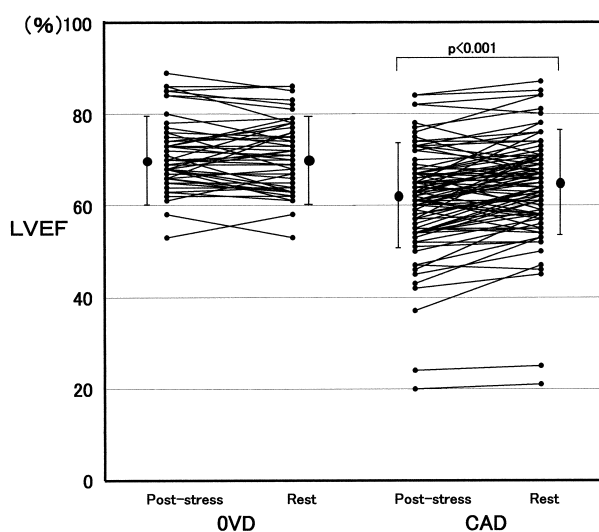


Fig. 5 Comparison of left ventricular ejection fraction between post-stress and rest

In the CAD group, left ventricular ejection fraction post-stress was lower than that at rest.

LVEF = left ventricular ejection fraction. Explanation of the groups and other abbreviations as in Table 1.

0.05; Fig. 6).

4. 負荷後心機能障害

負荷後の左室機能障害, すなわち PSD の頻度は OVD 群 6.0% および CAD 群 30.3% で, CAD 群は OVD

群より高頻度であった ($p < 0.001$). さらに冠病変数ごとの PSD は 1VD 群 23.3%, 2VD 群 35.7% および 3VD 群 38.9% で, いずれの群においても OVD 群より有意に高頻度であった ($p < 0.05$, $p < 0.01$, $p < 0.01$; Fig. 7). PSD の頻度を負荷方法別に区分すると, 運動負荷では OVD 群 8.3%, CAD 群全体 32.0%, 1VD 群 23.1%, 2VD 群 43.8% および 3VD 群 37.5% で, CAD 群全体および 2VD 群は OVD 群より有意に高頻度であった ($p < 0.05$, $p < 0.05$). ATP 負荷では OVD 群 3.8%, CAD 群全体 28.2%, 1VD 群 23.5%, 2VD 群 25.0% および 3VD 群 40.0% で, CAD 群全体と 3VD 群は OVD 群より有意に高頻度であった ($p < 0.05$, $p < 0.05$; Table 3).

5. 心筋血流画像に負荷後心機能障害を加味した方法による冠動脈疾患診断

心筋血流画像に PSD を加味した方法による冠動脈疾患診断を検討した. PSD 群 89 症例のうち 67 例は心筋血流画像で虚血と診断され, 冠動脈疾患診断の感度は 75% であった. 心筋血流画像で虚血が認められなかった 22 例中 6 例は PSD が認められた (Fig. 8). この 6 例のうち 3 例は 1VD (左前下行枝 2 例, 右冠動脈 1 例), 他の 3 例は 2VD (右冠動脈と左前下行枝 1 例, 左主冠動脈と回旋枝 1 例, 左主冠動脈と左前下行枝と回旋枝 1 例) であった. 血流画像に機能画像を加えると 73 例は冠動脈疾患と診断され, 感度は 7% 向上して 82% に

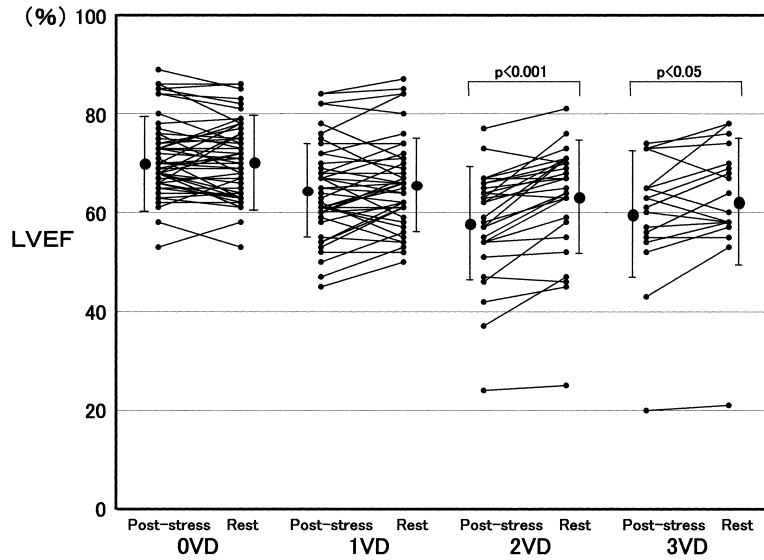


Fig. 6 Comparison of left ventricular ejection fraction between post-stress and rest

In the 2VD and 3VD groups, left ventricular ejection fraction post-stress was lower than that at rest ($p < 0.001, p < 0.05$). Explanation of the groups and abbreviations as in Table 1, Fig. 5.

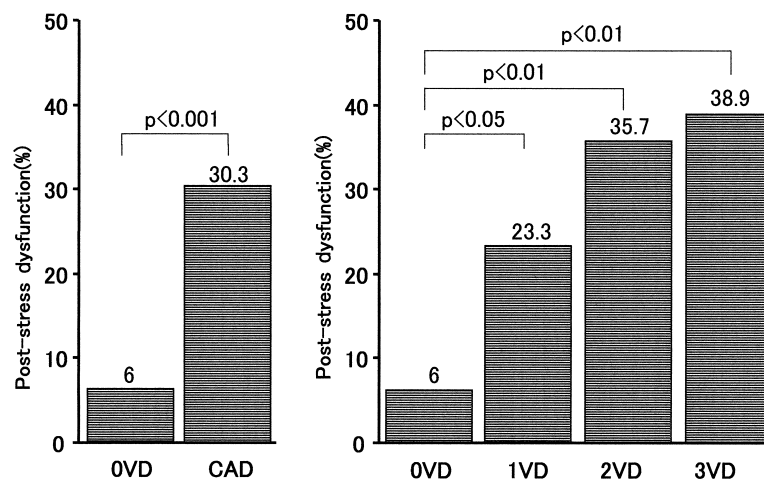


Fig. 7 Frequency of post-stress dysfunction in the groups

Post-stress dysfunction (PSD) was defined as rest LVEF - post-stress LVEF $\geq 5\%$ and post-stress ESV - rest ESV ≥ 5 ml. The frequency of PSD in the CAD group was higher than that in the OVD group. The frequency of PSD in the 1VD, 2VD and 3VD groups was higher than in the OVD group. Explanation of the groups and other abbreviations as in Table 1, Figs. 3, 5.

なった ($p < 0.05$). 他方, 特異度は92%から86%に低下した ($p = 0.08$) が, 正診率は81%から83%へ増加するも統計上の有意差は認められなかった (Fig. 9).

2VD群と3VD群の多枝病変群として検討すると, 46例のうち心筋血流画像で虚血と診断したのは37例で, 虚血が認められない9例のうち2例でPSDが認められた. PSDの追加により, 多枝病変での感度は80.4%から84.7%へ改善した. 1VD群では43例のうち心筋血流画像で虚血と診断したのは30例で, 虚血が認められない13例のうち4例でPSDが認められた. PSDの追加により, 1VD群での感度は69.7%から79%へ改善した. PSDの追加による診断能の改善は, 多枝

病変では4.9%および1VD群では9.3%で, 両者に統計上の有意差は認められなかった.

6. 症例提示

55歳, 男性, 狭心症を疑い負荷心筋シンチグラフィが施行された. 視覚的な定性分析では負荷時に前壁と下壁でごく軽度の撮取低下が存在したが, 定量分析では有意な欠損は認められなかった. 冠動脈造影検査では, 左前下行枝ではび漫性に75%狭窄, 右冠動脈中間部に90%狭窄が認められ, 2VDと診断した. 負荷後の拡張末期容積および収縮末期容積は安静時より増加し, 駆出率は負荷後55%および安静時64%で,

Table 3 Frequency of post-stress dysfunction in the groups divided into exercise stress and ATP stress

	OVD	CAD			
		Total	1 VD	2 VD	3 VD
Total(%)	6.0	30.3***	23.3*	35.7**	38.9**
Exercise(%)	8.3	32.0*	23.1	43.8*	37.5
ATP(%)	3.8	28.2*	23.5	25.0	40.0*

* $p < 0.05$, ** $p < 0.01$, *** $p < 0.001$ vs OVD.
Explanation of the groups and abbreviations as in Table 1.

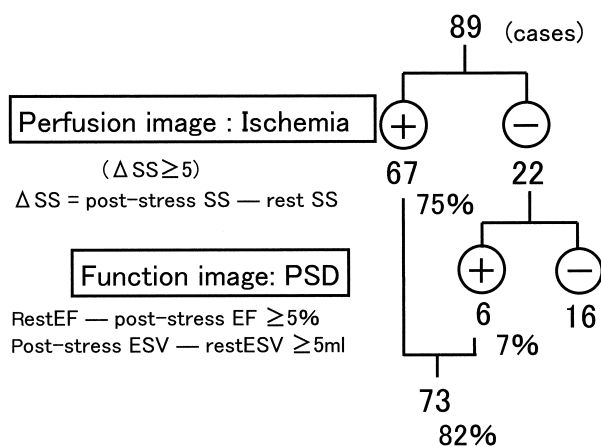


Fig. 8 Diagnosis of coronary artery disease by the combination of post-stress dysfunction and myocardial perfusion imaging

Sensitivity of coronary artery disease diagnosis by myocardial perfusion imaging was 75%. Combination of post-stress dysfunction and myocardial perfusion imaging improved sensitivity from 75% to 82%.
EF = ejection fraction. Other abbreviations as in Table 1, Figs. 3, 7.

負荷後に駆出率は9%低下した。本症例は2VDで、血流画像では軽度な虚血所見であるが、機能画像でPSDが認められた1例である(Figs. 10 - 12)。

考 察

負荷1時間後でも持続している左心機能低下、すなわちPSDの頻度は冠動脈疾患の有無により相違するのか、さらにこのPSDが冠動脈疾患診断に利用できるか否かを検討した。CAD群のPSDの頻度はOVD群より高頻度(6.0%および30.3%, $p < 0.001$)で、とくに2VD群および3VD群は35.7%および38.9%で、OVD群より高頻度であった($p < 0.01$, $p < 0.01$)。心筋血流画像で偽陰性を認める症例での診断能を改善するた

		CAD	OVD	
Perfusion image : Ischemia + Function image : PSD	+	73	7	80
	-	16	43	59
		89	50	139

- Sensitivity 82%
- Specificity 86%
- Accuracy 83%

Fig. 9 Diagnosis of coronary artery disease by the combination of post-stress dysfunction and myocardial perfusion imaging

Explanation of the groups and abbreviations as in Table 1, Fig. 7.

め、PSDを追加することによる診断能の改善を検討した。心筋血流画像での冠動脈疾患診断の感度は75%で、PSDを加えると感度は82%へ向上した($p < 0.05$)。PSDの追加により特異度は92%から86%に低下したが、正診率は不変であった。PSD追加による診断能の改善は、多枝病変では4.9%および1VD群では9.3%で、両者に統計上の有意差は認められなかった。

今回の検討では心筋シンチグラフィの負荷として運動負荷およびATP負荷を用いた。通常、心筋シンチグラフィの薬剤負荷にジピリダモール¹⁸⁾、アデノシン^{19,20)}、さらに我が国ではATPが使用されている^{21,22)}。薬剤負荷時の冠血流量の増加は冠動脈狭窄の重症度と冠血流予備能に依存し、このため冠血流量の相対的な差が生じる。高度な冠動脈狭窄例では、薬剤負荷時でも冠盗流現象により本当の心筋虚血が生じる²³⁾。今回の検討では運動負荷およびATP負荷を用いたが、ATP負荷の頻度は、冠病変数ごとで区分した各群間

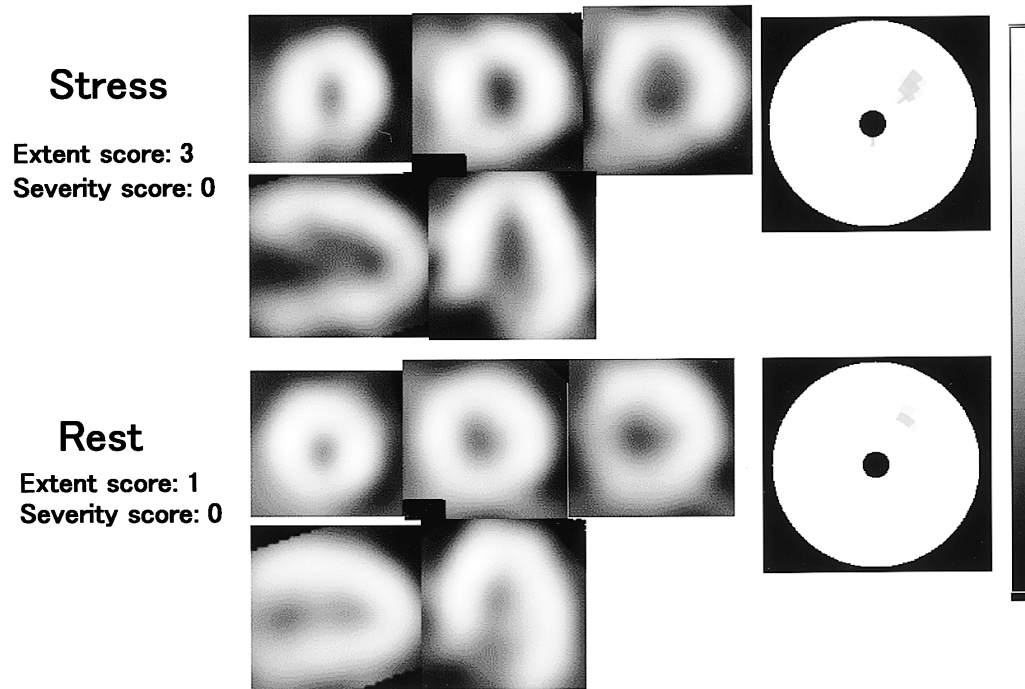


Fig. 10 Myocardial perfusion images, bull's eye severity maps, by summed SPECT
 Myocardial perfusion imaging shows slightly decreased uptake with fill-in, myocardial ischemia, is present in the inferior wall, suggesting myocardial ischemia. The severity score is almost normal. Abbreviation as in Table 1.

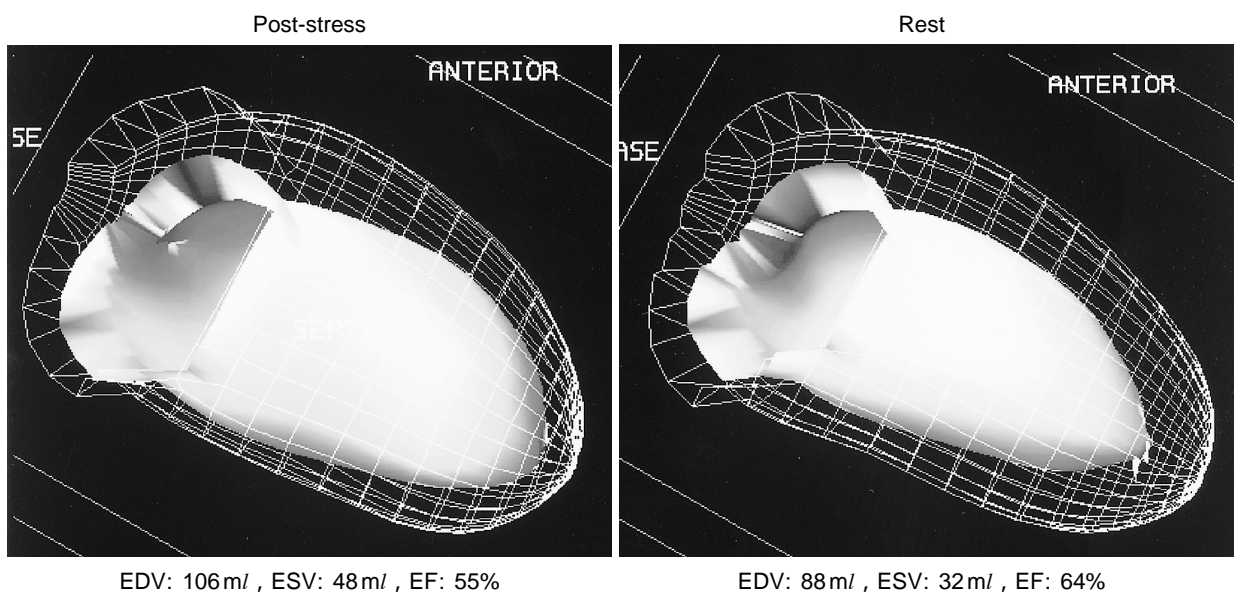


Fig. 11 Three-dimensional function images by ECG gated SPECT
 The solid contoured image represents the left ventricular cavity at endsystole and the mesh part of the image shows the endocardial surface at enddiastole. The images displayed show the anterior, apical and inferior walls. The function image shows that global dysfunction is present only on the post-stress image. End-diastolic and end-systolic volumes post-stress are larger than those at rest. Ejection fraction(55%) post-stress was lower than that at rest(64%). Abbreviations as in Table 1, Figs. 1, 3, 8.

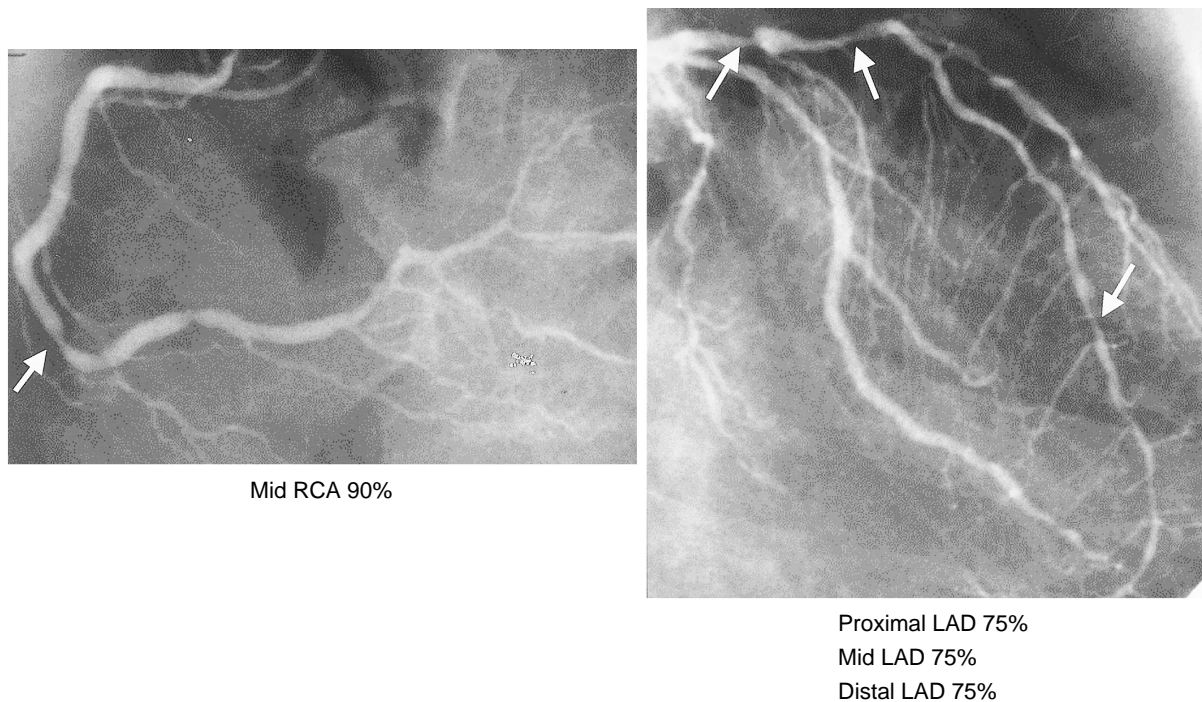


Fig. 12 Coronary angiograms showing severe stenoses (arrows) in the proximal, mid and distal left anterior descending artery (right) and the mid right coronary artery (left). Two-vessel disease is present. RCA = right coronary artery; LAD = left anterior descending artery.

で統計上の有意差は認められなかった。対象に運動負荷およびATP負荷とが混在しても、あるいは対象を各負荷法ごとに分析しても、ほぼ同様の結果が得られるものと推定される。

PSDは心電図同期SPECTをQGSソフトで解析し、診断した。このQGSソフトはGermanoら¹⁷⁾によって開発された解析プログラムで、極めて簡便かつ短時間のデータ処理での心機能解析が可能である。この方法により各時相の心内腔体積が算出され左室駆出率の算出が行われる。データ処理は自動化されているために再現性が高く、心プールシンチグラフィ、左室造影など他のモダリティで算出された駆出率の相関は0.7-0.9と高く、また結果の反復性は高い。それゆえ、この方法による左心機能測定の実用性が高く評価されている²⁴⁻²⁷⁾。心電図同期SPECTで左心機能を評価すると、負荷により誘発された左心機能障害は負荷30分後でも存在し、これは可逆的な血流欠損領域での局所心機能低下に依存しているとJohnsonら¹³⁾は報告した。負荷後も持続する左心機能障害すなわちPSD

の定義はいまだ確立していないが、Imaiら¹⁴⁾の報告に準じてPSDは負荷後収縮末期容積が安静時より5ml以上増加し、さらに負荷後駆出率が安静時より5%以上低下している状態とした。

今回の検討では負荷方法にかかわらず、心筋血流画像の欠損の程度に差異は認められず、さらにPSDの頻度は同等であった。PSDは0VD群より、CAD群で高頻度であった。病変数ごとに検討しても1VD、2VDおよび3VD群は0VD群より高頻度で、さらに多枝病変は1VD群より大である傾向が認められた。

冠動脈疾患多枝病変の心筋血流画像の特徴は多発性の血流欠損と、負荷時の左室拡大および肺への取り込み増加である⁵⁻⁹⁾。負荷心筋シンチグラフィによる3枝病変の診断能は82%から96%で^{4,28,29)}、またジピリダモール負荷心筋シンチグラフィによる3枝病変の診断の感度は52%から80%と報告されている³⁰⁻³⁴⁾。多枝病変、とくに3枝病変では心筋血流画像で不均一性が認められないため、心筋血流画像の感度は低下するものと考えられる。多枝病変診断能の向上のため、

心筋血流画像と心機能画像の同時評価が注目された。Palmasら²⁸⁾は心筋血流画像とfirst-pass法による機能画像との同時評価により多枝病変の診断が向上したことを報告した。

我々はfirst-pass法の代わりに心電図同期SPECTで得られた機能画像の情報を心筋血流画像に加味して、同時評価の有用性を検討した。First-pass法と同じように冠動脈疾患の診断能、とくに感度は向上した。心筋血流画像では心筋虚血の程度は軽度あるいは正常に近い症例でも、PSDを認める場合には冠動脈疾患である可能性が高く、冠動脈造影などの精査が必要である。First-pass法では、撮像するためにSIM-400などの高感度のガンマカメラが必要である。他方、心電図同期SPECTでは単に心電図トリガー信号を追加するのみで、特別の装置は不要である。また心電図同期SPECTでは同心円表示で、血流情報と機能情報を同時に表示することができ、容易に両者を比較検討できる。他方、心電図同期SPECTはfirst-pass法と比較して、不整脈例の場合には評価できない。First-pass法ではラジオアイソトープ投与時の心機能を診ているのに対して、心電図同期SPECTでは心筋血流製剤が投与され、約1時間後の撮影時の心機能を診ている。このため、いわゆる気絶心筋とならない程度の心筋虚血の場合には評価できない。

今回の我々の検討では、PSD追加による診断能の改善は、多枝病変および1VD群で統計上の有意差は認められなかった。最近Sharirら³⁵⁾は、心電図同期SPECTで求めた壁運動異常を追加すると多枝病変の診断能は向上することを報告した。我々は壁運動異常

を全体の左室機能から検討したが、Sharirらは局所的な壁運動から検討している。これが両検討の大きな相違点である。多枝病変の診断能向上のためには、左室全体の機能より局所的な壁運動の評価のほうが良いとも考えられる。

左室の広範囲または全体に及ぶ心筋虚血が生じた場合、心筋血流画像では正常例と同様に分布の不均一性が認められない。この際に、心電図同期心筋SPECTで求めた機能情報を追加することにより、冠動脈疾患の診断感度が向上した。この心電図同期SPECTは単に心電図トリガー信号を追加するのみ撮像可能で、臨床上有用な方法と考えられる。

今回の検討の限界

今回の検討では心筋血流画像にPSDを加味した多枝病変の診断感度は向上したが、正診率は不変であった。今後さらに多症例で、局所機能評価を加えた検討が必要である。限界として、今回心筋梗塞の既往例、さらに期外収縮や心房細動などの不整脈例のため心電図同期SPECTを撮像できなかった症例は除外したが、これらの除外例に多枝病変症例が含まれている可能性も考えられる。

結 論

負荷後および安静時に心電図同期心筋SPECTで撮像すると、PSDは0VD群よりCAD群で高頻度に認められた。この機能画像で得られたPSDと心筋血流画像とを同時評価すると、冠動脈疾患診断能の感度は向上した。PSDは有用な指標と推察される。

要 約

目 的: 負荷心筋血流画像による冠動脈疾患の診断能はSPECT撮影および定量分析により向上したが、3枝病変症例ではいまだに偽陰性が認められる。心電図同期SPECTのquantitative gated SPECTプログラムから負荷後の左心機能障害(PSD)を同定できる。このPSDの頻度は冠動脈疾患の有無により相違するのか、さらにこのPSDが冠動脈疾患の診断に利用できないかを検討した。

方 法: 対象は^{99m}Tc-tetrofosmin負荷心筋血流画像と冠動脈造影検査とが1ヵ月以内に施行された139例で、冠疾患群は89例(1枝病変43例、2枝病変28例、3枝病変18例)および0枝病変群は50例である。PSDは負荷後、安静時の駆出率および収縮末期容積により定義した[(安静時駆出率 - 負荷後駆出率) ≥ 5% および(負荷後収縮末期容積 - 安静時収縮末期容積) ≥ 5 ml]。

結 果: 冠疾患群の収縮末期容積は負荷後37.8 ± 26.4 mlおよび安静時34.0 ± 24.2 mlで($p < 0.001$)、駆出率は負荷後61.5 ± 11.1%および安静時64.2 ± 10.8%($p < 0.001$)であった。0枝病変群の

収縮末期容積は負荷後 25.7 ± 20.8 ml および安静時 26.2 ± 21.6 ml で、駆出率は負荷後 $70.4 \pm 9.5\%$ および安静時 $70.0 \pm 9.6\%$ であった。PSDの頻度は0枝病変群6.0%および冠疾患群30.3%で ($p < 0.001$)、2枝病変群および3枝病変群は35.7%および38.9%で0枝病変群より高頻度であった ($p < 0.01$, $p < 0.01$)。冠動脈疾患診断の感度は負荷心筋血流画像のみでは75%、これにPSDを加えると82%へ向上した ($p < 0.05$)。特異度は92%から86%に低下した ($p = 0.08$) が、正診率は不変であった。

結論: 心電図同期心筋SPECTで認められるPSDは0枝病変群より冠疾患群で高頻度に認められ、負荷心筋血流画像にPSDの有無を加えると冠動脈疾患診断能の感度は向上した。それゆえ、PSDは有用な指標と推察される。

J Cardiol 2001; 38(3): 123 - 135

文 献

- 1) Kiat H, Maddahi J, Roy LT, Van Train K, Friedman J, Resser K, Berman DS: Comparison of technetium 99m methoxy isobutyl isonitrile and thallium 201 for evaluation of coronary artery disease by planar and tomographic methods. *Am Heart J* 1989; **117**: 1 - 11
- 2) Rigo P, Bailey IK, Griffith LS, Pitt B, Burow RD, Wagner HN Jr, Becker LC: Value and limitations of segmental analysis of stress thallium myocardial imaging for localization of coronary artery disease. *Circulation* 1980; **61**: 973 - 981
- 3) Rehn T, Griffith LS, Achuff SC, Bailey IK, Bulkley BH, Burow R, Pitt B, Becker LC: Exercise thallium-201 myocardial imaging in left main coronary artery disease: Sensitive but not specific. *Am J Cardiol* 1981; **48**: 217 - 223
- 4) Dash H, Massie BM, Botvinick EH, Brundage BH: The noninvasive identification of left main and three-vessel coronary artery disease by myocardial stress perfusion scintigraphy and treadmill exercise electrocardiography. *Circulation* 1979; **60**: 276 - 284
- 5) Weiss AT, Berman DS, Lew AS, Nielsen J, Potkin B, Swan HJC, Waxman A, Maddahi J: Transient ischemic dilation of the left ventricle on stress thallium-201 scintigraphy: A marker of severe and extensive coronary artery disease. *J Am Coll Cardiol* 1987; **9**: 752 - 759
- 6) Mazzanti M, Germano G, Kait H, Kavanagh PB, Alexanderson E, Friedman JD, Hachamovitch R, Van Train KF, Berman DS: Identification of severe and extensive coronary artery disease by automatic measurement of transient ischemic dilation of the left ventricle in dual-isotope myocardial perfusion SPECT. *J Am Coll Cardiol* 1996; **27**: 1612 - 1620
- 7) Nishimura S, Mahmarian JJ, Verani MS: Significance of increased lung thallium uptake during adenosine thallium-201 scintigraphy. *J Nucl Med* 1992; **33**: 1600 - 1607
- 8) Boucher CA, Zir LM, Beller GA, Okada RD, McKusick KA, Strauss HW, Pohost GM: Increased lung uptake of thallium-201 during exercise myocardial imaging: Clinical, hemodynamic and angiographic implications in patients with coronary artery disease. *Am J Cardiol* 1980; **46**: 189 - 196
- 9) Levy R, Rozanski A, Berman DS, Garcia E, Van Train K, Maddahi J, Swan HJC: Analysis of the degree of pulmonary thallium washout after exercise in patients with coronary artery disease. *J Am Coll Cardiol* 1983; **2**: 719 - 728
- 10) Bateman TM, Maddahi J, Gray RJ, Murphy FL, Garcia EV, Conklin CM, Raymond MJ, Stewart ME, Swan HJC, Berman DS: Diffuse slow washout of myocardial thallium-201: A new scintigraphic indicator of extensive coronary artery disease. *J Am Coll Cardiol* 1984; **4**: 55 - 64
- 11) Maddahi J, Abdulla AA, Garcia EV, Swan HJC, Berman DS: Noninvasive identification of left main and triple vessel coronary artery disease: Improved accuracy using quantitative analysis of regional myocardial stress distribution and washout of thallium-201. *J Am Coll Cardiol* 1986; **7**: 53 - 60
- 12) Williams KA, Schneider CM: Increased stress right ventricular activity on dual isotope perfusion SPECT: A sign of multivessel and/or left main coronary artery disease. *J Am Coll Cardiol* 1999; **34**: 420 - 427
- 13) Johnson LL, Verdesca SA, Aude WY, Xavier RC, Nott LT, Campanella MW, Germano G: Postischemic stunning can affect left ventricular ejection fraction and regional wall motion post-stress gated sestamibi tomograms. *J Am Coll Cardiol* 1997; **30**: 1641 - 1648
- 14) Imai K, Nakajima T, Gotou S, Konaka R, Nogimura K, Gotou Y, Iwano K, Mutoh M, Ogawa H, Horie T: Transient left ventricular dysfunction is still present one hour after exercise stress test: Evaluation by gated SPECT with ^{99m}Tc -labeled perfusion agent. *Kaku Igaku* 2000; **37**: 199 - 207 (in Jpn with Eng abstr)
- 15) Garcia EV, Van Train K, Maddahi J, Prigent F, Friedman J, Areeda J, Waxman A, Berman DS: Quantification of rotational thallium-201 myocardial tomography. *J Nucl Med* 1985; **26**: 17 - 26
- 16) Imai K, Asakawa K, Hoshino H, Shibata T, Ogawa H, Horie T: Efficacy of simultaneous function and perfusion imaging on ^{99m}Tc -tetrofosmin myocardial scintigraphy. *Kaku Igaku* 1995; **32**: 997 - 1005 (in Jpn with Eng abstr)
- 17) Germano G, Kait H, Kavanagh PB, Moriel M, Mazzanti M, Su HT, Van Train KF, Berman DS: Automatic quantification of ejection fraction from gated myocardial perfusion SPECT. *J Nucl Med* 1995; **36**: 2138 - 2147
- 18) Lee DS, Yeo JS, Chung LK, Lee MM, Lee MC: Transient prolonged stunning induced by dipyridamole and shown on 1- and 24-hour poststress ^{99m}Tc -MIBI gated SPECT. *J Nucl Med* 2000; **41**: 27 - 35
- 19) Wilson RF, Wyche K, Christensen BV, Zimmer S, Laxson DD: Effects of adenosine on human coronary arterial cir-

- ulation. *Circulation* 1990; **82**: 1595 - 1606
- 20) Verani MS: Pharmacological stress with adenosine for myocardial perfusion imaging. *Semin Nucl Med* 1991; **21**: 266 - 272
- 21) Kinoshita S, Suzuki S, Shindou A, Watanabe K, Muramatsu T, Ide M, Dohi Y, Yamashita S, Suzuki T, Nishimura K, Miyamae T: The accuracy and side effects of pharmacologic stress thallium myocardial scintigraphy with adenosine triphosphate disodium(ATP) infusion in the diagnosis of coronary artery disease. *Kaku Igaku* 1994; **31**: 935 - 941(in Jpn with Eng abstr)
- 22) Miyagawa M, Kumano S, Sekiya M, Watanabe K, Akutzu H, Imachi T, Tanada S, Hamamoto K: Thallium-201 myocardial tomography with intravenous infusion of adenosine triphosphate in diagnosis of coronary artery disease. *J Am Coll Cardiol* 1995; **26**: 1196 - 1201
- 23) Chambers CE, Brown KA: Dipyridamole-induced ST segment depression during thallium-201 imaging in patients with coronary artery disease: Angiographic and hemodynamic determinants. *J Am Coll Cardiol* 1988; **12**: 37 - 41
- 24) Germano G, Erel J, Kiat H, Kavanagh PB, Berman DS: Quantitative LVEF and qualitative regional function from gated thallium-201 perfusion SPECT. *J Nucl Med* 1997; **38**: 749 - 754
- 25) Manrique A, Faraggi M, Vera P, Vilain D, Lebtahi R, Cribier A, Le Guludec D: ²⁰¹Tl and ^{99m}Tc-MIBI gated SPECT in patients with large perfusion defects and left ventricular dysfunction: Comparison with equilibrium radionuclide angiography. *J Nucl Med* 1999; **40**: 805 - 809
- 26) Cwajg E, Cwajg J, He ZX, Hwang WS, Keng F, Nagueh SF, Verani MS: Gated myocardial perfusion tomography for the assessment of left ventricular function and volumes: Comparison with echocardiography. *J Nucl Med* 1999; **40**: 1857 - 1865
- 27) Paul AK, Hasegawa S, Yoshioka J, Yamaguchi H, Tsujimura E, Nishimura T: Assessment of left ventricular function by gated myocardial perfusion and gated blood-pool SPECT: Can we use the same reference database? *Ann Nucl Med* 2000; **14**: 75 - 80
- 28) Palmas W, Friedman JD, Diamond GA, Silber H, Kiat H, Berman DS: Incremental value of simultaneous assessment of myocardial function and perfusion with technetium-99m sestamibi for prediction of extent of coronary artery disease. *J Am Coll Cardiol* 1995; **25**: 1024 - 1031
- 29) Christian TF, Miller TD, Bailey KR, Gibbons RJ: Noninvasive identification of severe coronary artery disease using exercise tomographic thallium-201 imaging. *Am J Cardiol* 1992; **70**: 14 - 20
- 30) Zaacks SM, Ali A, Parrillo JE, Barron JT: How well does radionuclide dipyridamole stress testing detect three-vessel coronary artery disease and ischemia in the region supplied by the most stenotic vessel? *Clin Nucl Med* 1999; **24**: 35 - 41
- 31) Iskandrian AS, Verani MS: Pharmacologic stress testing and other alternative techniques in diagnosis of coronary artery disease. *in Nuclear Cardiac Imaging*(ed by Iskandrian AS, Verani MS), 2nd Ed. FA Davis, Philadelphia, 1996; pp 219 - 241
- 32) Mendelson MA, Spies SM, Spies WG, Abi-Mansour P, Fintel DJ: Usefulness of single-photon emission computed tomography of thallium-201 uptake after dipyridamole infusion for detection of coronary artery disease. *Am J Cardiol* 1992; **69**: 1150 - 1155
- 33) McLaughlin DP, Beller GA, Linden J, Ayers CR, Ripley ML, Taylor H, Watson DD, Feldman MD: Hemodynamic and metabolic correlates of dipyridamole-induced myocardial thallium-201 perfusion abnormalities in multivessel coronary artery disease. *Am J Cardiol* 1994; **73**: 1159 - 1164
- 34) Maddahi J, Rodrigues E, Kiat H, Van Train KF, Berman DS: Detection and evaluation of coronary artery disease by thallium-201 myocardial perfusion scintigraphy. *in Cardiac SPECT Imaging*(ed by Depuey EG, Berman DS, Garcia EV) Raven Press, New York, 1995; pp 103 - 120
- 35) Sharir T, Bacher-Stier C, Dhar S, Lewin HC, Miranda R, Friedman JD, Germano G, Berman DS: Identification of severe and extensive coronary artery disease by spandexercise regional wall motion abnormalities in Tc-99m sestamibi gated single-photon emission computed tomography. *Am J Cardiol* 2000; **86**: 1171 - 1175