

冠血流予備量比を用いた冠動脈解離の評価: 3症例の経験から

Coronary Artery Dissection Following Angioplasty Evaluated by Fractional Flow Reserve: Report of Three Cases

天谷 和貴
高沢 謙二
田中 信大
武田 和大
松岡 治
黒須富士夫
奥秋 勝彦
平出 大
山科 章

Kazutaka AMAYA, MD
Kenji TAKAZAWA, MD, FJCC
Nobuhiro TANAKA, MD
Kazuhiro TAKEDA, MD
Osamu MATSUOKA, MD
Fujio KUROSU, MD
Katsuhiko OKUAKI, MD
Dai HIRAIDE, MD
Akira YAMASHINA, MD, FJCC

Abstract

Fractional flow reserve was measured in three patients with coronary artery dissection occurring after percutaneous coronary intervention. In Case 1, fractional flow reserve decreased from 0.88 to 0.73 and angiography showed coronary artery dissection 20 min after balloon angioplasty. In Case 2, angiography showed good results, but the fractional flow reserve decreased to a low value (0.69). Intravascular ultrasonography revealed dissection. In Case 3, angiography clearly showed dissection, but fractional flow reserve remained high (0.91). Stent implantation was performed in all three patients, but might not have been necessary in Case 3.

Dissection with low or diminished fractional flow reserve value may cause a pressure gradient in the true lumen. Stent implantation is necessary in such cases. On the other hand, cases of dissection in which the fractional flow reserve value is maintained may also cause a pressure gradient in true lumen, but stent implantation may not be necessary. Fractional flow reserve measurements may be useful for the assessment of coronary artery dissection and evaluating the indications for stent implantation.

J Cardiol 2001 Dec; 38(6): 337-342

Key Words

■Coronary artery disease (dissection) ■Angioplasty ■Stent
■Coronary circulation (fractional flow reserve)

はじめに

冠動脈インターベンション施行の際に、狭窄病変の的確な重症度評価は重要である。従来、狭窄の評価は、心筋外血管の二次元的な形態を投影する冠動脈造影において行われてきた。冠動脈造影法による定量解析で

ある定量的冠動脈造影(quantitative coronary angiography: QCA)は狭窄の重症度をかなり正確に評価できるが、冠インターベンション後のような複雑な病変状況では評価しきれない場合があることが知られている¹⁾。それに対して冠血流予備量比(fractional flow reserve: FFR)は、抵抗血管を最大に拡張し、狭窄前後

東京医科大学 第二内科: 〒160-0023 東京都新宿区西新宿6-7-1

The Second Department of Internal Medicine, Tokyo Medical University, Tokyo

Address for correspondence: AMAYA K, MD, The Second Department of Internal Medicine, Tokyo Medical University, Nishishinjuku 6-7-1, Shinjuku-ku, Tokyo 160-0023

Manuscript received May 30, 2001; revised July 18, 2001; accepted July 19, 2001

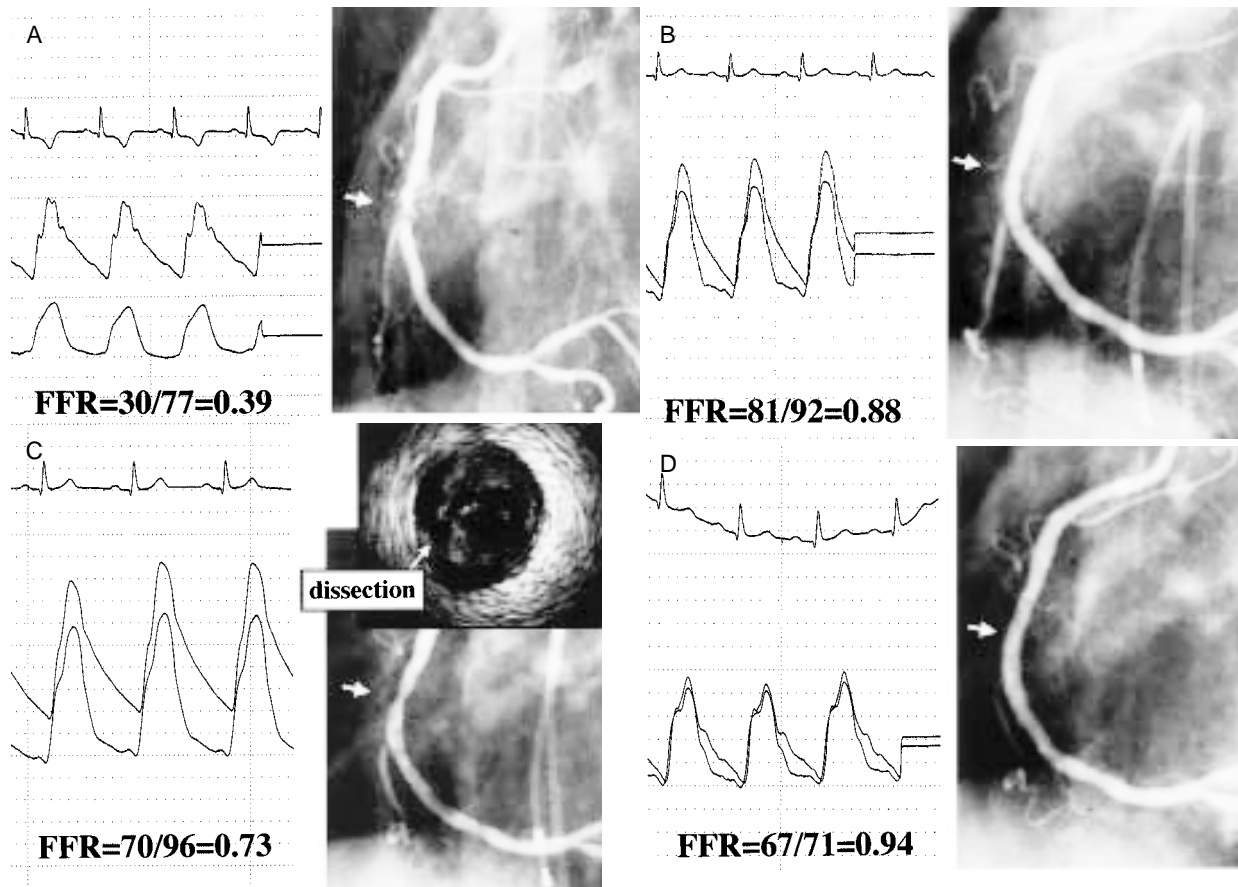


Fig. 1 Coronary angiograms in Case 1(57-year-old male)

A: Coronary angiogram showing 90% stenosis at right coronary artery segment 2. The preangioplasty FFR value was 0.39.

B: Coronary angiogram showing good dilation soon after balloon angioplasty with a 3.5 mm balloon. The FFR value was 0.88.

C: Coronary angiogram and intravascular ultrasonogram showing coronary dissection 20 min after balloon angioplasty. The FFR value decreased from 0.88 to 0.73.

D: Coronary angiogram showing good dilation after stent implantation. The FFR value increased from 0.73 to 0.94.

FFR = fractional flow reserve.

の圧較差を測定することで心筋灌流をも含めた機能的な虚血の評価が可能である^{2,4)}。そのため、FFRは冠動脈疾患において、さまざまな病態の評価に利用されている。しかし、FFRを用いた冠動脈解離の評価についての明確な見解はない。今回、冠動脈解離を生じた症例からFFRの有用性について検討した。

症 例

症例 1 57歳, 男性

現病歴: 1998年2月頃より労作時に胸部不快感を自覚していた。同年9月頃より症状頻回となり当院を受

診した。運動負荷心電図(8-9METs)により、症状を伴うST低下が前胸部誘導₃₋₆に認められ、精査加療目的で入院した。

入院後経過: 冠動脈造影を施行し、FFRを測定した。FFRは塩酸パバペリンによる反応性充血後、圧センサー付きガイドワイヤー(Radi Medical製 Pressure Wire™)を用いて狭窄前後の冠内圧を測定することにより算出した(FFR = 狭窄遠位部平均冠内圧/平均大動脈圧)。右冠動脈分節2に99%狭窄が認められ、FFRは0.39(Fig. 1-A)と低下しており、経皮的冠動脈形成術を施行した。同病変に対してバルーン(Terumo製

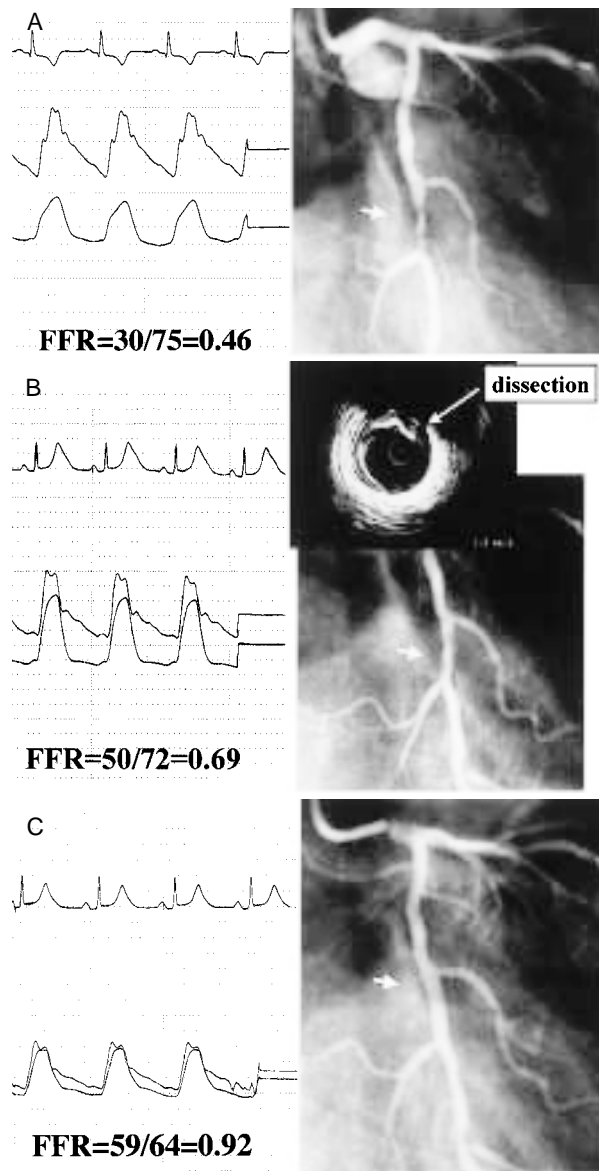


Fig. 2 Coronary angiograms in Case 2 (57-year-old male)

A: Coronary angiogram showing 90% stenosis at left circumflex artery segment 13. The FFR value was 0.46.

B: Coronary angiogram showing good dilation but intravascular ultrasonograph showed dissection soon after balloon angioplasty with a 3.0mm balloon. The FFR value was 0.69.

C: Coronary angiogram showing optimal dilation after stent implantation. The FFR increased from 0.69 to 0.92.

Abbreviation as in Fig. 1.

Tsurugi 3.5 × 20 mm)により拡張したところ、FFRは0.88と改善し、狭窄部は良好に拡張した(Fig. 1-B)。しかし、20分後にFFRが0.73と低下、造影上もやや haziness となり、血管内エコー法により冠動脈解離が確認された(Fig. 1-C)。ステント(ACS製Multi-Link 4.0 × 15 mm)留置によりFFRは0.94と改善し、造影上も良好な拡張であることが確かめられた(Fig. 1-D)。本症例では、単純旧式バルーン血管形成術(plain old balloon angioplasty: POBA)直後の造影では病変部は良好な拡張が得られ、またFFRも良好な値を示していた。しかし、20分後に測定したFFRは低値であり、直後から20分後にかけてFFR値は0.15低下していた。

症例2 57歳、男性

現病歴: 2000年5月頃より通勤歩行時に胸部不快感が認められ、精査加療目的で入院した。

入院後経過: 冠動脈造影により左回旋枝分節13に90%狭窄、FFRの低値(0.46)が認められ、経皮的冠動脈形成術を施行した(Fig. 2-A)。同部位に対してバルーン(Cordis製Omnipass 3.0 × 20 mm)により拡張し、造影上は一見良好な拡張が認められたが、FFRは0.69と依然低値を示した。血管内エコー法により冠動脈解離が確認された(Fig. 2-B)。ステント(ACS製Multi-Link 3.0 × 15 mm)留置によりFFRは0.92と改善し、造影上でも良好な拡張であることが確かめられた(Fig. 2-C)。

症例3 61歳、男性

現病歴: 2000年10月頃より通勤時に胸痛を自覚していた。運動負荷心電図(8-9 METs)により症状を伴うST低下が、Ⅱ、Ⅲ、aF、4-6で認められ、精査加療目的で入院した。

入院後経過: 冠動脈造影により左前下行枝分節7に90%狭窄が認められ、FFRは0.69と低下しており、経皮的冠動脈形成術を施行した(Fig. 3-A)。同部位に対してバルーン(Cordis製Omnipass 3.5 × 20 mm)により拡張するが、拡張不良のためステント(ACS製Multi-Link 3.5 × 15 mm)を留置したところ、ステント近位部の分節6に造影上の冠動脈解離所見が認められた。しかし、FFRは0.91と良好な値であり(Fig. 3-B)、経過観察したところ、15分後には解離、FFR値とも変化なく、20分後にも解離所見は存続し、FFRは0.91と

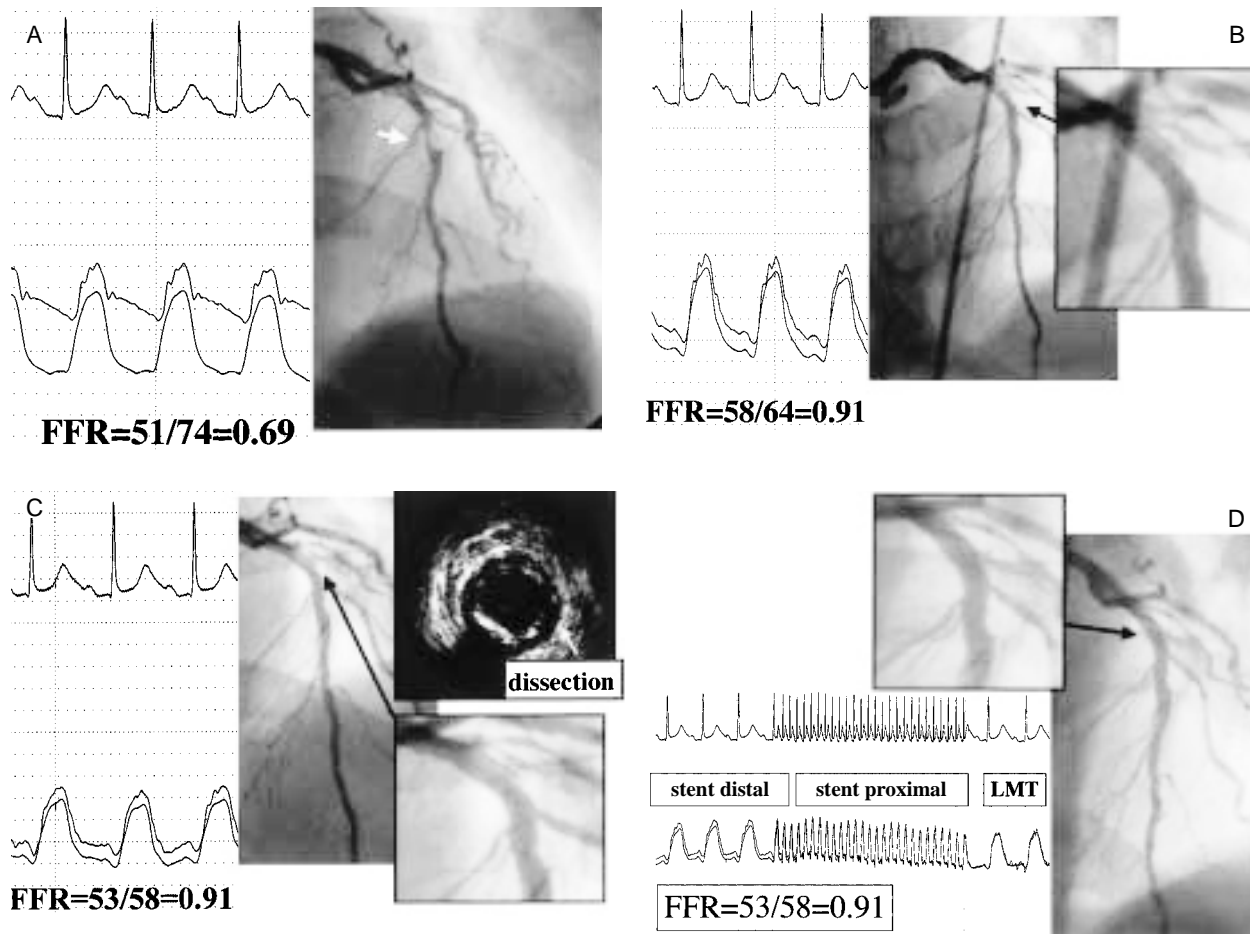


Fig. 3 Coronary angiograms in Case 3 (61-year-old male)

A: Coronary angiogram showing 90% stenosis at left anterior descending artery segment 7. The FFR value was 0.69.

B: Coronary angiogram showing distinct dissection in segment 6 immediately after implantation of a 3.5 mm Multi-Link stent in segment 7. The FFR value remained high (0.91).

C: Coronary angiogram showing no change but intravascular ultrasonogram showed dissection 20 min after stent implantation in segment 7. The FFR showed no change.

D: Coronary angiogram showing the dissection had disappeared after a second stent implantation. The FFR value remained 0.91. During retraction of the pressure wire from the lesion distal to the left main trunk, coronary pressure showed no linear shift.

LMT = left main trunk. Other abbreviation as in Fig. 1.

良好なまま変化は認められなかった。血管内エコー法によっても冠動脈解離が確認され (Fig. 3 - C), 10 mm 以上の長さを持つ造影上 Type-C の解離であると判断し, スtent (ACS 製 Multi-Link 3.5 × 15 mm) を留置した。造影上の冠動脈解離は消失したが, FFR は 0.91 と良好な値のまま変化は認められなかった (Fig. 3 - D)。

考 察

冠動脈造影により良好な拡張が得られていても, FFR の経時的な低下が認められることがある。POBA のみにより冠インターベンションを終了した例では急性リコイル (acute recoil) が再狭窄に影響するため, 最終拡張直後と 15 分後の FFR を計測して 0.05 以上の低下が認められるときには, 慢性期インターベンション再施行が高値であることはすでに報告した⁵⁾。症例 1

においても、直後から20分後にかけてFFR値は0.15低下し、冠動脈解離の存在を検出することが可能であった。

また、冠動脈造影により良好な拡張が得られていても、FFRが低値を示すことがある。症例2では、冠動脈造影上は一見良好な拡張を得られていた。しかし、FFRを測定したところ0.69と低値を示していた。本例では冠インターベンションのエンドポイントの決定を、造影所見だけでなくFFR計測も同時に施行することで、冠動脈解離を診断することが可能であった。FFRの低値を示す冠動脈解離では、病変部に大きなフラップが存在するか、または解離腔にリエントリーが存在しないため、冠動脈の真腔が解離によってできた偽腔により圧排され、圧較差が生じていると考えられ、ステント留置の適応と考えられる。

一方、冠動脈造影により明らかな解離所見が認められるにもかかわらず、FFRは良好な値を示すことがある。症例3では、症例2とは逆に、冠動脈造影で明らかな解離所見が認められ、15、20分後の観察においても存続したが、FFRは0.91と良好な値のまま推移した。ステント留置後には造影上の解離所見は消失したが、FFRは0.91と変化がなかった。本例では1心拍程度で造影剤の洗い出しがみられるType-Cの解離が存在し、解離長が造影上10mm以上であったためステントを留置した。しかし、時間の経過を追ってもFFRの低下はなく、また造影上の解離所見が消失しても

FFRの変化がなく、ステントを留置せずに終了できた可能性もある。FFRが良好であり、時間経過を追ってもFFRが低下しない冠動脈解離では、病変部のフラップが小さいか、あるいは解離腔にリエントリーが存在していることが予測される。つまり冠動脈の真腔が解離による偽腔に圧排されず、圧較差が生じないと考えられ、POBAのみで終了しても良い結果の得られる可能性がある。ステント留置の適応は、血管内エコー法や冠動脈造影が用いられることが多い。しかし、造影所見による冠動脈解離の分類⁶⁾でのType-BやType-Cの解離は多く存在する。また、それらはステント留置の判断に難渋することがある。FFRを評価することにより定量的にステント留置の適応を判断できる可能性があると考えられた。

結 論

冠動脈解離を生じた症例におけるFFRの有用性について検討した。POBA直後に造影上は良好な拡張が得られたにもかかわらず、FFRの低値が持続している場合や、経時的な観察においてFFRが低下してくる場合に、冠動脈解離が関与している症例が存在することが示唆された。

冠動脈インターベンションによって生じた冠動脈解離において、ステント留置の必要性を決定する際には血管内エコー法、冠動脈造影所見に加え、FFRの評価が有用であると考えられた。

要 約

冠動脈解離と冠血流予備量比(FFR)の関係について報告する。今回、冠動脈解離を生じた症例からFFRの有用性について検討した。症例1は拡張直後は良好な造影所見、FFR値を示したが、拡張20分後にFFR値が0.88から0.73に低下し、造影上も解離所見が認められた。症例2は造影上は一見良好な拡張を得ていたが、FFRが低値(0.69)であるため血管内エコー法を施行したところ解離が検出された。症例3は造影上は解離が認められたが、FFRは良好であり、20分間経過観察したところFFRは低下せずに0.91に保たれていた。本例ではステントを留置したが、留置せずに経過観察することも可能ではなかったかと考えられた。

FFRの低下する解離は、冠動脈の真腔が偽腔により圧排され圧較差が生じていると考えられ、ステント留置の適応と考えられる。一方、FFRの低下しない解離は、冠動脈の真腔が偽腔に圧排されず圧較差が生じないと考えられ、ステント留置の必要性は少ないと考えられる。FFRは冠動脈解離の検出に有用であり、解離におけるステント留置の判断に有用であると考えられた。

J Cardiol 2001 Dec; 38(6): 337 - 342

文 献

- 1) Takazawa K, Fujita M, Tanaka N, Ishimaru M, Kowaguchi H, Matsuoka O, Kurosu F, Tamura S, Ibukiyama C: Comparison of lumen area after PTCA by IVUS and QCA. *Heart Vessels* 1997; **12**: 217 - 220
- 2) Pijls NH, van Son JA, Kirkeeide RL, De Bruyne B, Gould KL: Experimental basis of determining maximum coronary, myocardial, and collateral blood flow by pressure measurement for assessing functional stenosis severity before and after coronary angioplasty. *Circulation* 1993; **87**: 1354 - 1367
- 3) De Bruyne B, Pijls NH, Paulus WJ, Vantrimpont PJ, Sys SU, Hendrickx GR: Transstenotic coronary pressure gradient measurement in humans: In vitro and in vivo evaluation of a new pressure monitoring angioplasty guide wire. *J Am Coll Cardiol* 1993; **22**: 119 - 126
- 4) Pijls NH, De Bruyne B, Peels K, Van Der Voort PH, Bonnier HJ, Bartunek J, Koolen JJ: Measurement of fractional flow reserve to assess the functional severity of coronary-artery stenoses. *N Engl J Med* 1996; **334**: 1703 - 1708
- 5) Tanaka N, Takazawa K, Fujita M, Takeda K, Matsuoka M, Kurosu F, Okuaki K, Hiraide D: Evaluation of acute recoil after percutaneous coronary intervention using coronary pressure measurement. *Jpn Circ J* 2000; **64**(Suppl): 165
- 6) Dorros G, Cowley MJ, Simpson J, Bentivoglio LG, Block PC, Bourassa M, Detre K, Gosselin AJ, Grüntzig AR, Kelsey SF, Kent KM, Mock MB, Mullin SM, Myler RK, Passamani ER, Stertz SH, Williams DO: Percutaneous transluminal coronary angioplasty: Report of complications from the National Heart, Lung, and Blood Institute PTCA Registry. *Circulation* 1983; **67**: 723 - 730