

Cardiovascular Imaging In-a-Month

口唇の腫脹を認めた49歳男性

A 49-Year-Old Man With Lip Swelling

伊藤 英樹

Hideki ITOH, MD

水野 清雄

Sumio MIZUNO, MD

清水 賢巳^{*1}

Masami SHIMIZU, MD^{*1}

大中 正光^{*2}

Masateru OHNAKA, MD^{*2}

症 例 49歳, 男性

主 訴: 口唇の腫脹

現病歴: 生来健康. 身長165cm, 体重76kg. アレルギー歴なし. 夜間, 胸痛を自覚し, 当院へ救急車で搬送された. 急性心筋梗塞と診断し, 経皮的冠動脈形成術を施行した. 内服治療を開始してから4日後に掻痒感を伴う顔面と, 口唇の腫脹が認められた(Fig. 1).

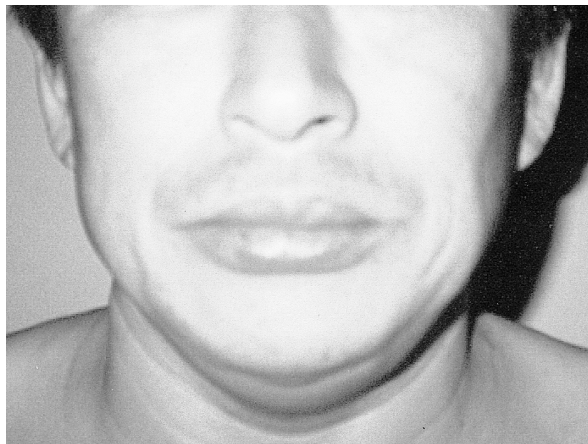


Fig. 1

福井循環器病院 循環器科, ^{*2}心臓血管外科: 〒910-0833 福井県福井市新保町2-228; ^{*1}金沢大学医学部 第二内科, 石川
Departments of Cardiology and ^{*2}Cardiovascular Surgery, Fukui Cardiovascular Center, Fukui; ^{*1}The Second Department of Internal
Medicine, School of Medicine, Kanazawa University, Ishikawa

Address for correspondence: ITOH H, MD, Department of Cardiology, Fukui Cardiovascular Center, Shinbo-cho 2-228, Fukui, Fukui
910-0833

Manuscript received July 2, 2001; accepted July 9, 2001

診断のポイント

本症例における特徴は、顔面と口唇の腫脹であった。経皮的冠動脈形成術施行後の急性心筋梗塞症例に対して、腎機能に異常が認められなかったため、抗血小板薬、亜硝酸薬に加え、アンジオテンシン受容体拮抗薬であるカンデサルタン8mgを投与していた。アンジオテンシン受容体拮抗薬による血管浮腫が考えられたため、投薬を中止するとともに、抗ヒスタミン薬の投与とステロイドの点滴を3日間継続後に皮疹、口唇の腫脹は消失した(Fig. 2)。

アンジオテンシン変換酵素阻害薬による血管浮腫は、舌、喉頭声門部などに発現することが多く¹⁾、他の薬剤による血管浮腫に比べて皮疹の合併症は有意に少ないとされている²⁾。浮腫の進行は急激であり、数時間単位で致死的な気道閉塞に陥る例もある。アンジオテンシン変換酵素阻害薬により、局所組織でのブラジキニンの分解が低下し、ブラジキニン活性が増加することによって、炎症、血管拡張、血管透過性の変化などが起こり、血管浮腫になると考えられている。

アンジオテンシン受容体拮抗薬はキナーゼを阻害しないので、血管浮腫はみられないはずであるが、アンジオテンシン変換酵素阻害薬と同様に顔面の発疹と腫脹が出現し、血管浮腫と診断された症例が報告されている³⁾。今回我々が経験した症例は入院中の症例であり、薬剤の中断が早期になされたため重篤には至らなかったが、早期の診断が重要と考えられる。

謝辞

本患者の診断と治療に関して、貴重なご意見、ご指導をいただいた福井循環器病院循環器科 高橋美文、大里和雄、村上達明、守内郁夫、新井芳行、小門宏全、藤田伸一郎、白崎温久、荒川健一郎の各先生方に感謝する。

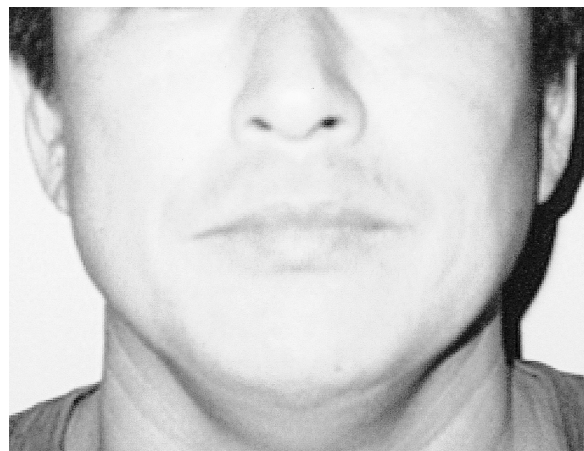


Fig. 2

Diagnosis: Angioedema associated with angiotensin receptor blockade

文献

- 1) Gunkel AR, Thurner KH, Kanonier G, Sprinzl GM, Thumfart WF: Angioneurotic edema as a reaction to angiotensin-converting enzyme inhibitors. *Am J Otolaryngol* 1996; **17**: 87 - 91
- 2) Agah R, Bandi V, Guntupalli KK: Angioedema: The role of ACE inhibitors and factors associated with poor clinical outcome. *Intensive Care Med* 1997; **23**: 793 - 796
- 3) Goa KL, Wagstaff AJ: Losartan potassium: A review of its pharmacology, clinical efficacy and tolerability in the management of hypertension. *Drugs* 1996; **51**: 820 - 845

Fig. 1 Photograph showing lip swelling during angiotensin receptor blockade medication

Fig. 2 Photograph showing disappearance of lip swelling after discontinuing angiotensin receptor blockade medication