

心臓移植術を施行しえた劇症型急性心筋炎後拡張型心筋症の1例

Heart Transplantation for Dilated Cardiomyopathy Possibly Caused by Fulminant Acute Myocarditis: A Case Report

大草 知子
原田 雅彦
廣 高史
村田 高茂
美甘 章仁^{*1}
濱野 公一^{*1}
江里 健輔^{*1}
山田 倫生^{*2}
小川 宏^{*2}
中谷 武嗣^{*3, *4}
笹子 佳門^{*4}
由谷 親夫^{*5}
北村惣一郎^{*4}
松崎 益徳

Tomoko OHKUSA, MD
Masahiko HARADA, MD
Takafumi HIRO, MD
Takashige MURATA, MD
Akihito MIKAMO, MD^{*1}
Kimikazu HAMANO, MD^{*1}
Kensuke ESATO, MD^{*1}
Michio YAMADA, MD^{*2}
Hiroshi OGAWA, MD^{*2}
Takeshi NAKATANI, MD^{*3, *4}
Yoshikado SASAKO, MD^{*4}
Chikao YUTANI, MD, FJCC^{*5}
Soichiro KITAMURA, MD, FJCC^{*4}
Masunori MATSUZAKI, MD, FJCC

Abstract

A 13-year-old boy underwent heart transplantation for severe congestive heart failure due to dilated cardiomyopathy possibly caused by fulminant acute myocarditis. He suddenly suffered chest discomfort and loss of consciousness during running, and was referred to a hospital with cardiogenic shock. Electrocardiography showed ventricular tachycardia and echocardiography revealed severe hypokinesis in an extensive area of the left ventricular wall with markedly decreased left ventricular ejection fraction. Percutaneous cardiopulmonary support, intraaortic balloon pumping and artificial respiration were performed. He suffered from severe heart failure with septic shock and bleeding tendency. A left ventricular assist system was fitted at 73 days after onset, and he was transferred to the National Cardiovascular Center on the 119th hospital day. At 319 days after the left ventricular assist system operation, heart transplantation was performed. The etiology and treatment for severe heart failure, and several social problems which occurred during care for heart transplantation are discussed.

J Cardiol 2002 Jan; 39(1): 39-46

Key Words

■Cardiomyopathies, dilated ■Heart failure, treatment ■Assisted circulation
■Transplantation

山口大学医学部器官制御医科学講座 循環病態内科学, ^{*1}循環病態外科学: 〒755-8505 山口県宇部市南小串1-1-1; ^{*2}徳山中央病院 内科, 山口; 国立循環器病センター^{*3}臓器移植部, ^{*4}心臓血管外科, ^{*5}病理部, 大阪

Divisions of Cardiovascular Medicine, and ^{*1} Cardiovascular Surgery, Department of Medical Bioregulation, Yamaguchi University School of Medicine; ^{*2} Division of Internal Medicine, Tokuyama Central Hospital, Yamaguchi; Departments of ^{*3} Organ Transplantation, ^{*4} Cardiovascular Surgery, and ^{*5} Pathology, National Cardiovascular Center, Osaka

Address for correspondence: MATSUZAKI M, MD, FJCC, Division of Cardiovascular Medicine, Department of Medical Bioregulation, Yamaguchi University School of Medicine, Minami-kogushi 1-1-1, Ube, Yamaguchi 755-8505

Manuscript received July 16, 2001; revised August 27, 2001; accepted September 19, 2001

はじめに

劇症型心筋炎後に拡張型心筋症が疑われ、難治性重症心不全を呈した症例に左心補助人工心臓(left ventricular assist system: LVAS)を装着し、心臓移植術を施行した症例を経験したので、末期的重症心不全に対する治療とその問題点につき考察を加えて報告する。

症 例

症 例 13歳, 男性

主 訴: 胸部不快感と意識消失

現病歴: 生来健康であったが、1999年12月10日頃より全身倦怠感を自覚するようになり、12月14日、学校でのクラブ時間のランニング中、突然、胸部不快感を訴え意識消失をきたして、近医に緊急搬送された。心原性ショックの状態を呈しており、心室頻拍と心エコー図法による広範囲にわたる左室壁の著明な運動低下を認めた。経皮の心肺補助装置(percutaneous cardiopulmonary support: PCPS), 大動脈内バルーンポンピング(intraaortic balloon pumping: IABP)および人工呼吸器装着下で心不全の治療が開始され、2000年1月12日(第30病日)に当院に転院した。川崎病や心疾患の既往はない。

入院時現症: 身長165cm, 体重55kg。PCPS, IABP, 人工呼吸装置併用下に、脈拍125/min, 血圧74/50 mmHg, 体温37℃, 眼瞼結膜は蒼白, 胃管からの出血を認めた。

Table 1 Serum viral antibody titers

	Day 2	Day 17	Day 45
Influenza virus A(H1N1)	× 32	× 64	× 128
Influenza virus A(H3N2)	× 128	× 128	× 512
Influenza virus B(B1)	× 32	× 64	× 512
Echovirus 3	× 4	× 6	× 16
Echovirus 6	< × 4	< × 4	× 16
Echovirus 12	< × 4	< × 4	× 16
Coxsackievirus A7	< × 4	< × 4	× 16
Coxsackievirus A9	< × 4	< × 4	× 32
Coxsackievirus A16	× 8	× 8	× 64
Coxsackievirus B1	× 16	× 32	× 64
Coxsackievirus B4	× 4	× 16	× 32
Cytomegalovirus	< × 4	< × 4	× 32

入院時検査所見: 血液生化学検査所見では貧血所見を呈しており(赤血球数 $293 \times 10^4/\mu l$, Hb 9.2g/dl, Ht 27.2%), 白血球数 $11,300/\mu l$, C反応性蛋白 8.1mg/dl と高値を示し, GOT 39IU/l, GPT 55IU/l, LDH 385IU/l, ALP 401IU/l, と肝胆道系酵素が上昇していた。なお、発症直後はCK 9,678IU/l, CK-MB 728IU/l と著明な上昇がみられたが、第30病日にはCK 185IU/l, CK-MB 7IU/l と正常であった。Table 1に血清ウイルス抗体価の経過を示す。第17病日にはコクサッキーB4ウイルス抗体価が4倍上昇し、第45病日には複数のウイルス抗体価が急性期と比較して4倍以上の上昇を呈していた。発症時のDCカウンターショック施行後、洞調律に回復したときの心電図をFig. 1に示す。心拍数104/minの洞性頻脈で、完全右脚ブロック、I, aL, 1, 2, 3にST上昇と異常Q波を認め、3-6にR波増高不良がみられた。経過中の心電図で

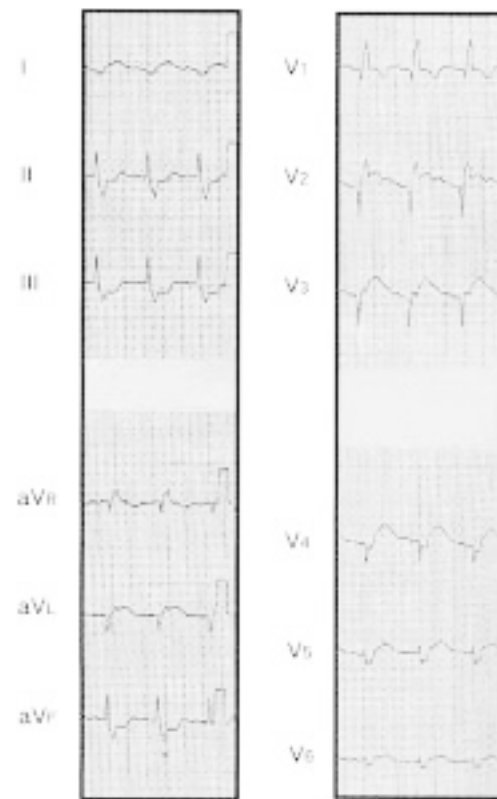

Fig. 1 Electrocardiogram after cardioversion on day 1
Heart rate was 104beats/min with sinus tachycardia. Complete right bundle branch block was revealed. There were ST segment elevations and abnormal Q waves in leads I, aL, 1, 2 and 3. R waves in leads 3-6 were poorly proliferated.

は、心拍数の変化以外に著変はみられなかった。胸部X線は、発症時(Fig. 2-上)、心胸郭比は60%で、著明な肺うっ血を呈していた。当院転院時(Fig. 2-下)には、IABPおよびPCPSにより肺うっ血は改善し、心胸郭比も53%と縮小していた。発症時の心エコー図検査(Fig. 3)では、広範囲にわたる著明な左室壁運動低下および左室駆出率の低下(17%)を認めた。一方、左室内腔径の拡大はなく、壁厚は9mmと正常であった。当院転院時には、左室壁運動に変化はなかったが、さらなる左室駆出率の低下(13%)および左室内腔径の拡大(左室拡張末期径52mm, 左室収縮末期径49mm)がみられた。発症時より経過を通して、頭部コンピューター断層撮影検査など、中枢神経系に異常はみられなかった。

入院後経過: 転院後は重症心不全, 重症感染症, 急性胃粘膜出血性病変に対する治療を中心に行った。冠

動脈造影および心筋生検は全身状態が極めて悪く、施行できなかった。

Fig. 4およびTable 2に、心不全治療の経過(Fig. 4)および血行動態と心エコー図検査所見の経過(Table 2)を示す。強心薬, 血管拡張薬および少量の遮断薬を併用し、第49病日にPCPS, IABPから離脱した。水分バランスのコントロールにはcontinuous hemodiafiltrationまたはcontinuous ambulatory peritoneal dialysisを併用した。

その後約1ヵ月間、薬物療法により心不全のコントロールを行ったが、次第に血行動態が悪化し、第73

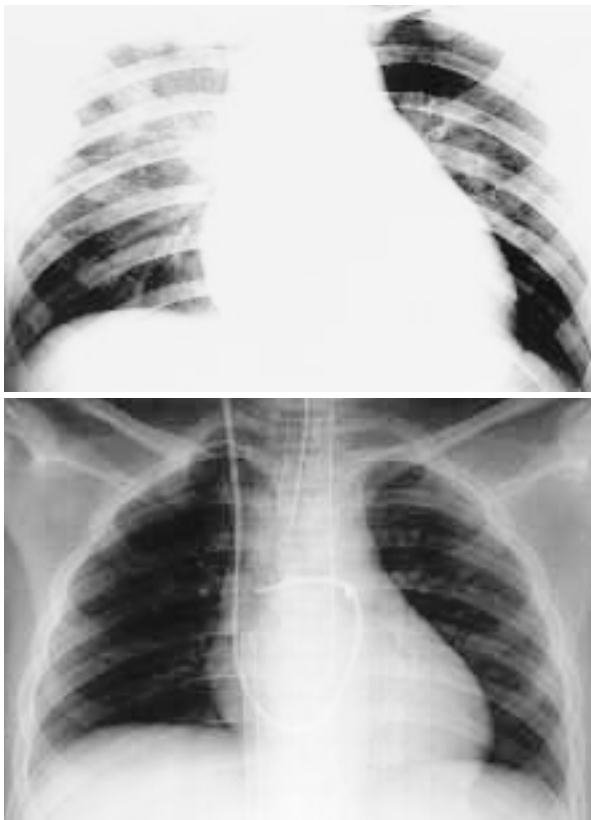


Fig. 2 Chest roentgenograms

Upper: On day 1 the cardiothoracic ratio was 60% and severe pulmonary congestion was observed.

Lower: On day 30 at admission to our hospital. The cardiothoracic ratio was 53% with no pulmonary congestion.

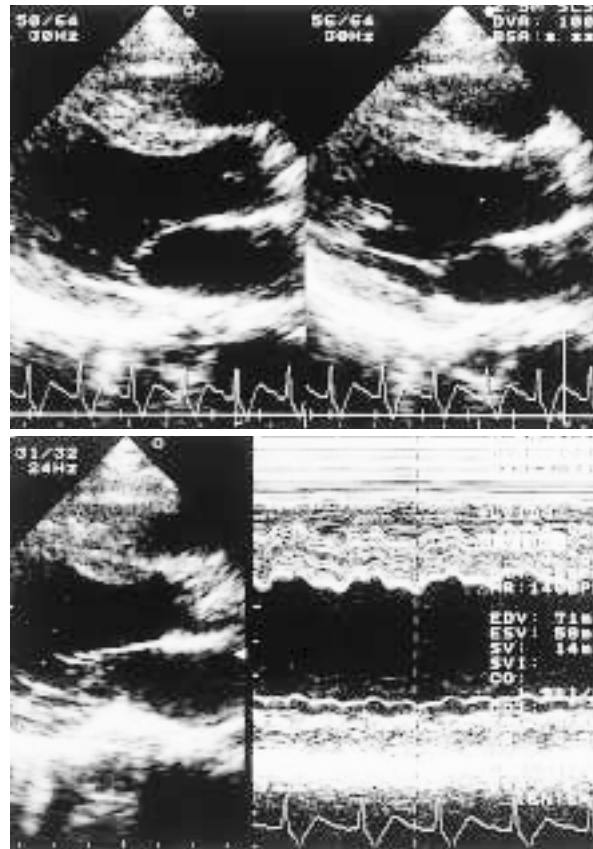


Fig. 3 Echocardiograms

Parasternal long-axis view on day 1 showing diffuse severe hypokinesis of left ventricular wall. Left ventricular end-diastolic dimension was 40mm (*upper left*), left ventricular end-systolic dimension was 37mm (*upper right*) and left ventricular ejection fraction was 17%. The wall thickness of the intra-ventricular septum was 9mm and that of the left ventricular posterior wall was 9mm.

Upper left: Enddiastole. *Upper right:* Endsystole. *Lower left:* B-mode. *Lower right:* M-mode.

Table 2 Hemodynamic and echocardiographical data

	Day 1	Day 30	Day 43	Day 49	Day 73	Day 79	Day 186
Assist system	PCPS, IABP	PCPS, IABP	IABP			LVAS	LVAS
HR(beats/min)	158	125	119	122	134	138 [95]	115 [75]
AoP(mmHg)	105/80	74/50(58)	99/63(77)	109/49(68)	84/47(59)	96/54(71)	99/44
CI			2.2	2.6	1.9	4.6	
PAP(mmHg)	28/11(19)	20/12(15)	28/17(18)	37/19(24)	50/33(39)	27/10(17)	
PCWP(mmHg)		10	13	20	30	12	
RAP(mmHg)	1	6	7	8	12	12	
LVEDd(mm)	40	52	53	52	55	45	55
LVEDs(mm)	37	49	46	46	50	39	48
LVEF(%)	17	13	28	25	21	28	27

() Mean value. [] LVAS rate.

HR = heart rate; AoP = aortic pressure; CI = cardiac index; PAP = pulmonary artery pressure; PCWP = pulmonary capillary wedge pressure; RAP = right atrial pressure; LVEDd = left ventricular end-diastolic dimension; LVEDs = left ventricular end-systolic dimension; LVEF = left ventricular ejection fraction; IABP = intraaortic balloon pumping; PCPS = percutaneous cardiopulmonary support; LVAS = left ventricular assist system.

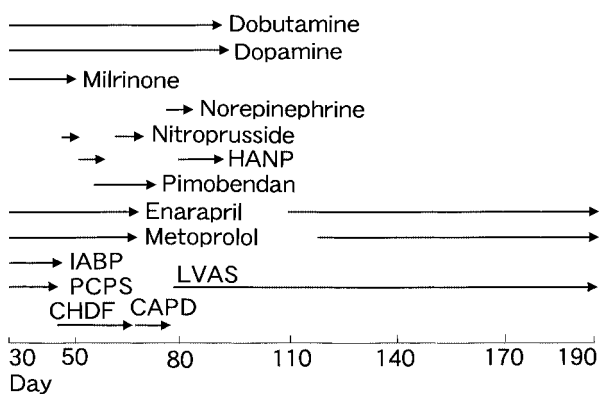


Fig. 4 Summary of the treatment for heart failure

HANP = human atrial natriuretic peptide; CHDF = continuous hemodiafiltration; CAPD = continuous ambulatory peritoneal dialysis. Other abbreviations as in Table 2.

病日には血圧、心拍出量の低下および心拍数、肺動脈圧、肺動脈楔入圧の上昇をきたし(Table 2), 同時に腎障害が急速に進行し(尿素窒素 67 mg/dl , クレアチニン 1.45 mg/dl), 内科的治療の限界となった。

Fig. 5にPCPS 抜去直後(Fig. 5 - A)およびLVAS 装着術直前(Fig. 5 - B)の心エコー図検査所見を示す。経過とともに左室腔内径の拡大, 左室壁運動の低下, またエコー輝度の上昇を伴う著明な左室壁の菲薄化が進行した。同日, 血行動態および腎機能の急激な悪化を認めしたが, 感染徴候は一時的に改善しており, LVAS 装着術の適応と判断し, ただちにLVAS 装着術を施行し

た。LVAS 装着術中に採取した左室心尖部の組織所見(Fig. 6)では, 心内膜側優位の著明な置換性線維化, 残存心筋の中等度から高度の代償性肥大, 高度の間質性線維化, 軽度の線維性心外膜炎を認めたが, 明らかな炎症性細胞浸潤はみられなかった。また, 左室心尖部心筋のウイルスゲノムを検索するため, エンテロウイルスおよびコクサッキーウイルスに特異的なプライマー¹⁾を用いて, 逆転写ポリメラーゼ連鎖反応法により解析したが, いずれのウイルスゲノムも検出されなかった。

感染症の経過を Fig. 7 に示す。Fig. 7 - A は白血球数, C 反応性蛋白値, Fig. 7 - B はエンドトキシン値, $-D$ グルカン値の経過を示す。血液培養より *Enterobacter aerogenes* が検出され, 合併した敗血症性ショックに対してエンドトキシン吸着療法を併用した。胃十二指腸管を挿入して腸管蠕動運動を促し, 感染源となりうるPCPS やIABP 抜去後も, 炎症は一進一退を繰り返した。抗生物質を多剤併用することにより血液培養が陰性化した後は, 炎症所見は徐々に改善した。LVAS 装着術後, 一過性に炎症所見が悪化した, 気管内挿管や動脈ラインの抜去に伴い改善した。

LVAS 装着後は離脱の可能性も考慮してアンジオテンシン変換酵素阻害薬と遮断薬の経口投与を併用して, 血行動態は安定し, 感染症もよくコントロールされた。心機能の改善はなく, LVAS からの離脱は困難であった。そこで心臓移植術の適応と判断し, 心臓移

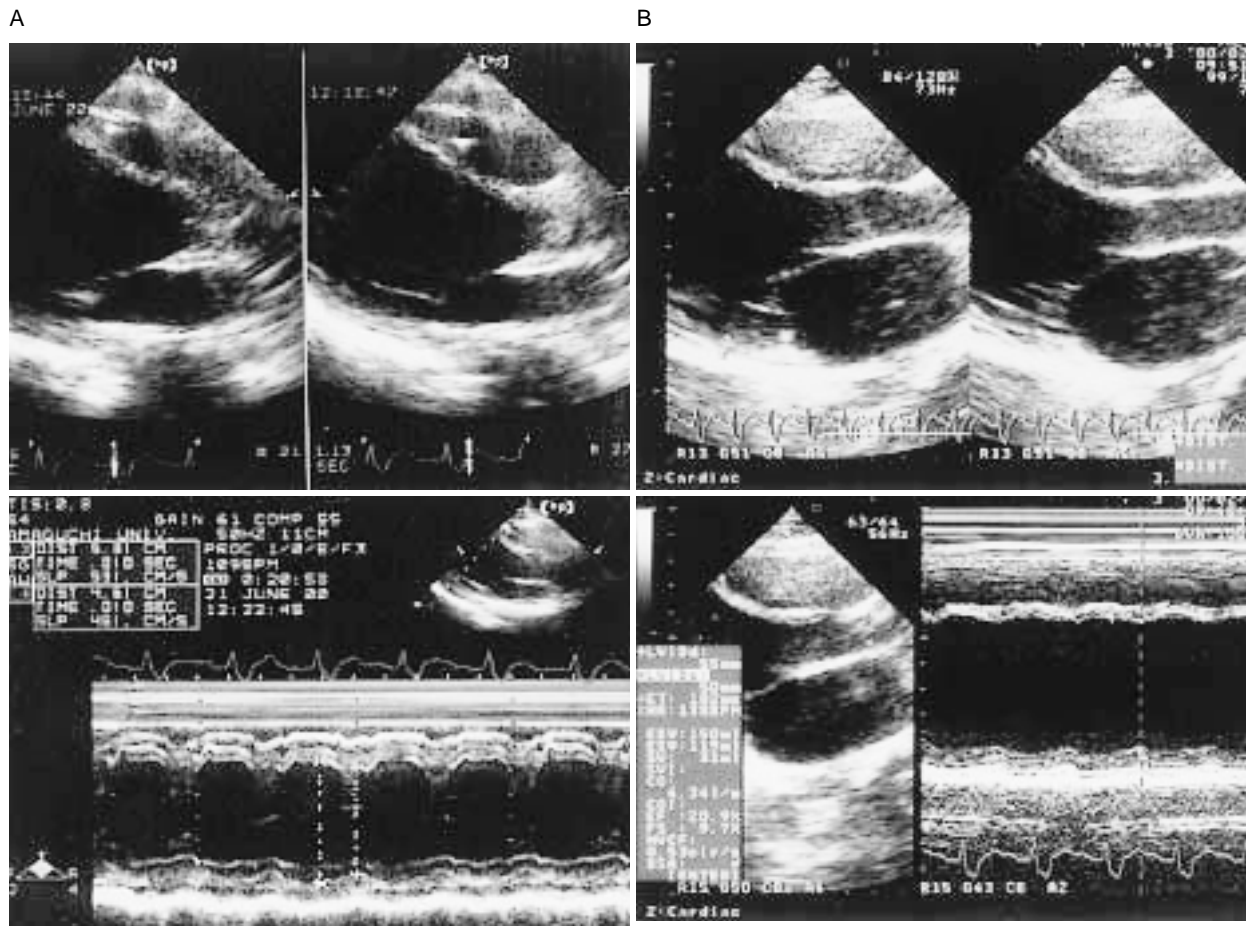


Fig. 5 Echocardiograms on day 39 (A) and day 71 (B)

Parasternal long-axis view showing diffuse severe hypokinesia of left ventricular wall. Compared with the echocardiogram on day 1 (Fig. 3) the wall thinning of the intra-ventricular septum and dilation of the left ventricular cavity have gradually progressed.

A: Day 39, LVEDd 53 mm, LVESd 46 mm, LVEF 28%, IVS 9 mm, LVPW 9 mm.

Upper left: Enddiastole. Upper right: Endsystole.

B: Day 71, LVEDd 55 mm, LVESd 50 mm, LVEF 21%, IVS 5 mm, LVPW 7 mm.

Upper left: Enddiastole. Upper right: Endsystole.

IVS = intra-ventricular septum; LVPW = left ventricular posterior wall. Other abbreviations as in Table 2.

植登録の手続きを行い、臓器移植ネットワークへ登録した。発症後第192病日、LVAS装着後119病日に、国立循環器病センターにLVASを装着した状態で民間救急車を用いて搬送し、同施設において、発症後第394病日、LVAS装着後319日目に心臓移植術が施行された。

考 察

臨床経過より劇症型心筋炎後拡張型心筋症が疑われ、LVAS装着術を必要とした難治性重症心不全例を経験した。LVAS装着後も心機能は改善せず、心臓移

植の適応とされ、移植登録手続きを行った後、国立循環器病センターへ搬送し、心臓移植術が施行された症例である。以下に本症例の病因、治療に関する考察に加え、心臓移植術施行施設への患者搬送における問題点について述べる。

本症例は、ランニング中に突然ショック状態となり、心室頻拍および広範囲な左室壁運動低下を呈した難治性重症心不全の症例である。心原性ショックの原因として考えられるものに、急性虚血性心疾患、急性心筋炎、心筋症などが挙げられる²⁾。第73病日に行われたLVAS装着術中の心筋生検では、明らかな炎症細胞浸

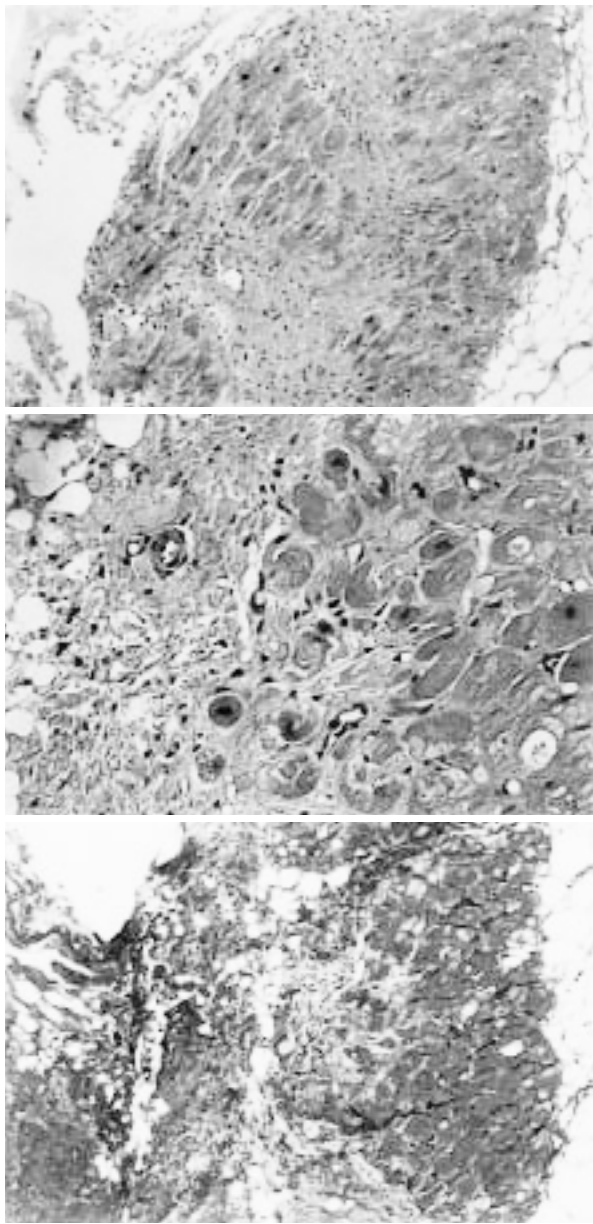


Fig. 6 Histological findings of the left ventricular apical tissues obtained during surgery for the left ventricular assist system

Substantial scarring throughout the wall, especially at the endocardium was shown. There was massive interstitial fibrosis. Residual cardiomyocytes indicate moderate to severe hypertrophy. There was no significant inflammatory infiltration. Fibrous pericarditis is slightly observed.

Upper: Hematoxylin-eosin staining $\times 40$.

Middle: Hematoxylin-eosin staining $\times 100$.

Lower: Azan staining $\times 40$.

潤はなく、心内膜優位の著明な置換性線維化、高度の間質性線維化、残存心筋細胞の中等度から高度の代償性肥大を認めた。これらの所見は広範囲に障害を受けた心筋組織の終末像であり、これより病因を特定することは不可能であった。本例では、これまで川崎病の既往や、学校検診での心電図異常は指摘されておらず、器質的病変による虚血性心疾患や心筋症の可能性は低いと推測された。事実、心臓移植時の病理学的検査においても、器質的冠動脈病変を示唆する所見は得られなかった。しかし、左冠動脈主幹部、または多枝の冠動脈攣縮による広範囲心筋虚血の可能性も完全に否定することはできない。経過中に多数のウイルス抗体価が有意に上昇したが (Table 1)、頻回にわたる免疫グロブリン製剤や凍結血漿の投与を考慮すると、これらの上昇がウイルス感染の既往を正確に反映しているという確定診断には至らなかった。一方、第17病日までは免疫グロブリン製剤や凍結血漿の投与は行わなかったにもかかわらず、コクサッキーB4ウイルス抗体価が4倍上昇し、このウイルスによる感染が強く示唆されたが、LVAS装着術中に採取した左室心尖部組織からは、ウイルスゲノムは検出されなかった。しかし、臨床的にウイルス性心筋炎が強く疑われる症例の心筋組織からのウイルスゲノム検出率は約30-68%とされており^{3,4)}、否定はできない。加えて、発症数日前から全身倦怠感が先行し、突然の不整脈で発症したこと、さらに心エコー図検査による左室壁運動および壁厚の経時的変化などから、劇症型急性心筋炎の可能性が最も考えられた。さらに、長期にわたる循環不全の持続や繰り返すショック状態、また数回にわたる心室細動を合併した既往からも、劇症型急性心筋炎に心筋の虚血性変化が現れても矛盾しないと考えられる。

難治性重症心不全の非薬物療法として補助循環装置があるが、その一つである補助人工心臓は、心臓移植が適応とされる症例や急速に心不全が悪化し補助循環により状態の改善が期待される症例に使用される^{5,6)}。本例では、低心拍出が持続したため種々の補助装置を装着して治療が長期間にわたったことにより、とくに難治性の感染症や出血を合併し、LVAS装着の時期が問題となった。今回、我々は補助人工心臓装着の適応を日本循環器学会により提示された慢性心不全治療ガイドライン⁷⁾に基づいて決定した。末期心不全患者へのLVAS装着は、左室脱血法の有効性が明確となり⁸⁾、

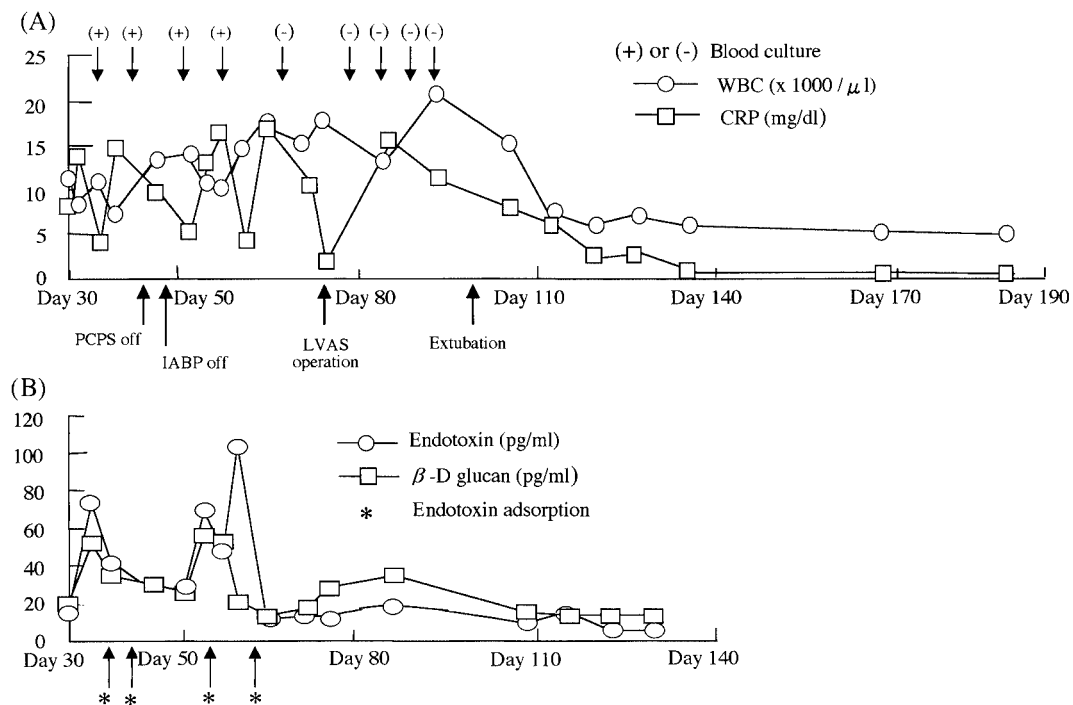


Fig. 7 Clinical time course of infection
 A: Serial changes of the values of white blood cell count and C-reactive protein.
 B: Serial changes of the levels of serum endotoxin and β-D glucan.
 WBC = white blood count; CRP = C-reactive protein. Other abbreviations as in Fig. 4, Table 2.

またLVAS装着後の心筋細胞の可逆的变化や心機能回復例の報告もあり^{6,9,10}、今後は心臓移植への橋渡しとしてのみでなく、心機能回復までの橋渡しや半永久的な装着を目的とした適応の拡大が期待されている。

最後に、本症例は心臓移植登録手続きを行い、心臓移植実施施設に無事搬送して心臓移植術が施行された症例であるが、LVAS装着後の患者搬送時にさまざまな問題を体験したので、以下に述べる。まず、LVAS装着患者の輸送手段に大きな制約があるということである。それにはLVAS駆動に必要な特殊電源を備えた輸送手段を確保する問題点、装置の故障に対する保証に関する問題点、患者側の経済的負担に関する問題点などが挙げられる。

現在、特殊電源を備えた輸送手段として、唯一補助人工心臓装着患者の搬送経験を有するものは、国内に1台の民間救急車(東京都)と民間航空ジェット機のみである。これらの使用にあたっては、細かい交渉や膨大な費用の負担が患者およびその家族に強いられる。また、実際の搬送にあたり、医療スタッフ、輸送機関、

LVAS装置の業者、警察署・消防署などの公的機関の慈善的な協力により、各地域ごとに実際使用する搬送手段のシミュレーションが事前に幾度も必要となる。現在のところ、これらの煩雑さから、鉄道やヘリコプターなどを用いた本格的な搬送シミュレーションは十分実施されていない。さらに、従来よりLVAS装置は移動・搬送を想定して開発されておらず、長距離搬送時に生じる患者および装置そのものに対するトラブル発生時の保証がない。今回は搬送時の装置の故障に備えて、患者側からの要請により業者から1台の予備装置を借用し、また、装置の破損に備えて装置一式に対して動産保険を実施した。これらに必要なすべての費用は、患者側が全額実費負担した。

今回、我々は補助人工心臓装着患者の搬送を初めて経験したが、つぎつぎに発生する新たな問題の解決を一つ一つ手探り状態で模索する必要があった。その結果、患者およびその家族や医療スタッフにとって、莫大な時間的、経済的、精神的負担を強いられることとなった。移植医療がようやく歩き出した今、さまざま

な問題点が浮かび上がっているが、上述した心臓移植実施施設への重症心不全患者搬送の問題もまた、頻度の多少にかかわらず早急に解決すべき問題であると思われる。そして、心臓移植施設が限定されている現状を考慮すれば、患者の経済的負担が少なく、かつ迅速で円滑な心臓移植施行施設への患者搬送システムを一刻も早く確立することが、移植医療の定着に必要な不可

欠であると考える。

謝 辞

本症例の治療にあたって、山口大学医学部器官制御医科学講座循環病態内科学、同循環病態外科学、山口大学医学部生体侵襲医学講座救急医学、山口大学医学部附属病院総合診療部、徳山中央病院内科、国立循環器病センターの諸先生方のご協力に深く感謝いたします。

要 約

劇症型急性心筋炎後拡張型心筋症が疑われ、難治性重症心不全を呈した症例に左心補助人工心臓(LVAS)を装着し、心臓移植術により救命することができた1例を報告する。症例は13歳、男性、川崎病の既往なし。生来健康であったが、ランニング中に胸部不快感および意識消失をきたし、近医に搬送された。心室頻拍および左室全体の著明な壁運動低下を認め、経皮的心肺補助装置(PCPS)、大動脈内パルーンポンピング(IABP)および人工呼吸器装着下にて心不全の治療が行われた。補助循環装置からの離脱が困難となり、第30病日に当院に転院した。転院後、いったんPCPS、IABPから離脱したが、出血および敗血症によるエンドトキシンショックを繰り返した。抗生物質投与により敗血症は改善したが、次第に心不全の内科的コントロールが困難となり、第73病日にLVAS装着術が施行された。術中の心尖部心筋生検では広範囲な心内膜側優位の線維化を呈しており、炎症性細胞浸潤は認められなかったが、臨床経過や血清ウイルス抗体価の上昇より劇症型心筋炎後心筋症が最も疑われた。LVAS装着により循環動態は安定したが、心機能は改善せず、心臓移植の適応と判断され、国立循環器病センターへ転院した。LVAS装着後、第319病日に心臓移植術が施行された。本症例報告では、症例の病状の検討とともに遠距離にある心臓移植手術実施施設への患者搬送に関する問題点について述べた。

J Cardiol 2002 Jan; 39(1): 39 - 46

文 献

- 1) Severini GM, Mestroni L, Falaschi A, Camerini F, Giacca M: Nested polymerase chain reaction for high-sensitivity detection of enteroviral RNA in biological samples. *J Clin Microbiol* 1993; **31**: 1345 - 1349
- 2) Antman EM, Braunwald E: Cardiogenic shock. *in Heart Disease: A Textbook of Cardiovascular Medicine* (ed by Braunwald E) 6th Ed. WB Saunders, Philadelphia, 2001; pp 1178 - 1180
- 3) Jin O, Sole MJ, Butany JW, Chia W-K, McLaughlin PR, Liu P, Liew C-C: Detection of enterovirus RNA in myocardial biopsies from patients with myocarditis and cardiomyopathy using gene amplification by polymerase chain reaction. *Circulation* 1990; **82**: 8 - 16
- 4) Martin AB, Webber S, Fricker FJ, Jaffe R, Demmler G, Kearney D, Zhang YH, Bodurtha J, Gelb B, Ni J: Acute myocarditis: Rapid diagnosis by PCR in children. *Circulation* 1994; **90**: 330 - 339
- 5) Nakatani T, Sasako Y, Kobayashi J, Komamura K, Kosakai Y, Nakano K, Yamamoto F, Kumon K, Miyatake K, Kitamura S, Takano H: Recovery of cardiac function by long-term left ventricular support in patients with end-stage cardiomyopathy. *ASAIO J* 1998; **44**: M516 - M520
- 6) Nakatani T, Sasako Y, Kobayashi J, Yamamoto F, Kumon K, Kosakai Y, Komamura K, Miyatake K, Ono Y, Kamiya T, Takano H, Kitamura S: Application of ventricular assist systems for end-stage cardiomyopathy patients as a bridge to heart transplant or recovery. *Transplant Proc* 1999; **31**: 2000 - 2001
- 7) 日本循環器学会: 慢性心不全治療ガイドライン. *Jpn Circ J* 2000; **64**(Suppl): 1023 - 1079
- 8) Kyo S, Tanabe H, Asano H, Ohuchi H, Nagaki H, Ishikawa M, Yokote Y, Koyanagi T, Noda H, Omoto R: Clinical effects of ventricular assist system in end-stage cardiac failure: Advantages of left ventricular blood drainage for recovery from cardiac dysfunction. *Jpn J Thorac Cardiovasc Surg* 2000; **48**: 440 - 446
- 9) Zafeiridis A, Houser SR, Mattiello JA, Jeevanandam V, Margulies KB: LVAD support produces reverse remodeling of cardiac myocytes. *Circulation* 1997; **96**(Suppl): -603
- 10) Dipla K, Mattiello JA, Jeevanandam V, Houser SR, Margulies KB: Myocyte recovery after mechanical circulatory support in humans with end-stage heart failure. *Circulation* 1998; **97**: 2316 - 2322