

## 両眼の細菌性眼内炎を合併した感染性心内膜炎の1例

## Infective Endocarditis Complicating Bilateral Bacterial Ophthalmitis: A Case Report

妹尾 健  
西上 尚志  
中村 誠志  
藤崎 剛齋  
松本 典子  
時岡 真理  
中多 依子  
真鍋 憲市  
岩坂 壽二

Takeshi SENO, MD  
Takashi NISHIUE, MD  
Seishi NAKAMURA, MD  
Takayoshi FUJISAKI, MD  
Noriko MATSUMOTO, MD  
Mari TOKIOKA, MD  
Yoriko NAKATA, MD  
Kenichi MANABE, MD  
Toshiji IWASAKA, MD, FJCC

### Abstract

A 53-year-old female suddenly went blind in her left eye on 3 June, 2000. She was admitted to the Department of Ophthalmology of our hospital under the diagnosis of endophthalmitis. Her left eye was enucleated, and *Streptococcus agalactiae* was found in the vitreous fluid. After left ophthalmectomy, inflammation recurred after cessation of antibiotic administration. Echocardiography demonstrated a vegetation of the posterior mitral valve. The diagnosis was infective endocarditis. She was transferred to the Department of Internal Medicine. Mitral regurgitation deteriorated during the course of medical therapy, but she was discharged on 13 September, 2000 because inflammation had improved remarkably and the vegetation had disappeared after administration of penicillin G, panipenem, cefotaxime and clindamycin. We suspected that embolism of the ophthalmic artery was the cause of the sudden blindness in her left eye. Infective endocarditis with bacterial endophthalmitis is very rare in Japan.

J Cardiol 2002 Mar; 39(3): 171-176

### Key Words

■Infectious disease (bacterial ophthalmitis)  
■Complications

■Endocarditis

■Mitral regurgitation

### はじめに

両眼の細菌性眼内炎を合併した感染性心内膜炎の1例を経験した。我が国においては感染性心内膜炎の合併症としての細菌性眼内炎は極めてまれであり、文献的考察を加え報告する。

### 症 例

症 例 53歳, 女性

主 訴: 発熱

既往歴: 50歳時に子宮筋腫を指摘された(未治療)。

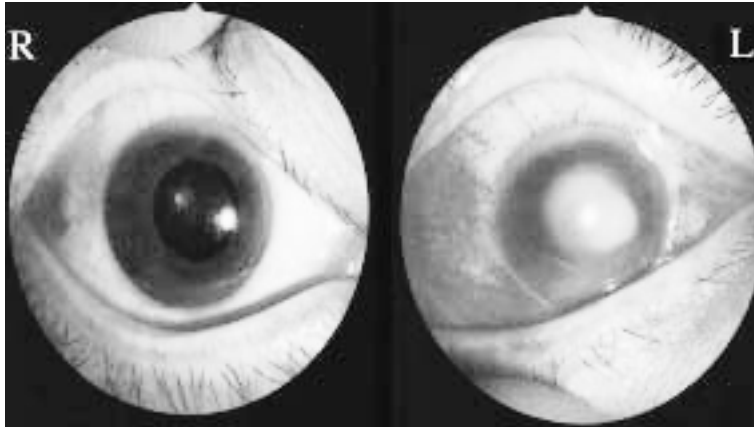
家族歴: 父, 弟が糖尿病

現病歴: 2000年4月下旬, 右足踵に疼痛, 掻痒感を伴う化膿巣が出現したが, とくに治療せず消毒のみで対処していた。同年5月28日, 夕方に嘔吐し, その後, 血尿, 発熱が出現した。以後, 発熱は増悪, 軽快を繰り返した。6月3日夕に, 突然左眼の中心が見えなくなり, 夜には視力が消失した。翌日近医で眼内炎

関西医科大学 第二内科: 〒570-8507 大阪府守口市文園町10-15  
Internal Medicine II, Kansai Medical University, Osaka

Address for correspondence: NISHIUE T, MD, Internal Medicine II, Kansai Medical University, Fumizono-cho 10-15, Moriguchi, Osaka 570-8507

Manuscript received August 21, 2001; revised November 19, 2001; accepted November 19, 2001



**Fig. 1 Photographs showing bilateral ophthalmitis**

*Left:* Hypopyon is shown in the right eye.  
*Right:* Severe hyperemia of the conjunctiva and opacity of the vitreous body are shown in the left eye.

と診断され、抗生物質の点眼治療を受けたが軽快しないため、6月5日に本院眼科を受診し、入院となった。両眼細菌性眼内炎と診断されたが、左眼はすでに失明していたため (Fig. 1)、6月7日に左眼球摘出術が施行された。硝子体液からB群溶連菌 (*Streptococcus agalactiae*: *S. agalactiae*) が検出された。術後、抗生物質の投与により炎症反応は速やかに陰性化した。抗生物質の中止により発熱、炎症反応が再上昇したため、基礎疾患検索のため6月21日、心エコー図法を施行した。心エコー図検査では僧帽弁に疣贅が認められた。感染性心内膜炎の診断で、6月23日に当科へ転科となった。

入院時現症(内科入院時): 身長157cm, 体重50kg。体温37.1℃, 血圧109/70mmHg, 脈拍98/minで整。肺野は清明。3音と心尖部にLevine / 度の汎収縮期雑音を聴取した。腹部は平坦で肝脾を触知せず、下腹部に腫瘍を触知したが、これは子宮筋腫によるものであった。神経学的異常、下腿浮腫はなく、左第5指に有痛性結節が認められた。

血液検査所見(眼科入院時): 白血球数8,700/ $\mu$ l, C反応性蛋白16.8mg/dlと炎症反応指標が上昇していた。子宮筋腫によると考えられる低色素性貧血が認められた。軽度の肝機能障害を呈していたが、C型肝炎ウイルス抗体, B型肝炎ウイルス抗体は陰性であった。また、随時血糖345mg/dl, ヘモグロビンA<sub>1c</sub>が5.9%と上昇しており、耐糖能異常の存在が疑われた。

動脈血ガス分析所見(内科入院時): 酸素分圧77.6mmHg, 二酸化炭素分圧32.2mmHgで低酸素血症はなかった。

胸部X線所見(内科入院時): 心胸郭比は50%で、肺

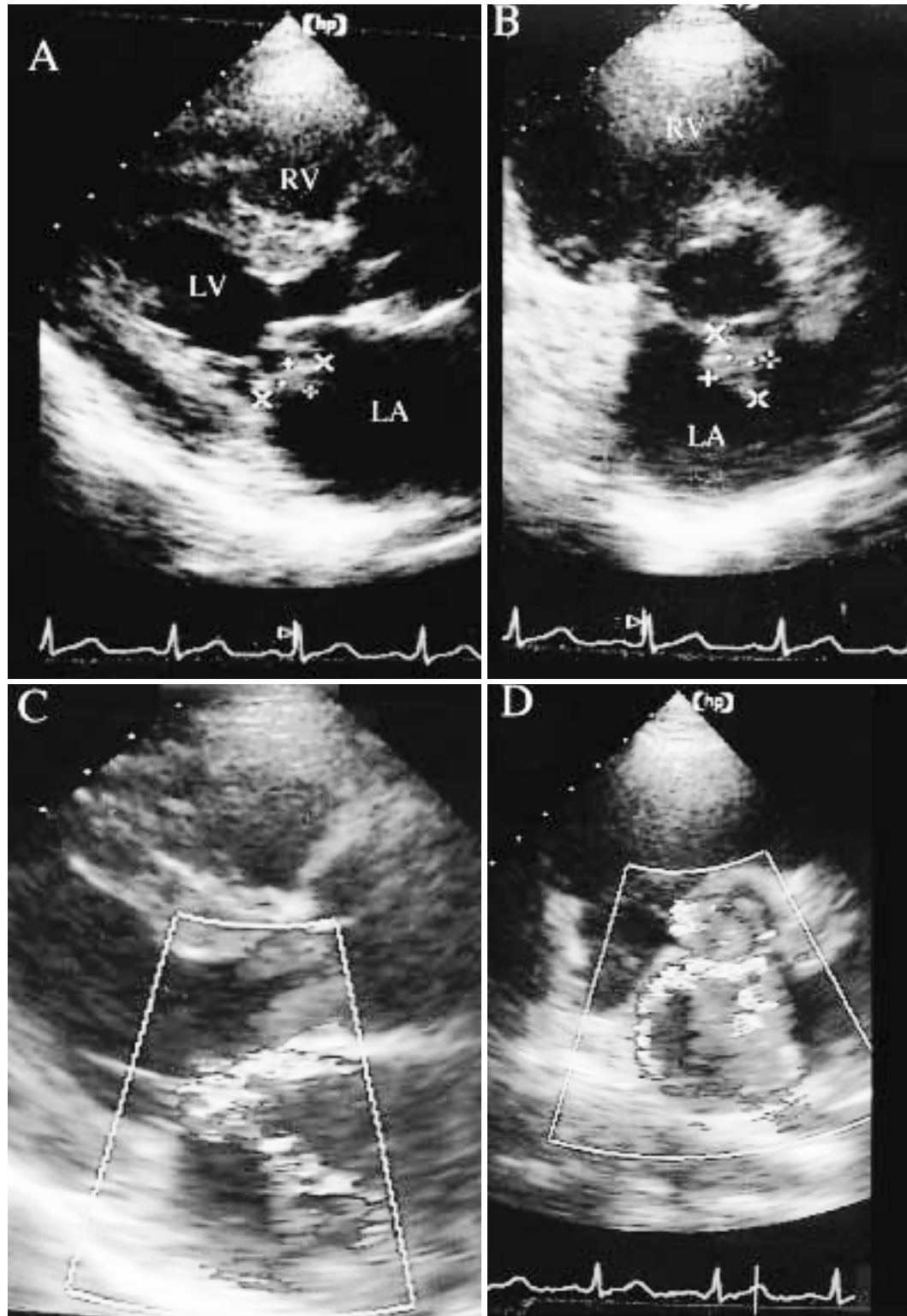
うっ血、胸水は認められなかった。

心エコー図所見(経胸壁): 僧帽弁後尖のlateral scallopに付着する19×13mmの疣贅が検出された。疣贅のエコー輝度は心筋より低く、また疣贅は可動性に乏しく弁尖部に固着していた。Lateral scallopが逸脱し、度の僧帽弁逆流が認められた。左房径は42mmと軽度拡大していたが、左室拡張末期径は49mm, 左室収縮末期径は33mmと正常範囲内であった。大動脈弁、肺動脈弁、三尖弁には異常はなかった (Fig. 2)。

腹部造影コンピューター断層撮影 (computed tomography: CT) 所見: 脾臓および右の腎臓に楔形の無造影域が描出され、塞栓による梗塞巣と考えられた (Fig. 3)。

硝子体液培養所見(眼球摘出時): *S. agalactiae* が検出された。

入院後経過: 感染性心内膜炎と診断され、6月21日よりペニシリンG (1,200×10<sup>4</sup>U/day) が開始された。6月23日に当科へ転科となった。炎症反応は下降傾向を呈したが、薬剤性と考えられる肝機能障害が出現したため、パニペナム (1.5g/day) に変更し、10日間使用した。心エコー図上、疣贅は縮小(径15×10mm)したが、C反応性蛋白は5.9mg/dlと有意な改善がなかったため、7月3日よりセフトキシム (4g/day) に変更した。10日後の7月12日には疣贅は径7.5×10mmと縮小し、C反応性蛋白は2.3mg/dlまでに改善した。しかし、C反応性蛋白が陰性化しないためクリンダマイシン (1,200mg/day) を追加した。その後、C反応性蛋白は低下し、7月28日には0.2mg/dlと陰性化し、8月9日にすべての抗生物質を中止した。抗生物質の中止後、炎症所見の再燃は認められなかった。疣贅は経胸



**Fig. 2** Transthoracic echocardiograms showing prolapse of the posterior mitral valve leaflet ( lateral scallop ) with vegetation and moderate mitral valve regurgitation

A: Parasternal long-axis view.

B: Parasternal short-axis view ( color Doppler image ).

C: Parasternal long-axis view ( color Doppler image ).

D: Parasternal short-axis view at the mitral valve level ( color Doppler image ).

RV=right ventricle; LV=left ventricle; LA=left atrium.

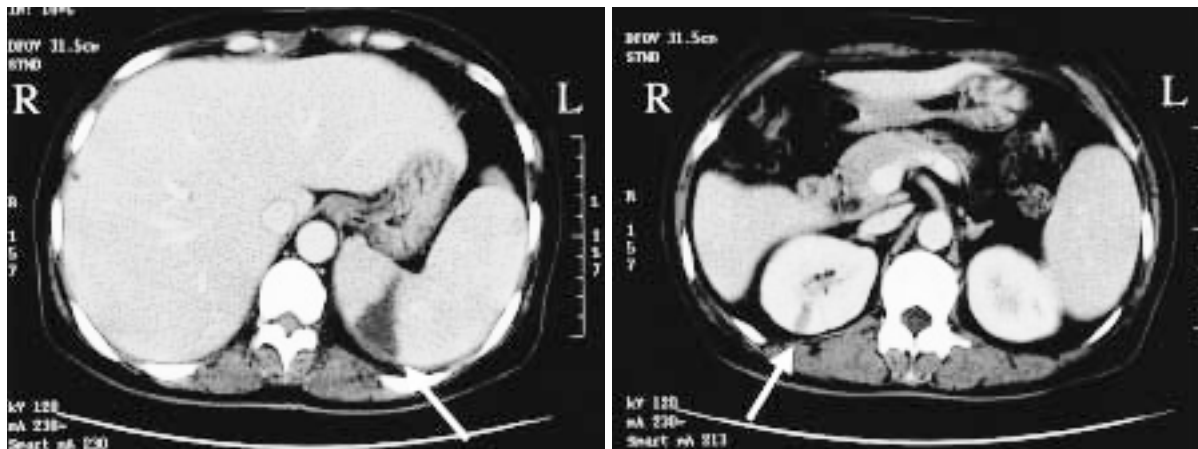


Fig. 3 Computed tomography scans with contrast medium showing a wedge-shaped area without enhancement (arrows) in the spleen (left) and right kidney (right)

壁心エコー図法により，7月17日に10×8mm，7月28日に9×9mmと縮小し，8月11日には消失した．一方，僧帽弁逆流は疣贅の縮小に反して増悪し，7月7日に度を，7月12日には度を呈した．しかしながら，利尿薬の投与により，低酸素血症や胸部X線上でのうっ血所見を呈さなかった．心エコー図法によっても左房径，左室収縮末期径の明らかな増大傾向がなく，左室短縮率の増悪もないため9月13日に退院となった (Fig. 4)．なお，右眼の細菌性眼内炎は抗生物質の投与により，視力障害を残すことなく治癒した．

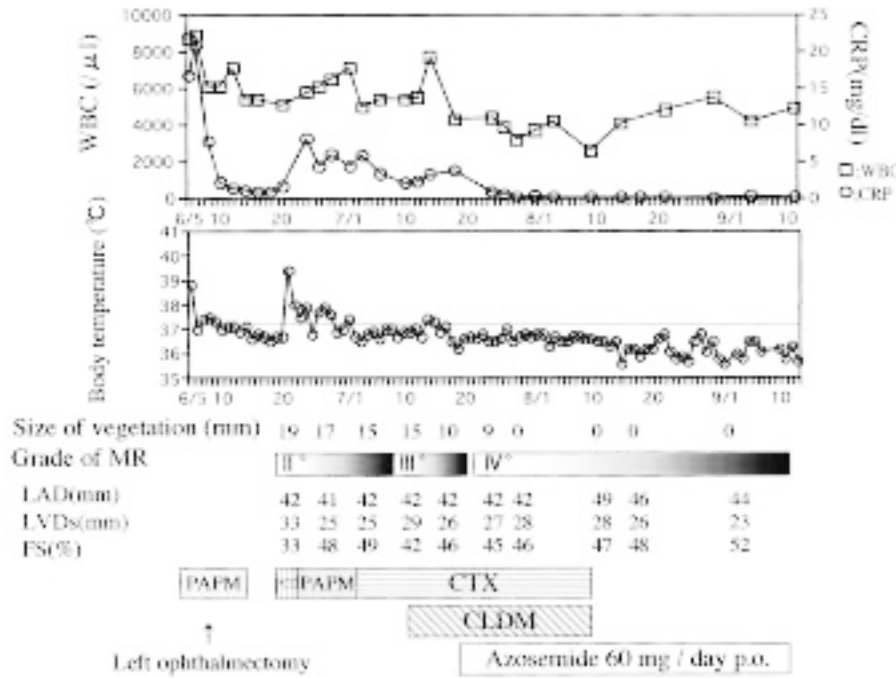
### 考 察

細菌性眼内炎は比較的まれな疾患であるが，初期治療が遅れると，視力の予後が不良となる．本症例の細菌性眼内炎は，急性発症をきたしていること，および脾臓と右の腎臓に造影CT上塞栓と考えられる楔形の無造影域が検出されたことにより，これらの臓器と同様に塞栓により生じたと考えられた．本例の起因菌は，硝子体液より検出された *S. agalactiae* と考えられる．*S. agalactiae* は感染性心内膜炎の起因菌としてまれであるが，肝硬変や糖尿病を基礎疾患とする患者の感染性心内膜炎にまれにみられ<sup>1)</sup>，その経過は弁膜の破壊が急速で高度となり，弁置換術が必要となることが多い<sup>2)</sup>．本症例でも疣贅および僧帽弁閉鎖不全症に対する外科治療を考慮していたが，抗生物質の投与を続けた結果，炎症の沈静化，疣贅の縮小を得ることができた．また，僧帽弁逆流の増悪が認められたが，利尿薬の投与により心不全症状が発現することなく退院に至

り，現在は待機的に僧帽弁形成術の適用を考慮している．

細菌性眼内炎は通常，高齢者，免疫不全例に多く発症し，悪性疾患，糖尿病，感染症を基礎疾患とすることが多いとされている．我が国において，日本眼科学会が行った全国調査によると，感染症を基礎疾患とする場合は尿路感染症が最も多く35%，ついで肝・胆道感染症，呼吸器感染症がそれぞれ25%であると報告されている<sup>3)</sup>．我々が検索した範囲では，我が国における細菌性眼内炎を合併した感染性心内膜炎の報告は1例のみであった<sup>4)</sup>．また，シンガポールにおける細菌性眼内炎の基礎疾患として最も多いのが肝・胆道感染症で48%，ついで呼吸器感染症が11%と報告されている<sup>5)</sup>．これらの報告では，感染性心内膜炎を基礎疾患とする症例は含まれておらず，東アジアにおいては感染性心内膜炎を基礎疾患とする細菌性眼内炎は極めてまれであると考えられる．また，起因菌も *Klebsiella pneumoniae* (77.4%) などのグラム陰性桿菌の頻度が高く，本症例のようなグラム陽性球菌はまれであると報告されている<sup>5)</sup>．

一方，米国においては白人の細菌性眼内炎の基礎疾患は感染性心内膜炎が最も多く，40%を占めている<sup>6)</sup>．起因菌も溶連菌群(32%)，黄色ブドウ球菌(25%)とグラム陽性球菌が大部分を占め，東アジアでの報告とは明らかに臨床背景が異なる<sup>6)</sup>．細菌性眼内炎の臨床背景が米国と東アジアで異なる理由については，東アジアではウイルス性肝炎の罹患率が高いため，肝・胆道系感染症の頻度が高いことがその理由の一つとして考



**Fig. 4 Clinical course and treatment**

After left ophthalmectomy, inflammatory findings increased after cessation of antibiotic therapy. Mitral regurgitation became worse during the course of medical therapy, but inflammatory findings became negative and the vegetation disappeared after administration of antibiotics. Since left atrial dimension and left ventricular end-systolic dimension had not enlarged significantly and fractional shortening remained within the normal range, she was discharged on 13 September, 2000.

WBC = white blood cell; CRP = C-reactive protein; MR = mitral valve regurgitation; LAD = left atrial dimension; LVDs = left ventricular end-systolic dimension; FS = fractional shortening; PAMP = panipenem; PCG = penicillin G; CTX = cefotaxime; CLDM = clindamycin.

えられている<sup>5)</sup>。しかしながら、基礎疾患として感染性心内膜炎の頻度が少ない理由の根拠としては不十分である。細菌性眼内炎の基礎疾患の検索には、これらの肝・胆道系感染症に加え、感染性心内膜炎の有無についても十分な検索が必要であると考えられる。

我が国において、細菌性眼内炎の基礎疾患として、

感染性心内膜炎はまれであるが、各種疾患の欧米化が懸念される現在において、今後、基礎疾患として感染性心内膜炎にも留意する必要がある、また逆に感染性心内膜炎の診療においても合併症として、細菌性眼内炎を念頭におく必要があると考えられる。

要 約

症例は53歳の女性。2000年6月3日、突然、左眼の視力が消失し、細菌性眼内炎と診断され、当院の眼科へ入院となった。左眼球摘出術が施行され、硝子体液からB群溶連菌(*Streptococcus agalactiae*)が検出された。術後、抗生物質が中止されたのち、炎症反応が再度上昇したため、心エコー図法を施行したところ僧帽弁後尖に疣贅が認められた。感染性心内膜炎と診断され、当科へ転科となった。経過中僧帽弁逆流は増悪したが、ペニシリンG、パニペネム、セフォタキシム、クリンダマイシンの投与により炎症反応は陰性化し、疣贅も消失したため、9月13日に軽快退院となった。本例における突然の左眼の視力消失は、左眼動脈の塞栓に起因すると考えられた。

J Cardiol 2002 Mar; 39(3): 171-176

文 献

- 1) 高杉知明, 細川和広, 丸山 博, 片岡邦三, 小林芳夫: Streptococcus agalactiae による感染性心内膜炎の1例. 感染症誌 1989; **63**: 1038 - 1041
- 2) 小林芳夫: 感染性心内膜炎. 臨と微生物 1993; **20**: 277 - 280
- 3) 秦野 寛, 井上克洋, 的場博子, 栗田正幸, 田川義継, 亀井俊也, 坂本真栄, 石橋康久, 渡辺亮子, 中野直樹, 吉沢 徹, 玉置泰裕, 澤 充, 矢野啓子, 上杉るり子, 大戸純恵, 臼井正彦, 関 文治, 高村悦子, 中川ひとみ, 三国郁夫, 田沢 博, 坂上富士男, 大石正夫, 桐生純一, 石郷岡均, 横井則彦, 天津 寿, 原 吉幸, 杉本麗子, 塩田 洋, 兼松和代, 阿部真知子, 高岡明彦, 坂田広志, 梶原 良, 鎌田龍二, 宮川真一, 大野重昭, 内田幸男, 北野周作: 日本の眼内炎の現状: 発症動機と起因菌. 日眼会誌 1991; **95**: 369 - 376
- 4) Matsuda H, Okada M, Tsukahara Y, Yamamoto M: Simultaneous surgery for infective endocarditis and endophthalmitis. J Cardiovasc Surg( Torino )1999; **40**: 229 - 231
- 5) Wong JS, Chan TK, Lee HM, Chee SP: Endogenous bacterial endophthalmitis: An east Asian experience and a reappraisal of a severe ocular affliction. Ophthalmology 2000; **107**: 1483 - 1491
- 6) Pringle SD, McCartney AC, Marshall DA, Cobbe SM: Infective endocarditis caused by Streptococcus agalactiae. Int J Cardiol 1989; **24**: 179 - 183