

4列検出器型マルチスライスコンピュータ断層撮影による冠動脈評価: 狭窄病変の診断能と限界

Assessment of Coronary Artery by Four-Detector Multislice Computed Tomography: Diagnostic Accuracy and Limitations for Coronary Artery Lesions

大塚 雅人
 廣橋 伸治^{*1}
 上村 史朗^{*2}
 渡邊 眞言^{*2}
 石神 賢一^{*2}
 前倉 拓也^{*1}
 伊藤 彰
 土師 一夫
 斎藤 能彦^{*2}
 吉川 公彦^{*1}

Masato OTSUKA, MD
 Shinji HIROHASHI, MD^{*1}
 Shiro UEMURA, MD^{*2}
 Makoto WATANABE, MD^{*2}
 Kenichi ISHIGAMI, MD^{*2}
 Takuya MAEKURA, MD^{*1}
 Akira ITOH, MD, FJCC
 Kazuo HAZE, MD, FJCC
 Yoshihiko SAITO, MD^{*2}
 Kimihiko KICHIKAWA, MD^{*1}

Abstract

Objectives. The applicability of four-detector multislice computed tomography(MSCT)was investigated for evaluating coronary arteries.

Methods. MSCT(Somatom Volume Zoom, Siemens)was used to evaluate the coronary arteries in 94 patients. The reconstructed images were analyzed using retrospective electrocardiographic gating to determine the image quality of the coronary arteries. In addition, the ability of MSCT to detect coronary artery lesions of $\geq 70\%$ ($\geq 50\%$ in the left main trunk)diameter stenoses documented by standard coronary angiography was assessed in 67 patients who underwent coronary angiography within the same period.

Results. Good image quality was displayed in 488(58%)and fair in 184(22%)of a total of 846 coronary segments, but non-assessable in 174(21%)due to degraded image quality. MDCT detected 33 stenotic lesions correctly in 494 assessable segments, comparable to coronary angiography. The sensitivity and specificity of MSCT were 0.79 and 0.95, respectively. However, an additional 15 lesions were detected by coronary angiography among the non-assessable segments. In total, 24 lesions were missed by MSCT. Accordingly, coronary segments were completely assessable and correctly detected by MSCT in only 20 patients(30%), or 35(52%)if the distal coronary segments were excluded from analysis.

Conclusions. Four-detector MSCT for detection of coronary artery lesions was applicable to assessable segments. However, clinical use may presently be limited because of the insufficient overall accuracy. Further technical improvement is expected in the near future.

J Cardiol 2003 May; 4(5): 225 - 234

Key Words

- Computed tomography
- Coronary artery disease
- Angiography
- Diagnosis

大阪市立総合医療センター 循環器内科: 〒534 - 0021 大阪市都島区都島本通2 - 13 - 22; 奈良県立医科大学^{*1}放射線科,
^{*2}循環器内科, 奈良

Department of Cardiology, Osaka City General Hospital, Osaka; Departments of ^{*1}Radiology and ^{*2}Cardiology, Nara Medical University, Nara

Address for correspondence: OTSUKA M, MD, Department of Cardiology, Osaka City General Hospital, Miyakojima-hondori 2 - 13 - 22, Miyakojima-ku, Osaka 534 - 0021

Manuscript received November 27, 2002; revised February 6, 2003; accepted March 7, 2003

はじめに

1990年代後半から臨床使用が開始されたマルチスライスコンピュータ断層撮影(multislice computed tomography: MSCT)によって, CT画像診断は新たな進歩を遂げつつある. MSCT装置は, 従来のCTに比べて, より短時間に薄いスライスで体軸方向にも高分解能のX線断層撮影を可能にし, それによって高画質の任意断面再構成断層像や三次元構築体積画像が得られるようになった. 高い時間・空間分解能から心臓, 血管領域にも適応は拡大され, その微細な径と絶え間ない動きから, 従来はCTでの描出が困難であった冠動脈も評価の対象になりつつある^{1,2)}. 最近, 欧州を中心にMSCTによる冠動脈疾患評価に関するいくつかの成績が報告された³⁻⁶⁾. CTで冠動脈の評価が可能になり, カテーテル検査による冠動脈造影に代わる非侵襲的な冠動脈狭窄病変の検出法として確立されることに期待が持たれるところである.

しかし, MSCTは機器自体が, まだ発展途上であることに加えて, 冠動脈撮影・評価のための標準的手法は確立されておらず, 冠動脈病変の診断能に関する報告も少数である. 本研究では, 本装置導入初期の使用経験に基づいて, MSCTによる冠動脈の描出能および狭窄病変の診断能を検討した.

対象と方法

1. 対象

奈良県立医科大学附属病院へMSCTが導入された2001年5月-2002年7月に, 冠動脈評価目的にMSCTを施行した108例中, 生データの保存上の問題から解析不能であった10例と後述する撮影条件から逸脱して撮影された4例を除外した計94例を解析の対象とした.

2. MSCTによる冠動脈撮影と画像再構成

冠動脈撮影に使用したMSCT装置は, Siemens製4列検出器搭載Somatom Volume Zoomである. 標準的な撮影条件としてガントリー回転速度は0.5秒/回転, 出力は120kV, 400mAs, コリメーションは1mm×4, スパイラルピッチは1.5mmを用いた. 撮影範囲は肺動脈幹レベルから心下縁の約2cm尾側までとし, 心電図同時記録下に上肢静脈より300または370mgヨ-

ド/ml含有非イオン性造影剤100mlを3ml/secの速度で注入して, 約30秒後から深吸気時の呼吸静止下に撮影した. 検査中は経鼻カニューラで2l/minの酸素吸入を行った. なお, 検査に際しての遮断薬や硝酸薬の前投薬は併用せず, 従来からの服用薬を継続させた. 収集されたCTの生データはコンパクトディスクに記録・保存した.

撮影された生データは, 本装置のsegmented adaptive cardiac volume reconstructionと呼ばれるアルゴリズムを用いて心電図同期再構成を行った. つまり, 心拍数に応じて通常のハーフ再構成と, 複数心周期の多分節から1画像を作成するbi-phasic再構成を切り替えて, 理論上125-250ミリ秒の時間分解能の連続画像を作る機構である⁷⁾. 再構成のスライス厚は1.25mm, スライス間隔は1mmとし, 面内分解能が約0.6mm, 体軸方向の空間分解能が約1.0mmの画像を得た. 再構成時相の設定に際しては, 同時記録された心電図信号の認識が正しく行われているかを確認し, 不適切な場合は手動操作により補正した. 心電図上のR-R間隔の30-70%時相で複数の画像を再構成し, 最も明瞭に冠動脈が描出されていた画像を以後の解析対象とした. 左右の冠動脈で最適時相が異なった場合は, 複数の再構成画像を解析に用いた.

3. MSCTによる冠動脈評価

再構成画像の解析用ワークステーションはSiemens製Leonaldを使用し, 多方向断層像(multi-planar reformation: MPR), 最大輝度投影像(maximum intensity projection: MIP)およびボリュームレンダリング(volume rendering: VR)法を用いた三次元構築像により, 冠動脈の描出性と狭窄病変の有無を評価した.

冠動脈を9分節, つまり左主幹部(American Heart Association分類分節5), 左前下行枝近位部(分節6)・中部(分節7)・遠位部と分枝(分節8-10), 左回旋枝近位部(分節11)・遠位部と分枝(分節12-15), 右冠動脈枝近位部(分節1)・中部(分節2, 3)・遠位部と分枝(分節4)に区分し, このうち各枝遠位部と分枝を除いた6つの分節を主要6分節と定義した.

冠動脈の描出性は各分節の視覚的評価から以下の描出スコアを用いて表した. スコア3は明瞭に描出されかつ狭窄病変の有無判定が可能, スコア2はある程度狭窄病変の有無判定が可能だが, 描出が不明瞭, 画像

Table 1 Image quality of coronary arteries by multislice computed tomography

Target vessel and segment	Number of lesions	Image quality			Average score
		(Score = 3)	(Score = 2)	(Score = 1)	
Left main	94	92(98)	2(2)	0	2.98
LAD					
Prox	94	67(71)	22(23)	5(5)	2.66
Mid	94	59(63)	20(21)	15(16)	2.47
Dist	94	37(39)	32(34)	25(27)	2.13
LCX					
Prox	94	71(76)	16(17)	7(7)	2.69
Dist	94	27(29)	34(36)	33(35)	1.94
RCA					
Prox	94	73(78)	15(16)	6(6)	2.71
Mid	94	46(49)	19(20)	29(31)	2.18
Dist	94	16(17)	24(25)	54(57)	1.6
All segments	846	488(58)	184(22)	174(21)	2.37
Major 6 segments	564	408(72)	94(17)	62(11)	2.61

The image quality of the objective coronary segments in the reconstructed images was classified as “ good ” (score = 3) displayed with good quality ; “ fair ” (score = 2) not so clear but assessable ; “ non-assessable ” (score = 1) degraded image quality.

() %.

LAD = left anterior descending coronary artery ; LCX = left circumflex coronary artery ; RCA = right coronary artery ; Prox = proximal ; Dist = distal.

が不明瞭のために病変の有無判定が不可能である場合をスコア1とした。描出スコア2, 3の分節において、MSCT上狭窄病変の存在が示唆された例では、内腔狭窄率70%以上(左主幹部は50%以上)の高度狭窄の有無を視覚的に判定した。狭窄病変の検出、判定手順としては、まずVR法による三次元構築像、各冠動脈枝の走行に沿う曲面でスライスしたcurved MPR像で冠動脈の走行と全体像を概観し、病変の存在が疑われる部位を含むMPR像、MIP像または元画像をPaging法により詳細に観察を行い確定した。

以上のMSCTの解析は、視覚的評価の誤差を最小にするために、検査施行病院とは異なる施設に所属し、症例の背景を知らされていない1人の熟練心臓内科医が、コンパクトディスクに記録された生データを使用して2002年6-8月の短期間に集中的に行った。

4. 冠動脈造影の評価

MSCT撮影から1ヵ月以内の近接期にカテーテル検査による冠動脈造影が施行された67例においては、後ろ向きにMSCTによる評価との比較を行った。冠動脈造影所見においてもCTと同様の分節に区分し、狭

窄病変は最狭の撮影方向像でのキャリパー計測上の狭窄率70%以上(左主幹部は50%以上)の高度狭窄の有無を判定した。

結 果

1. 対象背景

対象94例の平均年齢は62 ± 14歳、男性が76例、女性が18例であった。高血圧が55例、高脂血症が46例、糖尿病が27例に併存し、45例はカテーテル冠動脈形成術の既往、3例は冠動脈バイパス術の既往を有した。4例は心房細動であった。MSCTの主たる施行目的は、冠動脈疾患が疑われる例における病変の有無診断が44例、冠動脈形成術後の追跡評価が35例、非冠動脈疾患における冠動脈評価が15例であった。

撮影中の平均心拍数は69 ± 13/min、撮影に要した平均スキャン時間は37 ± 4秒であった。

2. MSCTによる冠動脈の描出性

各冠動脈分節の描出スコアをTable 1に示した。全対象94例846分節中、描出スコア3が488分節(58%)、描出スコア2が184分節(22%)、描出スコア1が174分

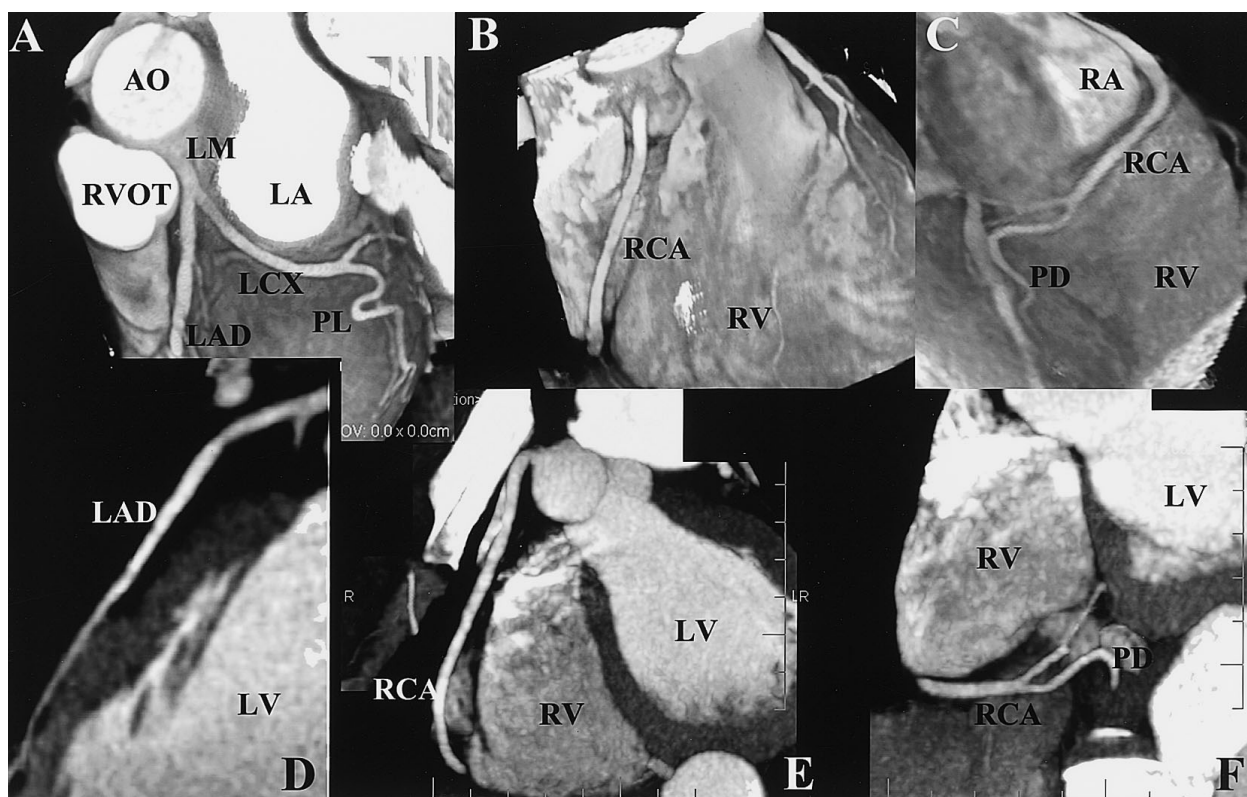


Fig. 1 Representative good quality multislice computed tomography images of the coronary arteries

The coronary trees are well visualized in the volume rendered images of the LCX (A) the proximal (B) and the distal RCA (C), curved multi-planar reformation image of the LAD (D), and partial maximal intensity projections of the proximal (E) and the distal RCA (F)

AO = aorta; RVOT = right ventricular outflow tract; LM = left main coronary artery; LA = left atrium; PL = postero-lateral branch; LV = left ventricle; RV = right ventricle; RA = right atrium; PD = posterior descending branch. Other abbreviations as in Table 1.

節(21%)であった。左主幹部の描出性が最も良好で、各枝近位部がこれにつき、遠位になるに従って描出性は不良であった。右冠動脈は中部でも描出スコア3の例は半数未満であった。主要6分節に描出スコア1を有した例は36例(38%)、62分節(11%)であった。

左右冠動脈ともに末梢まで、MSCTで明瞭に描出された1例をFig. 1に示した。

3. 描出不良の原因

主要6分節に描出スコア1の評価不能を有した36例62分節中、描出不良の原因は、ステントや動脈壁の石灰化によるアーチファクトが8分節、撮影範囲の設定不良が1分節、同時期の冠動脈造影で評価部が完全閉塞部遠位に相当が5分節であった。その他の23例48分節では、何らかのモーションアーチファクトが原因と推測されたが、うち13例は撮影中の呼吸静止

が不良の例であった。

4. MSCTによる狭窄病変の検出能

67例でMSCT撮影から1ヵ月以内の近接期にカテーテル検査による冠動脈造影が行われた。MSCTによる冠動脈造影上の狭窄率70%以上(左主幹部は50%以上)の病変検出能をTable 2に示した。全494分節を対象とした感度、特異度、陽性的中率、陰性的中率は、0.79, 0.95, 0.59, 0.98、主要6分節に限定した365分節の検討では、それぞれ0.85, 0.95, 0.64, 0.98であった。ただし、これらの数値は評価可能(描出スコア2または3)であった分節における解析値であり、最終的に全分節中の82%、主要6分節中の91%が解析の対象となった。

一方、MSCTでの描出がスコア1のため、検討の対象とならなかった分節中の15分節に冠動脈造影で狭

Table 2 Diagnostic accuracy of multislice computed tomography for detecting coronary artery stenoses

Target vessel and segment	Assessable segments	Stenotic segments	Assessability	Sensitivity	Specificity	Predictive value	
						Positive	Negative
Left main	67	3	1.0	0.67	1.0	1.0	0.98
LAD	177	10	0.88	0.8	0.92	0.36	0.99
(Prox/Mid)	125	9	0.93	0.78	0.92	0.44	0.98
LCX	110	13	0.82	0.69	0.94	0.6	0.96
(Prox)	63	6	0.94	0.83	0.93	0.56	0.98
RCA	140	16	0.7	0.88	0.97	0.8	0.98
(Prox/Mid)	110	15	0.82	0.93	0.96	0.78	0.99
All segments	494	42	0.82	0.79	0.95	0.59	0.98
Major 6 segments	365	33	0.91	0.85	0.95	0.64	0.98

Stenosis was assessed as $\geq 70\%$ or $\geq 50\%$ in the left main trunk.
Abbreviations as in Table 1.

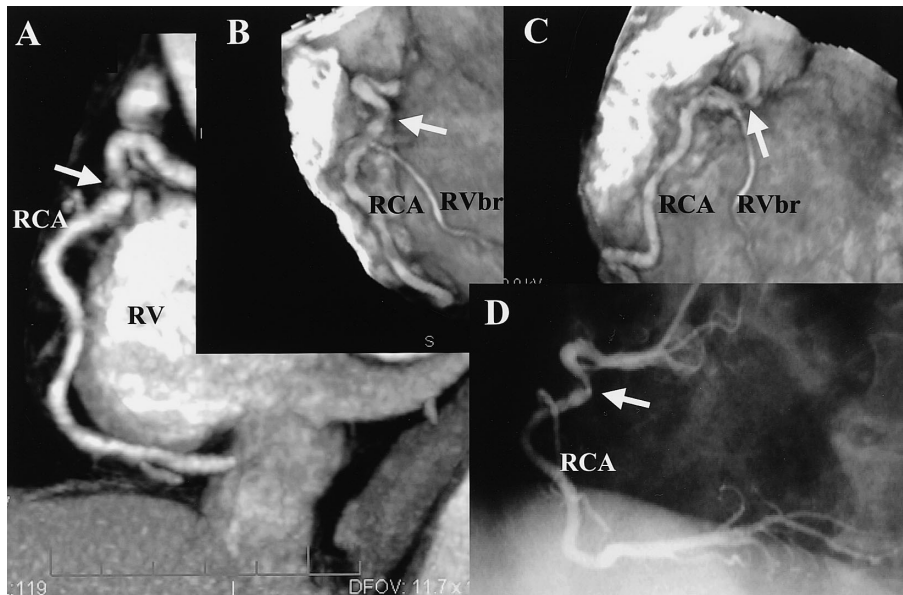


Fig. 2 Multislice computed tomography scans (A, B, C) and standard coronary angiogram (D) of a stenotic lesion in the proximal portion of the right coronary artery

The partial maximum intensity projection (A) and volume rendering images (B, C) of multislice computed tomography show narrowing of the lumen of the proximal RCA (arrows). Standard coronary angiogram (D) confirms the presence of the stenosis (arrow).

RVbr = right ventricular branch. Other abbreviations as in Table 1, Fig. 1.

狭窄病変が確認された。MSCTの偽陰性9分節と合わせて、計20例の24分節ではMSCTで狭窄病変を見落としたことになった。

MSCTで狭窄病変が検出され、冠動脈造影でその存在が確認された例をFigs. 2, 3に示した。また、Fig. 4には、MSCTで左前下行枝中部に石灰化を伴う高度の狭窄病変の存在が疑われたが、冠動脈造影では軽度の

狭窄であった偽陽性例、Fig. 5にはMSCTで右冠動脈の2カ所の高度狭窄を検出できなかった偽陰性例をそれぞれ示した。

5. MSCTによる総合的な冠動脈病変診断能

冠動脈造影と対比した67例において、MSCTで全分節の描出がスコア2または3の評価可能な画像が得

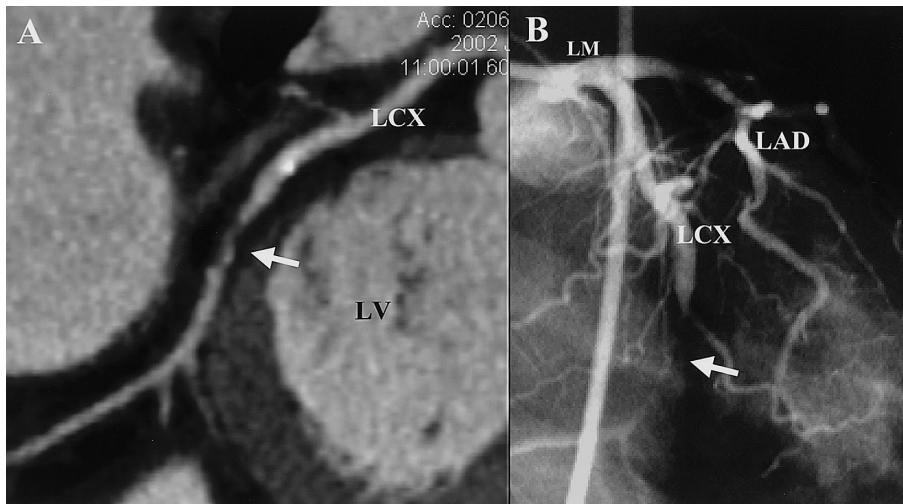


Fig. 3 Curved multi-planar reformation multislice computed tomography scan (A) and coronary angiogram (B) of a stenotic lesion in the left circumflex coronary artery
The stenotic lesion of the LCX (arrow) s detected by both modalities.
Abbreviations as in Table 1, Fig. 1.

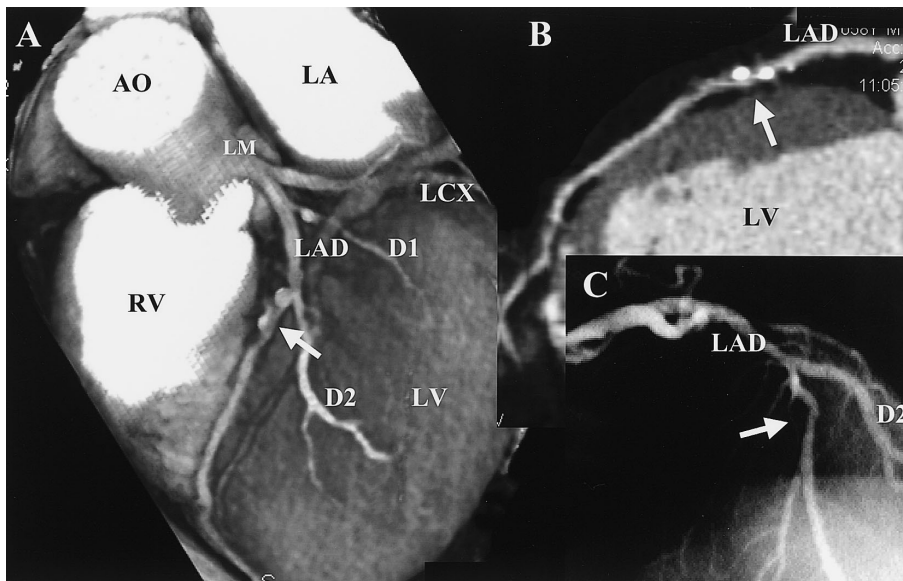


Fig. 4 Multislice computed tomography scans (A, B) and coronary angiogram (C) of the left anterior descending coronary artery
The volume rendering image (A) and curved multi-planar reformation image (B) of the LAD show high-grade stenosis accompanied by discrete calcium deposits (arrow), but the coronary angiogram shows only mild narrowing of the lumen at the same portion (C, arrow).
D1 = first diagonal branch; D2 = second diagonal branch. Other abbreviations as in Table 1, Fig. 1.

られ、かつ全分節の狭窄病変の有無判定がすべて冠動脈造影と一致していた例はわずかに20例(30%)であった。主要6分節に限定した検討でも35例(52%)であった。

考 察

従来、心臓領域におけるCTの画像診断には、電子ビームCTが最適とされてきた。ガントリーの回転の

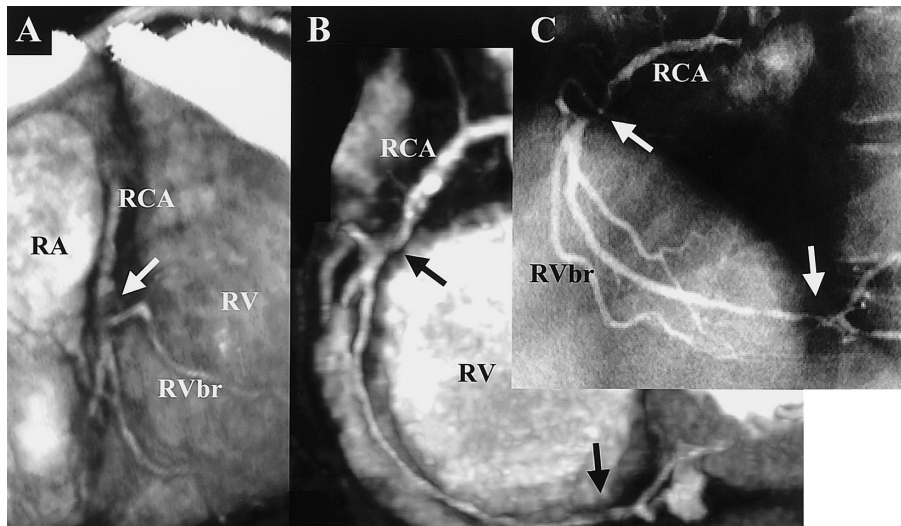


Fig. 5 Multislice computed tomography scans (A, B) and coronary angiogram (C) of the right coronary artery

The volume rendering (A) and partial maximum intensity projection images (B) of the RCA do not show two stenoses (arrows) which were revealed by the coronary angiogram (C).
Abbreviations as in Table 1, Figs. 1, 2.

ないCT装置により、高い時間分解能で、心臓のモーションアーチファクトを除いた静止画像が得られるようになった。なかでも電子ビームCTによる冠動脈石灰化の定量評価は、造影剤を使用せずに短時間で行うことができ、冠動脈疾患のスクリーニング検査として確立されてきた^{8,9)}。また、冠動脈の造影評価も試みられ、ある程度の有効性が示されており¹⁰⁻¹²⁾、電子ビームCTは現在でも時間分解能においては最も優れた装置である。しかし、冠動脈の造影描出の点では、体軸方向の空間分解能に問題があり、また前向き心電図同期撮影 (prospective electrocardiographic triggering) で高分解能の冠動脈全体の像を得るためには、理論的には1分前後の呼吸静止を必要とする制約がある。画質が不鮮明で心臓領域以外への汎用性に乏しいことも我が国で電子ビームCTが普及していない理由であろう。

一方、1990年代後半になって、従来のヘリカルCTの検出器を多列化させたMSCTが登場した。1回転当たり約0.5秒の高速回転で、4断面同時画像収集、ヘリカルスキャンを行い、約30秒の呼吸静止下に薄いスライス幅での心臓のスキャンが可能となった。また同時記録された心電図信号の同一時相像を再構成することで (retrospective electrocardiographic gating)、体軸

方向にも高い空間分解能の三次元画像が得られるようになった^{1,2)}。そこで、当初からMSCTによる冠動脈の描出には期待が持たれ、欧州を中心いくつかの成績が報告された。Achenbachら⁴⁾は、64例256枝の冠動脈中の68%で評価が可能で、冠動脈造影との比較において、MSCTによる狭窄率70%以上の病変検出感度が0.91、特異度が0.84と報告した。Knezら⁵⁾の報告では、43例387分節中の94%で評価が可能であり、狭窄率50%以上の病変検出感度が0.78、特異度が0.98であった。Niemanら⁶⁾も、53例358分節中の70%が評価可能、狭窄病変検出感度が0.82、特異度が0.93と同等の成績を示したが、MSCTで評価不能のため検出できなかった病変を加味すると感度は0.61に低下することを指摘した。

我々も、MSCTが導入された初期から冠動脈の評価を開始し、本研究でその結果を示したが、分節ごとの描出性、狭窄病変の検出能はいずれもこれまでの報告とほぼ同等であった。狭窄病変の検出感度が0.79、特異度が0.95という値は、初期評価としては比較的良好な検出能とも思えるが、24病変をMSCTで見落としたことを考慮すると、スクリーニング検査としては不十分な成績である。全分節が評価可能で、かつ狭窄病変の有無判定がすべて冠動脈造影と一致していた例

がわずか30%、主要6分節に限定しても52%は低率である。現時点では、冠動脈造影に代わりうる臨床的有用性には至っていない。しかし、Figs. 1-3のように、症例によっては鮮明な画像、病変の描出が得られる報告は多く¹³⁾、冠動脈造影では検出できない冠動脈壁性状の情報が得られることもあり^{14,15)}、描出の確実性が増せば十分に臨床的に有用な検査法として確立されていく可能性は高いと考えられる。

描出不良や誤評価の原因としては、高心拍数による時間分解能追従性不良、冠動脈自体のモーションアーチファクト、撮影中の不整脈や呼吸静止不良、小径冠動脈、石灰化やステントによる部分容積効果、造影の不良などが報告されている^{3,6)}。本研究においても、描出不良の原因は同様であった。これらの原因の中で、高心拍数による画像不良は冠動脈撮影に際しての大きな問題点、限界としてよく知られている¹⁶⁾。本研究で使用した画像再構成アルゴリズムでも理論上の時間分解能(125-250ミリ秒)と心拡張期のモーションアーチファクトの少ない時相との関係から、良好な画像を得るための至適心拍数は約75/min以下とされているが、本対象中に撮影中の平均心拍数が75/min以上の例が26例(28%)存在した。また、13例と比較的多くを占めた呼吸静止の不良は、スキャン時間が平均37秒と長かったことが原因と考えられた。これらの対応策として、遮断薬などで心拍数を低下させる、スキャン範囲を最小限として呼吸静止時間を短縮する、また、高心拍、心房細動、不整脈頻発、ステント留置例などは最初から不適切症例として検査対象から除外するなどで、描出・診断能の成績は向上できると思われる。しかし、本研究では、ルーチン使用としての有用性を評価するための初期研究の観点から心拍数の制限は行わず、高心拍数例にも遮断薬などは用いなかった。撮影中に呼吸静止が不良であったことが判明していた例、期外収縮出現例、症例選択の時点で心房細動例、ステント留置例も含めた。

本研究の問題点としては、検査の有用性を評価する

には対象数が少ない、検査対象の選択に一定の基準がない、MSCT導入初期の撮影法が試行錯誤の段階における成績である、描出性の評価が主観的なスコア判定に基づく、CT画像の解析を1人のみの医師が担当する、冠動脈造影を全例には行っておらずMSCTとの対比は後ろ向きの比較成績であることなどである。

今後、さらにMSCTによる冠動脈評価の有用性を高めていくためには、前記の描出不良の原因を解決していく必要がある。Satoら¹⁷⁾は、本研究と同じ4列検出器型MSCTでも撮影や再構成法にさまざまな工夫を凝らすことにより、高率に冠動脈の良好な描出性が得られることを報告した。また最近、16列検出器まで多列化したMSCTが開発され、我が国でも2002年8月から使用可能となった。ガントリーの回転速度も1回転当たり約0.4秒とさらに高速化した。スキャン時間の短縮に伴い呼吸静止時間も短縮し、より高い心拍数にも対応が可能となり、心臓の評価においては確実に有用性が増すと予測される¹⁸⁾。心臓評価用の画像解析装置、アプリケーションも充実されつつある。今後、心臓の評価には、16列MSCTが主流になると思われるが、適応症例の選択、他の画像診断との使い分け、標準的な撮影法や画像解析法の確立、放射線被曝量の軽減、莫大なCTデータの処理や保存の問題などが残された課題である。発展途上にあるMSCTの新しいシステムで、本研究で指摘した問題点がどの程度克服され、さらに臨床使用での成績、有用性が増すか期待がもたれるところである。

結 論

4列検出器型MSCTによる冠動脈評価の初期経験において、評価可能な画像が得られた部位では、高率な冠動脈狭窄病変の検出が可能であったが、描出性を加味した全体の正診率は低く、現時点での臨床的有用性は十分とはいえなかった。今後の技術的な進歩が期待される。

要 約

目的: 4列検出器型マルチスライスコンピューター断層撮影 (multislice computed tomography: MSCT) による冠動脈評価の有用性について検討した。

方法: MSCT (Siemens製, Somatom Volume Zoom) を用いて冠動脈の評価を行った94例で, 心電図同時記録法により再構成したCT画像における冠動脈の描出の明瞭性を評価した。同時期に冠動脈造影が行われた67例では, 内腔狭窄率70%以上(左主幹部は50%以上)の狭窄病変に対するMSCTの検出能について検討した。

結果: 冠動脈の846分節中, 488分節(58%)で明瞭, 184分節(22%)で不明瞭ながら評価可能な画像が描出されたが, 174分節(21%)では画像が不明瞭のために病変の有無判定が不可能であった。評価可能な画像が描出され, かつ冠動脈造影所見と対比が可能であった494分節において, 33の狭窄病変がMSCTで正しく検出された。MSCTによる狭窄病変の検出感度は0.79, 特異度は0.95であった。しかし, MSCTで評価不能であった分節中の15分節に冠動脈造影で狭窄病変が確認され, 計24病変がMSCTでは見落とされていた。全分節において評価可能な画像が描出され, かつ狭窄病変の有無がすべて正確に判定された例は20例(30%)で, 遠位分節を解析から除外しても35例(52%)であった。

結論: 4列検出器型MSCTを用いた冠動脈評価の初期経験において, 評価可能な画像が得られた部位では, 高率に冠動脈狭窄病変の検出が可能であった。しかし, 描出性を加味した全体の正診率としては不十分であり, 現時点での臨床的有用性には限界があると考えられた。今後の技術的な進歩に期待が持たれる。

J Cardiol 2003 May; 41(5): 225 - 234

文 献

- 1) Kachelriess M, Kalender WA: Electrocardiogram-correlated image reconstruction from subsecond spiral computed tomography scans of the heart. *Med Phys* 1998; **25**: 2417 - 2431
- 2) Ohnesorge B, Flohr T, Becker C, Kopp AF, Schoepf UJ, Baum U, Knez A, Klingenberg-Regn K, Reiser MF: Cardiac imaging by means of electrocardiographically gated multisection spiral CT: Initial experience. *Radiology* 2000; **217**: 564 - 571
- 3) Nieman K, Oudkerk M, Rensing BJ, van Ooijen P, Munne A, van Geuns RJ, de Feyter PJ: Coronary angiography with multi-slice computed tomography. *Lancet* 2001; **357**: 599 - 603
- 4) Achenbach S, Giesler T, Ropers D, Ulzheimer S, Derlien H, Schulte C, Wenkel E, Moshage W, Bautz W, Daniel WG, Kalender WA, Baum U: Detection of coronary artery stenoses by contrast-enhanced, retrospectively electrocardiographically-gated, multislice spiral computed tomography. *Circulation* 2001; **103**: 2535 - 2538
- 5) Knez A, Becker CR, Leber A, Ohnesorge B, Becker A, White C, Haberl R, Reiser MF, Steinbeck G: Usefulness of multislice spiral computed tomography angiography for determination of coronary artery stenoses. *Am J Cardiol* 2001; **88**: 1191 - 1194
- 6) Nieman K, Rensing BJ, van Geuns RJM, Munne A, Ligthart JMR, Pattynama PMT, Krestin GP, Serruys PW, de Feyter PJ: Usefulness of multislice computed tomography for detecting obstructive coronary artery disease. *Am J Cardiol* 2002; **89**: 913 - 918
- 7) Ohnesorge BM, Becker CR, Flohr TG, Reiser MF: Segmented adaptive cardiac volume reconstruction. *in* Multi-Slice CT in Cardiac Imaging: Technical Principles, Clinical Application and Future Developments. Springer-Verlag, Berlin, Heidelberg, 2002; pp 36 - 47
- 8) Agatston AS, Janowitz WR, Hildner FJ, Zusmer NR, Viamonte M Jr, Detrano R: Quantification of coronary artery calcium using ultrafast computed tomography. *J Am Coll Cardiol* 1990; **15**: 827 - 832
- 9) O'Rourke RA, Brundage BH, Froelicher VF, Greenland P, Grundy SM, Hachamovitch R, Pohost GM, Shaw LJ, Weintraub WS, Winters WL Jr, Forrester JS, Douglas PS, Faxon DP, Fisher JD, Gregoratos G, Hochman JS, Hutter AM Jr, Kaul S, Wolk MJ: American College of Cardiology/American Heart Association Expert Consensus document on electron-beam computed tomography for the diagnosis and prognosis of coronary artery disease. *Circulation* 2000; **102**: 126 - 140
- 10) Achenbach S, Moshage W, Ropers D, Nossen J, Daniel WG: Value of electron-beam computed tomography for the noninvasive detection of high-grade coronary-artery stenoses and occlusions. *N Engl J Med* 1998; **339**: 1964 - 1971
- 11) Reddy GP, Chernoff DM, Adams JR, Higgins CB: Coronary artery stenosis: Assessment with contrast-enhanced electron-beam CT and axial reconstructions. *Radiology* 1998; **208**: 167 - 172
- 12) Schmermund A, Rensing BJ, Sheedy PF, Bell MR, Rumberger JA: Intravenous electron-beam computed tomographic coronary angiography for segmental analysis of coronary artery stenoses. *J Am Coll Cardiol* 1998; **31**:

1547 - 1554

- 13) Otsuka M, Hirohashi S, Watanabe M, Uemura S, Kichikawa K: Follow-up coronary angiography with multi-slice computed tomography after stenting. *J Cardiol* 2002; **40**: 283 - 286 (in Japanese)
- 14) Becker CR, Knez A, Ohnesorge B, Schoepf UJ, Reiser MF: Imaging of noncalcified coronary plaques using helical CT with retrospective ECG gating. *Am J Roentgenol* 2000; **175**: 423 - 424
- 15) Schroeder S, Kopp AF, Baumbach A, Meisner C, Kuettner A, Georg C, Ohnesorge B, Herdeg C, Claussen CD, Karsch KR: Noninvasive detection and evaluation of atherosclerotic coronary plaques with multislice computed tomography. *J Am Coll Cardiol* 2001; **37**: 1430 - 1435
- 16) Giesler T, Baum U, Ropers D, Ulzheimer S, Wenkel E, Mennicke M, Bautz W, Kalender WA, Daniel WG, Achenbach S: Noninvasive visualization of coronary arteries using contrast-enhanced multidetector CT: Influence of heart rate on image quality and stenosis detection. *Am J Roentgenol* 2002; **179**: 911 - 916
- 17) Sato Y, Kanmatsuse K, Inoue F, Horie T, Kato M, Kusama J, Yoshimura A, Imazeki T, Furuhashi S, Takahashi M: Noninvasive coronary artery imaging by multislice spiral computed tomography: A novel approach for a retrospectively ECG-gated reconstruction technique. *Circ J* 2003; **67**: 107 - 111
- 18) Nieman K, Cademartiri F, Lemos PA, Raaijmakers R, Pattynama PMT, de Feyter PJ: Reliable noninvasive coronary angiography with fast submillimeter multislice spiral computed tomography. *Circulation* 2002; **106**: 2051 - 2054