

冠動脈支配と一致しない“栗型”の局所性左室壁運動低下と脂肪酸代謝低下を一過性にきたした1例

“Chestnut-Shaped” Transient Regional Left Ventricular Hypokinesis With Abnormal Myocardial Fatty Acid Metabolism, Not Corresponding to the Coronary Artery Territories: A Case Report

小栗 淳
魚住 博記
澤城 大悟
金 明 愛
小早川 直
福島 和之
竹内 弘明
青柳 昭彦

Atsushi OGURI, MD
Hiroki UOZUMI, MD
Daigo SAWAKI, MD
Myone KIM, MD
Naoshi KOBAYAKAWA, MD
Kazuyuki FUKUSHIMA, MD
Hiroaki TAKEUCHI, MD
Teruhiko AOYAGI, MD, FJCC

Abstract

A 79-year-old female patient, who was initially suspected to have pneumonia, was admitted to the respiratory department of our hospital. She experienced chest pain on the second admission day. Electrocardiography showed ST-segment elevation in leads V_3 through V_6 , and echocardiography revealed hypokinetic left ventricular wall motion. Therefore, myocardial infarction was suspected. She was transferred to the coronary care unit. Heart catheterization was immediately performed. Coronary angiography showed no significant stenotic lesion. Left ventriculography showed regional hypokinesis of the anterior and posterior walls near the base and normokinesis in the apex. Iodine-123-beta-methyl-*p*-iodophenylpentadecanoic acid (^{123}I -BMIPP) myocardial single photon emission computed tomography (SPECT) revealed inhomogeneous decrease in uptake, especially in the lateral wall, which did not correspond to any of the coronary artery territories. The echocardiographic asynergy was dramatically resolved after 1 week and the ^{123}I -BMIPP SPECT finding was normal at 3 months. Although the clinical course of this patient was similar to that of tako-tsubo-like left ventricular dysfunction, the shape of her left ventricle was not typical. Left ventriculography showed hypokinesis of the anterior and posterior walls near the base and normokinesis in the apex, appearing like a chestnut rather than a tako-tsubo.

J Cardiol 2004 Jun; 43(6): 273-280

Key Words

■Autonomic nervous system ■Cardiomyopathies, other ■Energy metabolism
■Heart failure ■Radionuclide imaging

はじめに

典型的なたこつぼ型心筋症は、心尖部に限局した壁運動低下をきたすが¹⁾、しばしば、冠動脈支配と一致

しない一過性の別の左室壁運動異常形態を示す症例も経験されている^{2,3)}。ここでは、たこつぼ型とは逆に心基部側の壁運動低下により栗型の左室形態を示した1例を報告する。

日本赤十字社医療センター 循環器内科: 〒150-8935 東京都渋谷区広尾4-1-22

Department of Cardiovascular Medicine, Japanese Red Cross Medical Center, Tokyo

Address for correspondence: AOYAGI T, MD, FJCC, Department of Cardiovascular Medicine, Japanese Red Cross Medical Center, Hiroo 4-1-22, Shibuya-ku, Tokyo 150-8935

Manuscript received November 26, 2003; revised February 13 and March 2, 2004; accepted March 2, 2004

症 例

症 例 79歳，女性

主 訴: 呼吸困難．

既往歴: 73歳より関節リウマチ，74歳より高血圧で内服加療中であった．

現病歴: 2003年4月8日頃から咳嗽，喀痰が出現した．同年4月10日の夕食後，呼吸困難がみられ，発汗が著明となり，当院の救急外来を受診した．肺炎の疑いで同日，呼吸器内科に入院した．入院の翌日，呼吸困難が増悪し，胸痛も出現し，心電図で $3-6$ のST上昇が認められ，循環器内科に紹介された．胸痛後の検査所見で血清クレアチンキナーゼが 190IU/l と，わずかな上昇が認められた．また，トロポニンTは陽性であった．

入院時現症: 身長 155cm ，体重 41kg ．血圧 $130/80\text{mmHg}$ ，脈拍 $100/\text{min}$ ，整．体温 37.0℃ ，呼吸数 $30/\text{min}$ ，意識清明．心雑音は聴取せず，呼吸音が左下肺野で減弱，両側下肺野に粗い乾性ラ音を聴取した．

胸部X線写真所見 (Fig. 1): 心胸郭比は 63% ，心陰影の拡大と両下肺野の浸潤影が認められた．

入院時検査所見 (Table 1): 白血球 $20,500/\mu\text{l}$ ，C反応性蛋白 18.3mg/dl と上昇していたが，心筋逸脱酵素は正常値であった．

心電図所見: 入院時の心電図 (Fig. 2-A)では， $1, 2$ ， a_L 誘導でのT波陰転化と，ST上昇， $3, 4$ のST上昇， $5, 6$ でのT波の平低化が認められた．また，QTcも 0.49msec と延長していた．胸痛の出現後の心電図 (Fig. 2-B)では， $3-6$ のST上昇がさらに著明となっていた．

胸痛出現後の心エコー図所見 (Fig. 3): 長軸像において，心尖部は良好なビームが入らず，描出が不十分だが，心基部側においてはほぼ全周性に壁運動が低下しており，左室拡張末期径/収縮末期径は $53/45\text{mm}$ と心室腔の拡大が認められ，左室駆出率は 35% と低下していた．短軸像においても冠動脈支配領域と一致しない全周性の壁運動低下が認められた．虚血性心疾患，心筋症，心筋炎が鑑別診断として考えられた．

心臓カテーテル検査所見: 冠動脈には器質的な狭窄性病変は認められず，急性心筋梗塞は否定的であった (Figs. 4-A, B)．左室造影では，全体的に左室壁運動

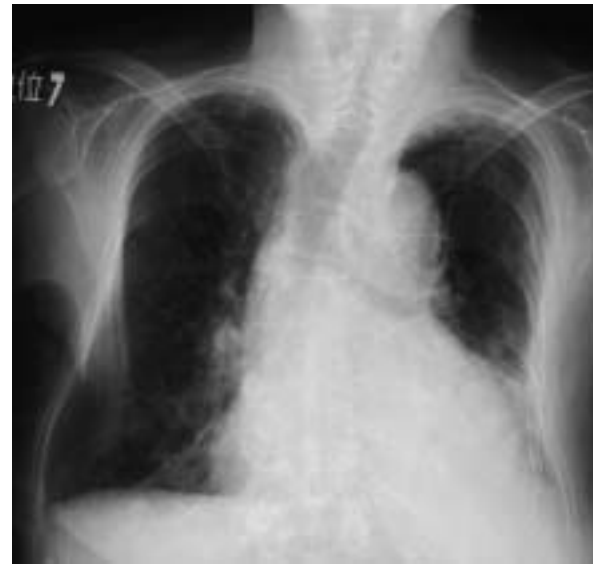

Fig. 1 Chest radiograph on admission showing deformation of the thorax by chronic rheumatism, cardiac enlargement, and bilateral infiltration of the lower lungs

Table 1 Laboratory data on admission

Blood cell counts		-GTP	32 IU/l
WBC	$20,500/\mu\text{l}$	TP	6.0 g/dl
St	27.0%	BUN	21 mg/dl
Seg	64.5%	Creatine	0.6 mg/dl
Ly	1.5%	Na	136 mEq/l
Mono	7.0%	K	3.1 mEq/l
Eo	0.0%	Cl	99 mEq/l
RBC	$397 \times 10^4/\mu\text{l}$	IgG	1468 mg/dl
Hb	9.2 g/dl	IgA	157 mg/dl
Plt	21.2×10^4	IgM	161 mg/dl
Coagulation parameters		CRP	18.3 mg/dl
PT	90%	CK	93 IU/l
PT-INR	1.05	(Normal range: 20 - 150 IU/l)	
APTT	31.2 sec	Troponin T	Negative
Fib	435 mg/dl	BNP	668 pg/ml
FDP	6.8 $\mu\text{g/ml}$	Arterial blood gas, at $\text{O}_2 3\text{l}$	
(Normal range: < 2.5 g/ml)		pH	7.436
Blood chemistry		pCO ₂	38 mmHg
GOT	24 IU/l	pO ₂	64 mmHg
GPT	12 IU/l	HCO ₃	25.0 mmol/l
LDH	274 IU/l	Sat O ₂	92.6%
ALP	239 IU/l		

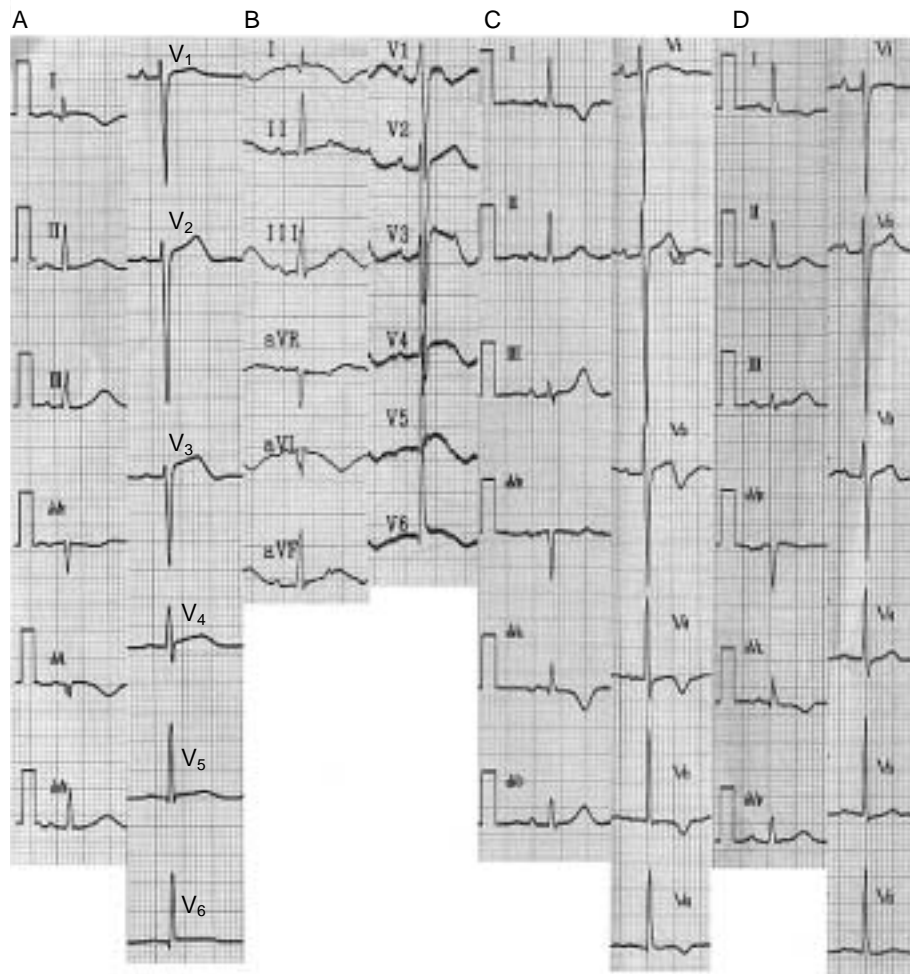


Fig. 2 Time course of electrocardiography

A: Electrocardiogram on admission showing negative T wave in I and a L, ST elevation in 3 and 4, flat T wave in 5 and 6, and QT prolongation of 0.49 msec.

B: Electrocardiogram during chest pain showing remarkable ST elevation.

C: Electrocardiogram 10 days after the onset showing ST improvement.

D: Electrocardiogram 1 month after the onset showing normalization, except for negative T waves in I and a L.

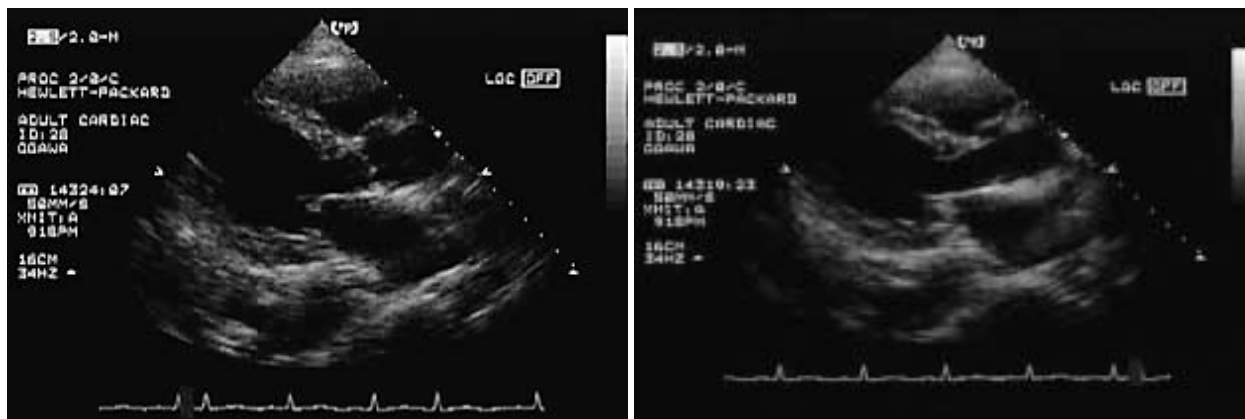


Fig. 3 Echocardiograms during chest pain

Long-axis views of the left ventricle at enddiastole (left) and endsystole (right) showing hypokinesis of the base around and dilation of the left ventricle, with left ventricular end-diastolic dimension/left ventricular end-systolic dimension of 53/45 mm, and poor visualization of the apex.

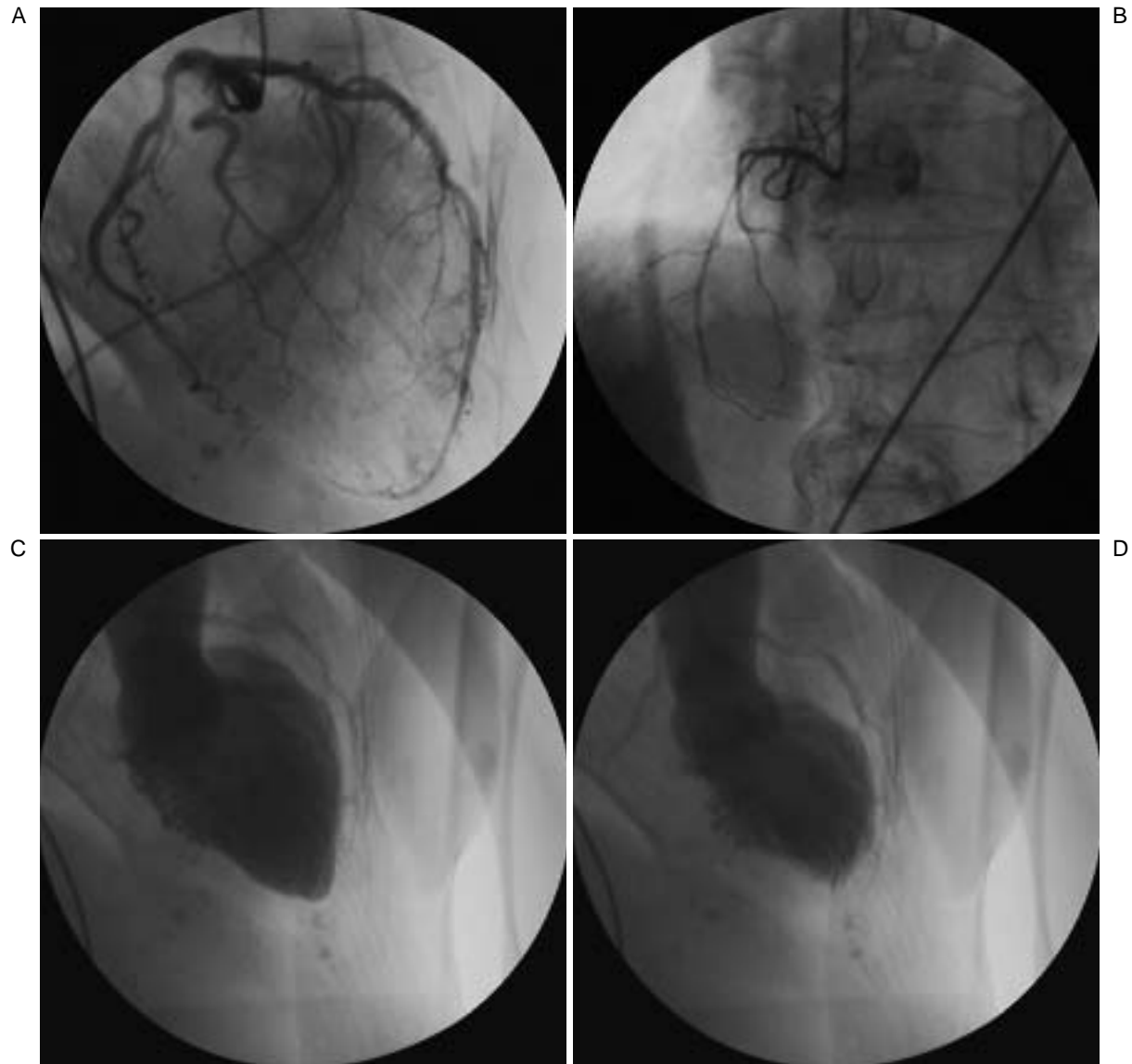


Fig. 4 Coronary angiograms and ventriculograms

A: Left coronary angiogram did not show any significant stenosis(left anterior oblique view)

B: Right coronary angiogram showed hypoplasia and no significant stenosis.

C, D: Left ventriculograms from right anterior oblique views at enddiastole(C)and endsystole(D)showed decreased contraction at the basal level and relatively preserved contraction near the apex resulting in the chestnut-shape.

が低下しているものの、心尖部の運動は比較的保たれており、栗型の収縮形態を呈していた (Figs. 4・C, D)。左室収縮障害の形態としては典型的なたこぼ型心筋症とは異なっていた。左室駆出率は25%、右心カテーテル検査では、心係数は 2.4 l/min/m^2 、平均肺動脈楔入圧は9mmHgであった。多枝スパズムによる壁運動低下と鑑別するためのアセチルコリン負荷テスト、心筋炎との鑑別のための心筋生検が必要であったが、不安

定な全身状態のもとに行われた緊急カテーテル検査であり、家族の同意が事前に得られず、施行できなかった。

心筋シンチグラム検査所見: 胸痛出現後5日目に施行された、 ^{123}I -beta-methyl-*p*-iodophenyl-pentadecanoic acid(BMIPP)心筋 single photone emission computed tomography(SPECT)を Fig. 5に示す。本検査では心筋細胞の脂肪酸代謝が反映されるが、長軸垂直像で前壁

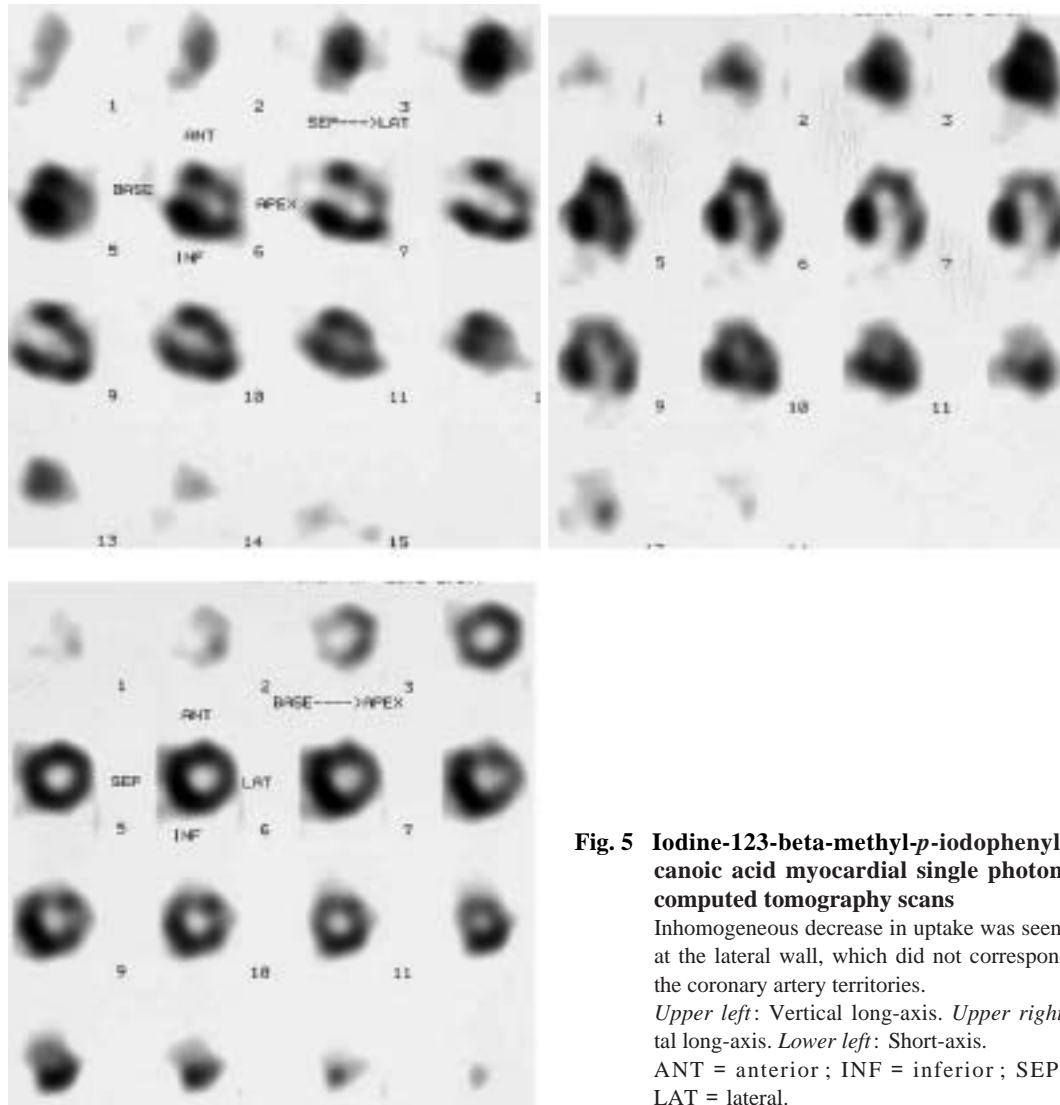


Fig. 5 Iodine-123-beta-methyl-p-iodophenyl-pentadecanoic acid myocardial single photon emission computed tomography scans

Inhomogeneous decrease in uptake was seen, especially at the lateral wall, which did not correspond to any of the coronary artery territories.

Upper left: Vertical long-axis. Upper right: Horizontal long-axis. Lower left: Short-axis.

ANT = anterior; INF = inferior; SEP = septal; LAT = lateral.

と一部心尖部の集積低下，短軸像で前壁，側壁の高度集積低下が認められる．冠動脈枝の支配領域と一致しない局所的異常所見であった．

臨床経過を Fig. 6 に示す．肺炎に対する抗生物質，心不全に対する利尿薬，強心薬の投与により左側優位に貯留していた胸水は改善した．クレアチンキナーゼの上昇も発症当日が最大 190 IU/l で，発症翌日には 67 IU/l，以後順調に低下し正常化した．また，脳性 Na 利尿ペプチドは発症時が 668 pg/ml と著明に高値を示したが，退院時には 58 pg/ml と改善した．

心電図の経過を Figs. 2 - C, D に示す．発症 10 日後には，ST レベルは入院前のレベルに改善し，1 ヶ月後にほぼ正常化した．

心エコー図検査の経過を Fig. 7 に示す．心尖部には良好なビームが入らず評価が困難なものの，発症時で局所的に収縮の低下していた心基部において，左室駆出率は 56%，左室拡張末期径/収縮末期径は 48/35 mm と明らかに改善していた．虚血性心疾患に認められるような壁厚の低下，壁の輝度上昇などの所見は認められず，今回のイベントは一過性であったと思われる．

退院後に施行された，発症 3 ヶ月の ¹²³I-BMIPP 心筋 SPECT 検査を Fig. 8 に示すが，低下していた集積は改善し正常化していた．

また，心筋炎との鑑別のため，発症直後と発症 3 週間でウイルスペア血清を比較したが，有意な上昇は認められなかった．

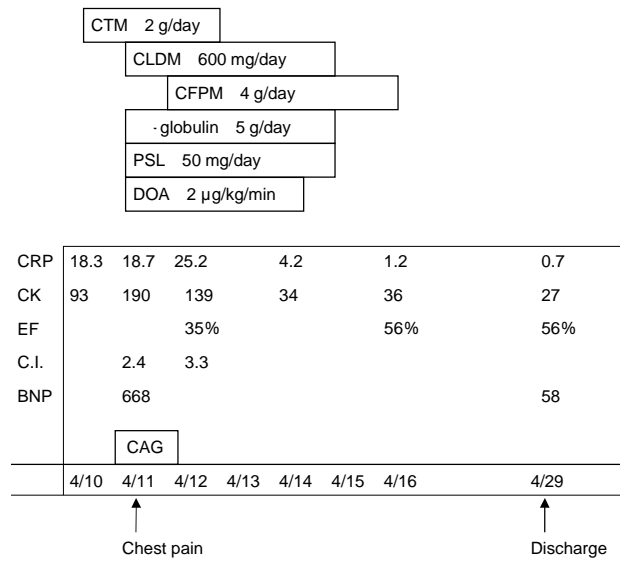


Fig. 6 Clinical course

Treatment with antibiotics, diuretics and cardiotonics resulted in clinical improvement. The CK level reached 190 IU/l during the attack and gradually increased. Contraction of the left ventricle improved after 1 month.

CTM = cefotiam dihydrochloride; CLDM = clindamycin hydrochloride; CFPM = cefepime dihydrochloride; PSL = prednisolone; DOA = dopamine hydrochloride; CRP = C-reactive protein (mg/dl); CK = creatine kinase (IU/l); EF = ejection fraction (%); C.I. = cardiac index (l/min/m²); BNP = brain natriuretic peptide (pg/ml); CAG = coronary angiography.

考 察

いわゆる“たこつぼ型心筋症”は、急性心筋梗塞に類似した発症経過をたどり、急性期の心尖部を中心とした風船状収縮能低下を呈し、その異常は1週間程度の経過で正常化し、1枝の冠動脈支配領域では説明できない、かつ冠動脈造影上で冠動脈に有意狭窄を呈さない症候群として1990年に報告された¹⁾。病因や機序に関しては一定の説がないのが現状である。冠動脈血流異常や心筋炎は病因に関係しておらず、精神的、肉体的ストレスで誘発されたカテコラミンによる気絶心筋が病因の一つとして推測されている⁴⁾。

本症例では、一連の臨床経過はたこつぼ型心筋症と類似していたが、心尖部の壁運動は保たれ、心基部の壁運動が低下しており、左室の局所的収縮障害の形態が“たこつぼ型”でなく“栗型”であった。本症例のようにさまざまな収縮異常の形態を呈した症例が日常診療の中で散見される。本症例以外の報告に、木岡ら²⁾は、心尖部の壁運動が保たれたたこつぼ様心筋症の1症例、下川ら³⁾は、いわゆるたこつぼ型心筋障害と対照的な左室壁運動異常を呈した1例を報告した。発生頻度はけしてまれではなく、たこつぼ型心筋症の亜型の可能性があると思われる。

今回我々は、“栗型”収縮異常の症例において、BMIPP心筋SPECTによる一過性の集積低下を示すこ

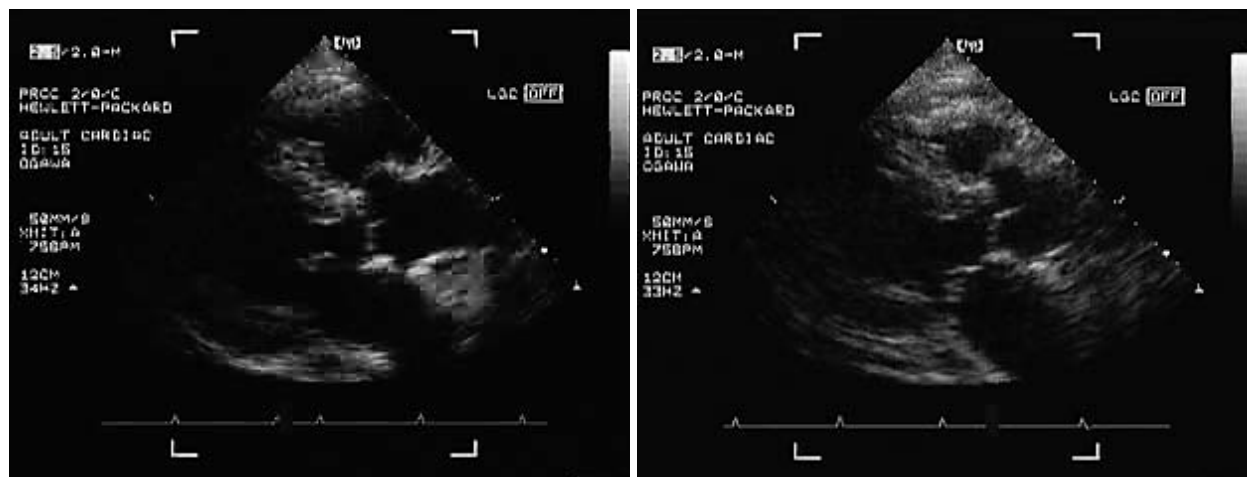


Fig. 7 Time course of echocardiography

Long-axis views of the left ventricle at enddiastole (left) and endsystole (right) 1 month after the onset showing improved ejection fraction of 56%, and left ventricular end-diastolic dimension/left ventricular end-systolic dimension of 48/35 mm. There was no change in the thinning and increased luminance of the left ventricle, which is not typical of ischemic cardiomyopathy.

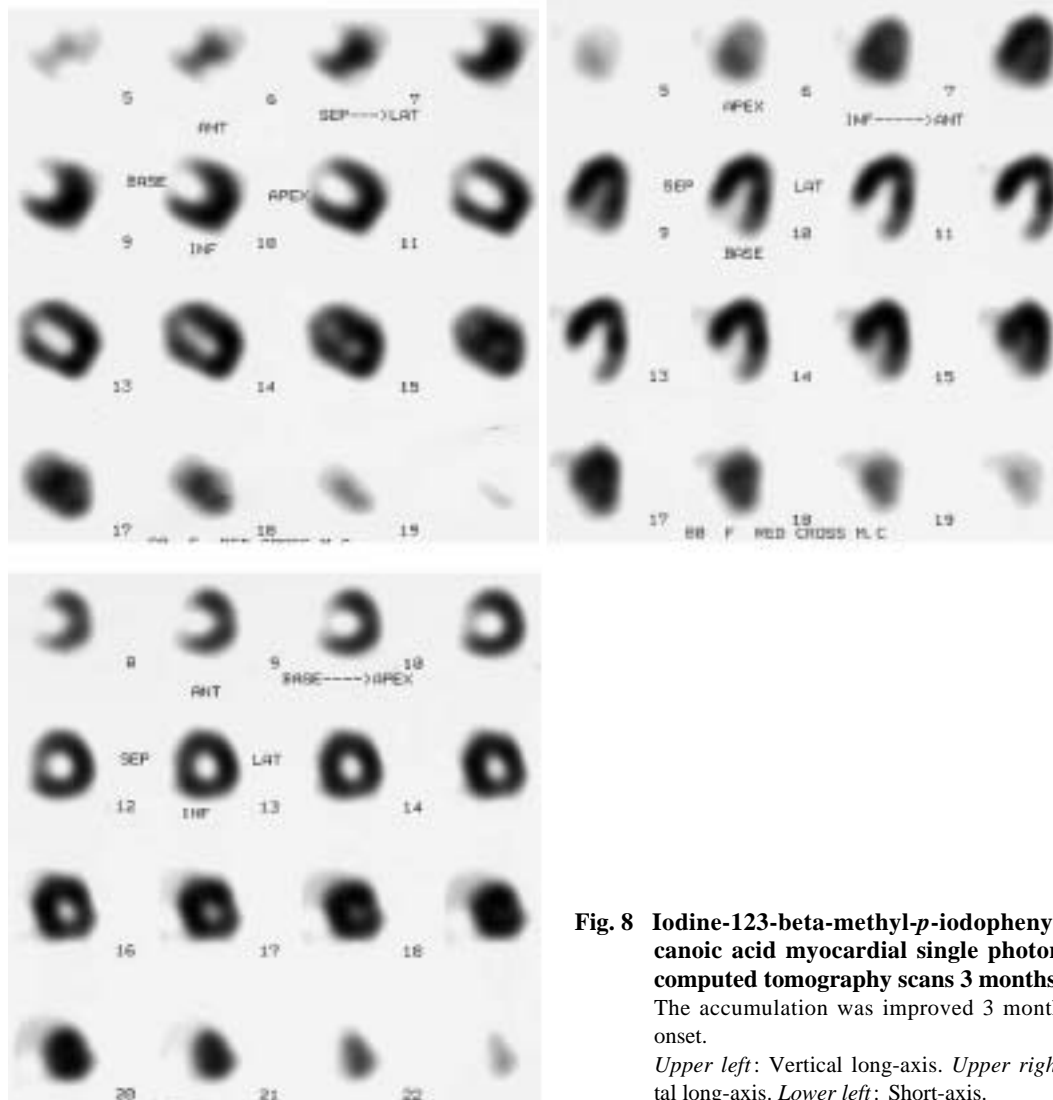


Fig. 8 Iodine-123-beta-methyl-p-iodophenyl-pentadecanoic acid myocardial single photon emission computed tomography scans 3 months later

The accumulation was improved 3 months after the onset.

Upper left: Vertical long-axis. Upper right: Horizontal long-axis. Lower left: Short-axis.

とができた。Kurusuら⁴⁾は、たこつぼ型心筋症例をBMIPP心筋SPECTで検討し、たこつぼ型心筋症の壁運動異常は、精神的、肉体的ストレスで誘発されたカテコラミンによる微小冠動脈血流異常と脂肪酸代謝異常による気絶心筋が原因と推測している。“栗型”壁運動異常を呈した本症例においてもBMIPP心筋SPECT集積低下が認められたことから、脂肪酸代謝異常による気絶心筋が原因であると推察されるが、たこつぼ型でなく“栗型”の壁運動異常となったのは、治癒過程にあるたこつぼ型心筋症や局所的筋炎をみていた可能性もある。心筋炎との鑑別診断は、正確には心筋生検によらなければならない。

また、本症例は情動ストレスを誘因とする典型的

なたこつぼ型心筋症とは異なり、肺炎の先行がみられた。敗血症や急性呼吸不全による心機能低下の報告もあり^{5,6)}、鑑別を要するが、本症例は肺炎の罹患はあったものの敗血症には至っておらず、また、本症例のような心基部全周性にみられる壁運動異常は報告にあるようなび慢性の収縮異常とは異なり、発症機序が異なると考えられた。

冠動脈閉塞に起因しない心収縮異常をきたす疾患、たこつぼ型心筋症、敗血症性心筋障害、心筋炎などは、カテコラミンによる気絶心筋、サイトカインによる障害、ウイルスによる心筋障害などの発症原因による鑑別であるが、心原性心不全の程度による臨床的な分類に従い、治療方針を決定することが実用的と考えられ

る。壁運動異常の形態上の評価は、左室駆出率への寄与が大きいのと思われるが、“栗型”左室壁運動異常は、一般的なたこつぼ型心筋症と比べて心機能の異常と回復は同程度であった。今後、同様な症例が集積され、

比較されることで、たこつぼ型、栗型などの多形態左室壁運動異常の臨床経過の異同を明らかにし、たこつぼ型、栗型などの左室壁運動異常による分類が、臨床上有用か否かを検討していきたい。

要 約

症例は79歳、女性。呼吸困難で当院を受診し、肺炎の疑いで呼吸器内科に入院した。翌日、胸痛が出現し、心電図でⅢ、Ⅴ₁のST上昇、経胸壁心エコー図法で左室壁運動の低下が認められ、当科に転科した。急性心筋梗塞を疑い、緊急カテーテル検査を行った。冠動脈に有意狭窄が認められなかったが、左室造影で心基部寄りでは前壁、後下壁の壁運動が低下していた一方、心尖部での壁運動は保たれており、栗型の左室形態を呈していた。¹²³I-BMIPP心筋SPECTでは、側壁を中心に高度の集積低下が認められた。いずれも冠動脈支配領域とは一致しない所見であった。心エコー図上の左室壁運動の異常は1週間で改善し、3ヵ月後の¹²³I-BMIPP心筋SPECTも正常化していた。臨床経過はたこつぼ様心筋症と類似していたが、左室形態は心基部の壁運動が低下し、心尖部の壁運動が保たれ、たこつぼ型ではなく栗型を呈したことが特徴的であった。

J Cardiol 2004 Jun; 43(6): 273 - 280

文 献

- 1) 佐藤 光, 立石博信, 内田俊明: 多枝 spasm により特異な左室造影「ツボ型」を示した stunned myocardium. *in* 臨床から見た心筋細胞障害: 虚血から心不全まで (児玉和久, 土師一夫, 堀 正二 編). 科学評論社, 東京, 1990; pp 56 - 64
- 2) 木岡秀隆, 福並正剛, 下永田剛, 熊谷和明, 山田貴久, 平田明生, 浅井光俊, 牧野信彦, 伯耆徳武: 心尖部の壁運動が保たれた蝸壺様心筋症の一症例. *Circ J* 2002; 66(Suppl 1): 951(abstr)
- 3) 下川淳一, 納谷昌直, 今村英一郎, 安在貞祐: いわゆるたこつぼ型心筋障害と対照的な左室壁運動異常を呈した1例. *道南医学会誌* 2002; 37: 68 - 70
- 4) Kurisu S, Inoue I, Kawagoe T, Ishihara M, Shimatani Y, Nishioka K, Umemura T, Nakamura S, Yoshida M, Sato H: Myocardial perfusion and fatty acid metabolism in patients with tako-tsubo-like left ventricular dysfunction. *J Am Coll Cardiol* 2003; 41: 743 - 748
- 5) Rossi MA, Santos CS: Sepsis-related microvascular myocardial damage with giant cell inflammation and calcification. *Virchows Arch* 2003; 443: 87 - 92
- 6) Krishnagopalan S, Kumar A, Parrillo JE, Kumar A: Myocardial dysfunction in the patient with sepsis. *Curr Opin Crit Care* 2002; 8: 376 - 388