

Cardiovascular Imaging In-a-Month

急性前壁心筋梗塞に対し再疎通療法を施行し16時間後にST上昇が顕著となった55歳男性

A 55-Year-Old Man Presenting With Manifest ST Elevation 16 Hours After Reperfusion Therapy for Acute Anterior Myocardial Infarction

栗栖 智
井上 一郎
河越 卓司
石原 正治
嶋谷 祐二

Satoshi KURISU, MD
Ichiro INOUE, MD
Takuji KAWAGOE, MD
Masaharu ISHIHARA, MD, FJCC
Yuji SHIMATANI, MD

症 例 55歳, 男性

主 訴: 胸痛.

既往歴: 53歳時より糖尿病内服加療中.

現病歴: 2003年6月6日, 起床時より胸部の鈍痛を自覚し, 翌日にも持続するため当院を受診した. 受診時心電図の I, aF, V_1-V_4 において軽度のST上昇, V_1-V_3 において異常Q波を認めたため, 緊急カテーテル検査を実施した (Figs. 1, 2). 左冠動脈造影では左前下行枝は近位部で完全閉塞を認め, また右冠動脈造影では円錐枝から肺動脈へ流入する冠動脈肺動脈瘻を認めた. また, 冠動脈肺動脈瘻から左前下行枝近位部へ流入する血流により, 右冠動脈から左前下行枝へ良好な側副血行路が認められ, 左前下行枝は順行性に造影された. この良好な側副血行路の存在がST上昇が軽度である理由と考えられた. 左前下行枝近位部に血栓吸引術およびステント留置術を施行した結果, 第1中隔枝部に冠動脈小解離を残したが, 責任病変は十分な拡張が得られた. 最終左冠動脈造影では冠動脈肺動脈瘻は左前下行枝から肺動脈へ造影された. 左前下行枝再疎通後の右冠動脈造影は行わなかった. 経過は良好であったが, 帰宅16時間後に再び胸痛を自覚し, 心電図でST上昇が顕著となった. そのときの心電図を Fig. 3 に示す.

広島市立広島市民病院 循環器科: 〒730-8518 広島市中区基町7-33

Department of Cardiology, Hiroshima City Hospital, Hiroshima

Address for correspondence: KURISU S, MD, Department of Cardiology, Hiroshima City Hospital, Moto-machi 7-33, Naka-ku, Hiroshima 730-8518

Manuscript received March 3, 2004; revised March 23, 2004; accepted April 5, 2004

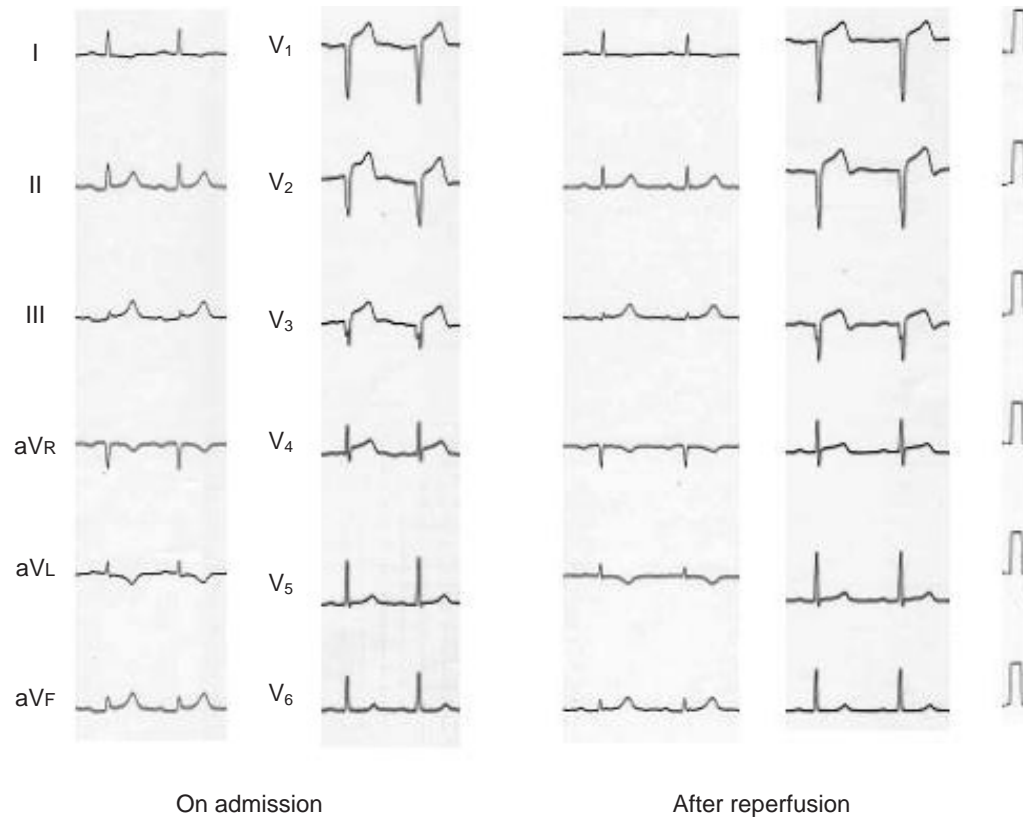


Fig. 1

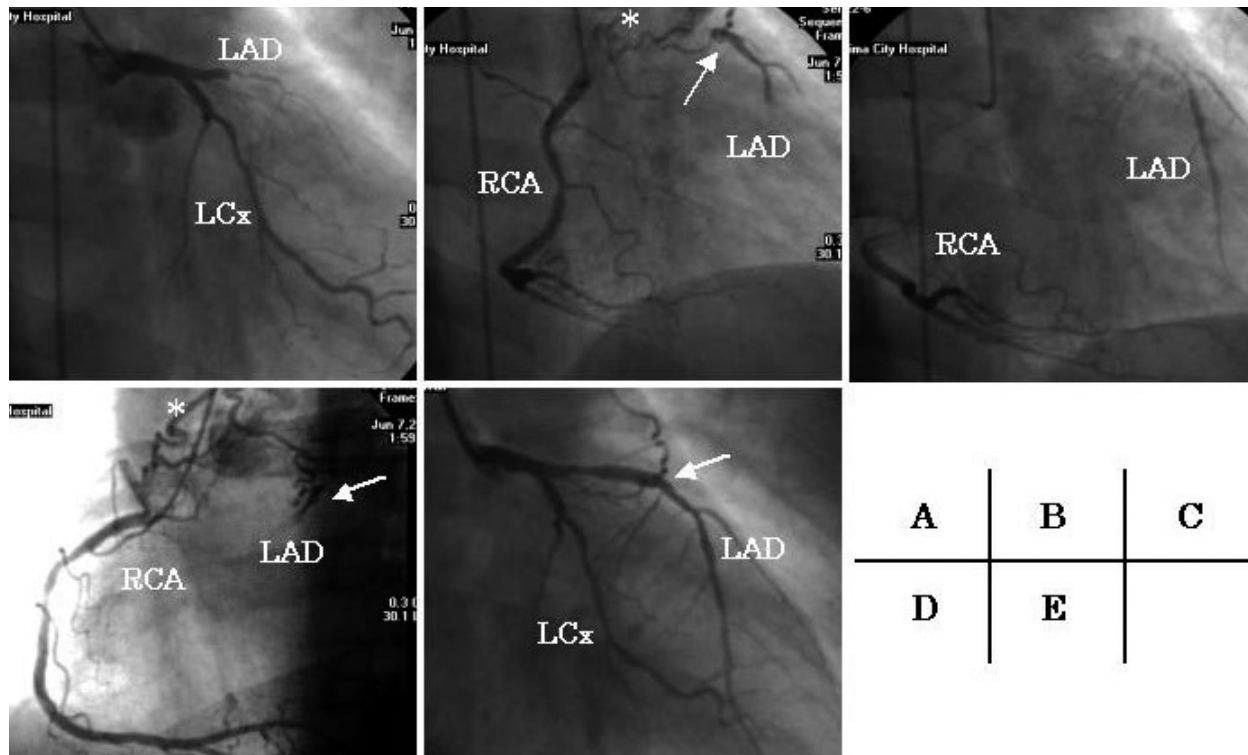


Fig. 2

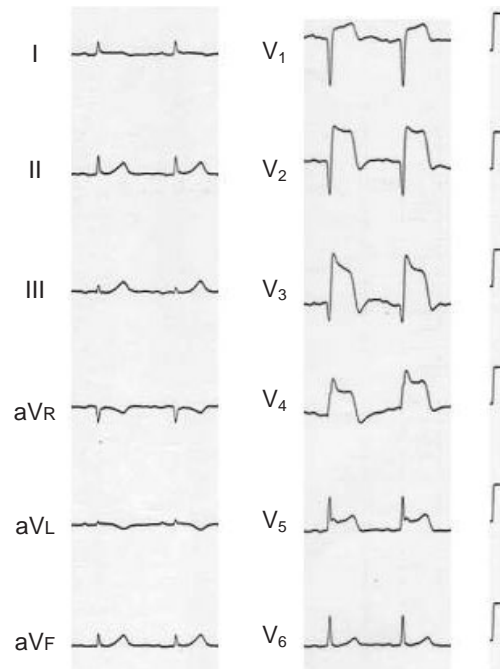


Fig. 3

診断のポイント

胸痛および明らかなST上昇を認めることから再梗塞を疑ったが、急性期にも増してSTが上昇している原因が不明であった。再度緊急カテーテル検査を実施した結果をFig. 4に示す。左冠動脈造影では左前下行枝は冠動脈肺動脈瘻結合部よりも末梢の冠動脈小解離を形成した第1中隔枝部で閉塞し、冠動脈肺動脈瘻は左前下行枝から肺動脈へ造影された。そのため、右冠動脈造影では急性期に認めた左前下行枝への良好な側副血行路は造影されず、左前下行枝第1中隔枝から末梢の灌流領域は急性期よりも高度の虚血状態に陥り、ST上昇が顕著化したものと考えられた。閉塞部をバルーン拡張し十分な拡張が得られた後は、ST上昇は改善した。

冠動脈造影が日常的に行われるようになった現在、冠動脈肺動脈瘻は症状とは無関係に偶然に発見されることが多いが、急性心筋梗塞例に合併することはまれである^{1,2)}。一般に冠動脈の閉塞部は末梢になればなるほど虚血領域は小さくなる。しかし本症例で

は、冠動脈肺動脈瘻による側副血行路を機序として、急性期近位部閉塞時よりも再梗塞遠位部閉塞時に虚血が高度となったまれな症例であり提示した。

Diagnosis: Acute occlusion at the site immediately distal to the anastomosis between the coronary artery-pulmonary artery fistula and left anterior descending artery in acute anterior myocardial infarction

Key Words: Myocardial infarction, treatment; Interventional cardiology; Congenital heart disease

文献

- 1) Yamabe H, Fujitani K, Mizutani T, Fukuzaki H: Two cases of myocardial infarction with coronary arteriovenous fistula. *Jpn Heart J* 1983; **24**: 303 - 308
- 2) Ho YL, Chen WJ, Wu CC, Lee YT: Acute myocardial infarction in a case of myelofibrosis with patent coronary arteries and arteriovenous fistulae draining into the main pulmonary artery. *Int J Cardiol* 1994; **46**: 49 - 51

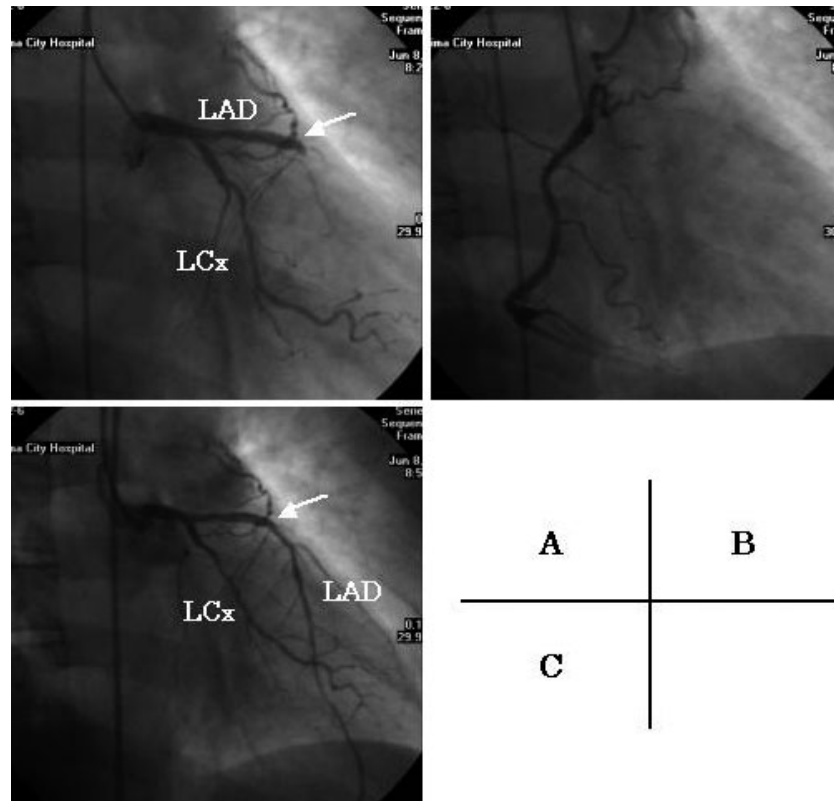


Fig. 4

Fig. 1 Electrocardiograms

Electrocardiography on admission showed mild ST elevation in the I , aVF and $V_1 - V_4$ leads and abnormal Q wave in the $V_1 - V_3$ leads. Reperfusion therapy resulted in incomplete resolution of ST elevation.

Fig. 2 Coronary angiograms

Left coronary angiography showed total occlusion of the proximal left anterior descending artery (A). Right coronary angiography demonstrated coronary artery-pulmonary artery fistula (asterisk) connecting with the proximal left anterior descending artery (arrow), and developed collateral circulation (B: right anterior oblique early image, C: right anterior oblique delayed image). Reperfusion therapy resulted in antegrade flow of the left anterior descending artery (arrow);

E)

LAD = left anterior descending artery; LCx = left circumflex artery; RCA = right coronary artery.

Fig. 3 Electrocardiogram recorded 16 hours after reperfusion therapy

ST elevation was remarkable in the $V_1 - V_5$ leads.

Fig. 4 Repeat coronary angiograms

Left coronary angiography showed total occlusion at the site immediately distal to the anastomosis between the coronary artery-pulmonary artery fistula and left anterior descending artery (arrow; A). Right coronary angiography revealed coronary artery-pulmonary artery fistula, but did not show collateral circulation to the left anterior descending artery (B). Reperfusion therapy resulted in antegrade flow of the left anterior descending artery (arrow; C).

Abbreviations as in Fig. 2.