

心停止またはショック状態の症例における経食道心エコー検査の有用性

Efficacy of Transesophageal Echocardiography in Patients With Cardiac Arrest or Shock

三宅 誠
泉 知里
高橋 秀一*
日村 好宏
玄 博允
小西 孝

Makoto MIYAKE, MD
Chisato IZUMI, MD
Shuichi TAKAHASHI
Yoshihiro HIMURA, MD
Hiromitsu GEN, MD
Takashi KONISHI, MD

Abstract

Objectives. Only a few examinations are available to critically ill patients. We assessed the efficacy of transesophageal echocardiography (TEE) in the management of patients with cardiac arrest or shock.

Methods. Among a total of 2,021 patients who underwent TEE over the past 13 years at our institution, we reviewed 18 patients who underwent TEE during cardiac arrest or shock.

Results. TEE was performed in four patients with cardiac arrest and in 14 patients with shock. In 12 (67%) of 18 patients, TEE identified the following abnormalities: aortic dissection in four, ruptured thoracic aortic aneurysm in two, papillary muscle rupture in two, left ventricular free wall rupture in two, postoperative cardiac tamponade in one and ruptured chordae tendineae in one. TEE excluded suspected cardiac abnormality in two other patients. Transthoracic echocardiography could not be performed in 8 of 18 patients, and showed poor quality of images in the remaining 10 patients. Of the 12 patients with a diagnosis based on TEE, three patients died during cardiopulmonary resuscitation, whereas nine patients were treated with emergent surgery and six of these survived to hospital discharge.

Conclusions. TEE is feasible even in patients with cardiac arrest or shock, and can play an important role in establishing the diagnosis and determining the treatment of such patients.

J Cardiol 2004 Nov; 44(5): 189-194

Key Words

■Echocardiography, transesophageal ■Cardiac arrest ■Shock
■Cardiopulmonary resuscitation ■Diagnostic techniques

はじめに

心停止やショック状態の症例においては、施行可能な検査に限界がある。経食道心エコー検査は、患者の検査室への移動を必要とせず、ベッドサイドで実施が可能である。また、心臓マッサージなどの治療を中断させることなく観察を行うことが可能である。したがって、心停止またはショック状態において、経食道心エコー検査は非常に有用な検査であると思われる。しかし、このような状況下での緊急検査としての方法

の有用性についての報告は少ない。

そこで当院において、心停止またはショック状態で緊急の経食道心エコー検査を施行した症例を対象に後ろ向き調査を行い、その有用性を検討した。

対象と方法

当院において1990-2002年の13年間に経食道心エコー検査が施行された2,021例中、心停止またはショック状態で集中治療室または救急外来で施行された18例(男性10例、女性8例、平均年齢69 ± 11歳)を

天理よろづ相談所病院 循環器内科, *臨床病理部: 〒632-8552 奈良県天理市三島町200

Departments of Cardiology and *Clinicopathology, Tenri Hospital, Nara

Address for correspondence: KONISHI T, MD, Department of Cardiology, Tenri Hospital, Mishima-cho 200, Tenri, Nara 632-8852

Manuscript received May 14, 2004; revised July 29, 2004; accepted July 29, 2004

Table 1 Patient data, echocardiographic findings, management, and outcome

Pt No.	Age(yr) sex	Past medical history or underlying disease	Patient condition	TEE location	TTE diagnosis	TEE diagnosis	Management	Outcome
1	64/F	None	Cardiac arrest	ER	Not performed	Descending aortic dissection Pleural effusion	Emergent Op.	Death
2	75/M	Aortic dissection (treated medically)	Cardiac arrest	ICU	Not performed	Descending aortic dissection Pleural effusion	Emergent Op.	Death
3	56/F	None	Cardiac arrest	ER	Only pericardial effusion	Ascending aortic dissection Pericardial effusion	Only CPR	Death
4	84/F	None	Cardiac arrest	ER	Not performed	Ascending aortic dissection Pericardial effusion	Only CPR	Death
5	72/F	AMI	Shock	ICU	Poor quality	Papillary muscle rupture	Emergent Op.	Survived
6	77/M	AMI	Shock	ICU	Poor quality	Papillary muscle rupture	Emergent Op.	Survived
7	86/F	AMI	Shock	ER	Not performed	Left ventricular free wall rupture	Emergent Op.	Death
8	66/M	AMI	Shock	ICU	Poor quality	Left ventricular free wall rupture	Emergent Op.	Survived
9	77/M	AMI	Shock	ICU	Poor quality	Papillary muscle rupture excluded		Death
10	46/M	Post CABG	Shock	ICU	Not performed	Cardiac tamponade	Emergent Op.	Survived
11	75/M	Post CABG	Shock	ICU	Poor quality	No finding to affect management		Death
12	63/M	Post CABG	Shock	ICU	Not performed	No finding to affect management		Death
13	62/M	Post CABG	Shock	ICU	Not performed	No finding to affect management		Survived
14	59/M	MR	Shock	ICU	Poor quality	Ruptured chordae tendineae	Emergent Op.	Survived
15	61/F	Post MVR	Shock	ICU	Poor quality	No finding to affect management		Survived
16	85/F	HCM, MR	Shock	ICU	Poor quality	Ruptured chordae tendineae excluded		Death
17	67/M	None	Shock	ICU	Not performed	Ruptured thoracic aortic aneurysm Cardiac tamponade	Emergent Op.	Survived
18	72/F	Collagen disease Emphysema	Shock	ICU	Poor quality	Ruptured thoracic aortic aneurysm Cardiac tamponade	Only CPR	Death

Pt = patient ; TEE = transesophageal echocardiography ; TTE = transthoracic echocardiography ; F = female ; M = male ; AMI = acute myocardial infarction ; CABG = coronary artery bypass grafting ; MR = mitral regurgitation ; MVR = mitral valve replacement ; HCM = hypertrophic cardiomyopathy ; ER = emergency room ; ICU = intensive care unit ; Op. = operation ; CPR = cardiopulmonary resuscitation.

対象とした。

これらの症例の経食道心エコー検査による診断，経胸壁心エコー検査の施行状況と，それによる診断および治療と予後について調べた。経食道心エコー検査に使用した超音波診断装置はTOSHIBA SSH-140Aで，5MHzマルチプレーン探触子を使用した。また，のちの心エコー図診断カンファレンスでの検討のため，すべての経胸壁および経食道心エコー検査の動画をビデオテープに記録した。

結 果

1. 患者背景

患者背景，診断，治療，転帰についてのまとめをTable 1に示す。4例は心肺蘇生中に経食道心エコー検査が施行され，残り14例はショック状態下で施行された。

心肺蘇生中の4例のうち，3例は心臓マッサージ下に施行された。ショック状態の14例の検査時における基礎疾患の内訳は，急性心筋梗塞が5例，冠動脈バイパス術直後が4例，急性左心不全に伴うショック状態が3例，明らかな心血管疾患を認めないのが2例だった。これら14例のうち2例は血圧が低いため，心臓マッサージを要した。

2. 経食道心エコー検査による診断

心肺蘇生中に検査された4例中2例は，経食道心エコー検査で大量の胸水と下行大動脈解離が認められ，胸部下行大動脈解離の胸腔内破裂と診断した。他の2例は心臓液と上行大動脈解離が認められ，上行大動脈解離の心腔内穿破と診断した(Fig. 1-A)。

ショック状態で施行された経食道心エコー検査では，急性心筋梗塞発症後の5例中2例で断裂した乳頭

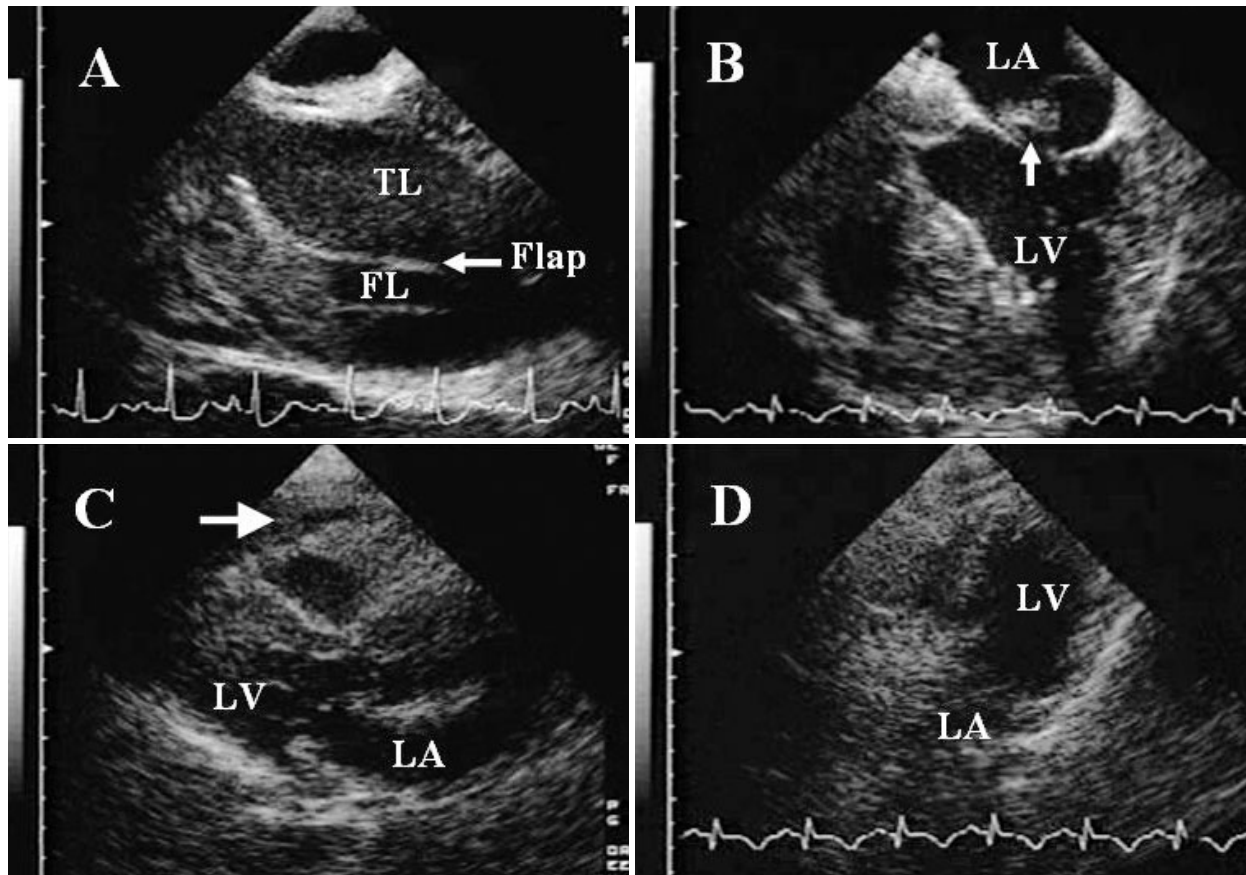


Fig. 1 Transesophageal echocardiograms

A: Transesophageal long-axis view of the ascending aorta showing a true lumen, a false lumen, and an intimal flap (arrow)

B: Transesophageal four-chamber view showing a ruptured papillary muscle (arrow), which is attached to the anterior mitral leaflet and prolapsing into the left atrium during systole.

C: Transthoracic parasternal long-axis view showing only a small amount of pericardial effusion (arrow). An intimal flap was invisible.

D: Transthoracic apical view showing inadequate image for assessing the mitral valve.

Note that A and C were obtained from the same patient, as were B and D.

TL = true lumen; FL = false lumen; Flap = intimal flap; LA = left atrium; LV = left ventricle.

筋が認められた (Fig. 1 - B). 他の2例では高輝度の心臓液が認められ、心破裂と診断した。残りの1例は乳頭筋断裂の除外診断のために行ったが、その所見は認められなかった。冠動脈バイパス術直後のショック状態の4例中1例で経食道心エコー検査により心臓内血腫が認められ、術後心タンポナーデと診断した。他の3例においては低左室機能以外に明らかな異常所見が認められなかった。急性左心不全に伴うショック状態の3例のうち1例で僧帽弁腱索断裂と診断した。他の1例は閉塞性肥大型心筋症のショック症例で、僧帽弁腱索断裂の除外診断のため施行したが、その所見が認められなかった。また、もう1例は僧帽弁置換術後の

高度弁周囲逆流であったが、すでに経胸壁心エコー検査で診断がついており、人工弁の詳細な観察のために行った。原因不明のショックの2例においては、いずれも心臓内血腫と上行大動脈瘤が認められ、上行大動脈瘤の心腔内穿破と診断した。

以上のように18例のうち、経食道心エコー検査で確定診断が得られた症例は12例 (67%)であった。

3. 経胸壁心エコー検査の施行状況と診断

心肺蘇生中に施行された4例のうち3例では、心マッサージのため経胸壁心エコー検査を施行できなかった。残りの1例は Fig. 1 - A と同一症例であるが、

経胸壁心エコー検査では、心液が認められたのみで、経食道心エコー検査で認められた上行大動脈解離の所見は確認できず、診断は困難だった(Fig. 1-C)。

急性心筋梗塞後の乳頭筋断裂の2例とも、経胸壁心エコー検査は施行されたが、大動脈内バルーンポンプの挿入後や肺うっ血の状態での検査であり、ともに描出不良で診断には至らなかった。Fig. 1-Dはそれら2例のうち1例の経胸壁心エコー検査の画像である(Fig. 1-Bと同一症例)。急性心筋梗塞後の心破裂の2例においては、1例で経胸壁心エコー検査を施行したが、診断できず、もう1例は心マッサージのため施行できなかった。冠動脈バイパス術直後のショック状態の4例中3例は術直後であり、ドレーンやガーゼのため経胸壁心エコー検査では観察できなかった。左心不全によりショックをきたした僧帽弁腱索断裂の症例は、経胸壁心エコー検査では診断的画像を得られなかった。上行大動脈瘤の心腔内穿破の2例のうち1例は経胸壁心エコー検査では診断できず、もう1例は心マッサージのため施行できなかった。

上記をまとめると、経食道心エコー検査により初めて確定診断に至った12例の検討では、経胸壁心エコー検査で確定診断が得られなかったものが6例(50%)、心マッサージのため経胸壁心エコー検査を施行できなかったものが5例(42%)、手術直後のためのものが1例(8%)であった。

4. 治療と予後

心肺蘇生中に施行された4例のうち、胸部下行大動脈解離の胸腔内破裂の2例は緊急手術が行われたが、いずれも死亡した。上行大動脈解離の心腔内穿破の2例は蘇生できなかった。

急性心筋梗塞後の乳頭筋断裂の2例は緊急手術で救命しえた。心破裂の2例のうち、1例は緊急ドレナージとその後の手術で救命しえたが、他の1例は死亡した。冠動脈バイパス術直後の心タンポナーデの1例は再開胸術により救命しえた。左心不全によるショックをきたした僧帽弁腱索断裂の症例は緊急手術により救命できた。上行大動脈瘤の心腔内穿破の2例のうち1例は緊急手術で救命できたが、もう1例は死亡した。

すなわち、経食道心エコー検査により診断が確定した12例のうち、その診断に基づいて緊急手術が行われたものは9例で、うち6例が生存し退院した。

考 察

近年、心肺蘇生法が市民にも普及しつつあるが、その成功率はいまだ低く、10-20%とされている¹⁾。蘇生治療と併せて、その原因検索を行い、ただちにそれに対する適切な治療を開始することが極めて重要である。今回の我々の検討では18例中12例において経食道心エコー検査により診断が確定され、2例においても心血管疾患の除外診断に有用であった。

心停止に対する心肺蘇生中の48例における経食道心エコー検査の有効性を調べた研究²⁾では、診断能は感度93%と高く心停止の原因の解明に有用であると報告している。その中で、心肺蘇生中の探触子の食道への挿入に関しては、経験ある医師により問題なく施行できたと報告されている。十分に経験ある医師が慎重に行えば、このように安全に施行できると思われる。また、経胸壁心エコー検査で十分な情報が得られなかった集中治療室の重症患者における経食道心エコー検査の有用性も報告されている^{3,4)}。そのような症例の53-59%において経食道心エコー検査は不安定な血行動態をもたらす原因となった心血管系の異常を明らかにした。合併症に関しては、心不全の悪化が4%の症例に認められたが、残りは合併症なく検査を施行された⁴⁾。

我々の検討では経食道心エコー検査により診断された症例の半数が大動脈疾患であった。経胸壁心エコー検査は多くの場合、大動脈近位部の観察に限られるため、その部位での大動脈解離の診断には有用であり陽性予測値も高いが、陰性所見から大動脈解離を除外診断することはできない⁵⁾。一方で、経食道心エコー検査は胸部大動脈全体の観察が可能であり、大動脈解離や大動脈破裂の診断に非常に有用である。経食道心エコー検査の大動脈解離に対する診断能はコンピューター断層撮影や大動脈造影検査と同等かそれ以上であるとされ、感度99-100%と報告されている^{6,7)}。合併症に関しては、大動脈破裂の疑いの101例に施行された経食道心エコー検査において、まったく認めなかったと報告されている⁷⁾。このように、大動脈疾患において経食道心エコー検査は十分な鎮静下では安全に施行でき、かつ、ほぼ全例で診断的画像が得られる非常に有用な検査と考えられる。

急性僧帽弁閉鎖不全症も迅速かつ正確な診断と、速

やかな治療を必要とする緊急疾患の一つである。今回の我々の検討では、経食道心エコー検査は急性僧帽弁閉鎖不全症における診断に有用だった。心原性ショック状態においては、重症僧帽弁閉鎖不全症の存在にもかかわらず、心拍出量が著しく減少しているため心雑音を聴取しないことがあり、また、適切な体位を得ることが難しいため音響窓 (acoustic window) が狭くなり、経胸壁心エコー検査での診断も難しく、経食道心エコー検査によって初めて僧帽弁閉鎖不全症の存在、程度および原因が診断されることがある⁸⁾。急性僧帽弁閉鎖不全患者に対するカラードプラーによる重症度判定において、経食道心エコー検査は経胸壁心エコー検査と比較してすぐれており⁹⁾、また、重篤な状態にある患者における検討でも僧帽弁閉鎖不全の原因、すなわち僧帽弁位人工弁機能不全、僧帽弁乳頭筋断裂、僧帽弁腱索断裂などの診断および逆流の程度の評価に経食道心エコー検査は非常に有用である¹⁰⁾。

今回の我々の検討では肺塞栓症の例はなかったが、肺塞栓により心肺停止をきたすことは少なくない。過去の報告^{11,12)}によると、心停止のうち5-10%は肺塞栓症が原因とされている。重症肺塞栓症の約60%は肺動脈中枢側の塞栓症であるとされており¹³⁾、それらにおいては経食道心エコー検査の診断能は感度80-97%と報告されている^{13,14)}。血行動態が不安定で、コンピューター断層撮影検査室や核医学検査室への移動が困難な重症肺塞栓症においては、経食道心エコー検査を積極的に考慮してもよいと思われる。

我々の検討では、経食道心エコー検査により確定診断が得られた12例のうち9例(75%)で、その所見に基づいてただちに治療が開始され、うち6例(50%)が生残り退院しえた。また、過去の報告^{2,4)}でも、心肺蘇生中や集中治療室の患者の10-31%において、経食道心エコー検査から得られた所見により緊急手術などの重要な治療法の決定・変更がもたらされた。このよう

に、経食道心エコー検査は診断だけでなく、迅速かつ適切な治療という点においても重要な役割を担っていると考えられる。とくに気管内挿管下・鎮静下にある集中治療室や心肺蘇生中の患者においては、負担が少なく施行できると思われる。

今回の我々の検討に用いた経胸壁心エコー図診断装置は前述のとおり従来型のものであるが、最近では携帯型心エコー図診断装置も集中治療室や救急外来でも広く使用されつつある。非常に手軽に施行できる利点があるが、重篤な症例における過去の報告^{15,17)}では従来型装置と比較して、診断能が低いとされている。また、重要な所見の見落としが31%もあるとも報告されており¹⁵⁾、今後のさらなる検討が必要であると思われる。

本研究の限界

今回の検討は18例と少数である。また、経食道心エコー検査を施行しなかった心停止およびショック状態の症例についての検討は今回行っていない。すなわち、対照群がないため経食道心エコー検査の実施が予後にどれだけ寄与したかは不明である。さらに経食道心エコー検査の適応や施行のタイミングについては定まったプロトコルがなく、主治医や救急外来医の裁量によって決定された。今後は、プロトコルを明確にし、心停止から蘇生開始までの時間や経食道心エコー検査施行までの時間なども考慮に入れ、検討する必要があると思われる。

結 語

施行可能な検査に限界がある心肺停止やショック状態の症例において、その診断と治療法の選択にベッドサイドで施行可能な経食道心エコー検査は有用であると考えられる。

要 約

目 的: 心停止やショック状態の症例では、実施可能な検査に限界がある。そのような症例の診断および治療における経食道心エコー検査の有用性を評価した。

方 法: 過去13年間に施行された当院での経食道心エコー検査2,021例中、心停止またはショック状態で経食道心エコー検査を施行した18例を対象とし、診断、治療および予後を検討した。

結 果: 18例の内訳は心停止が4例で、ショック状態が14例であった。12例(67%)においては経

食道心エコー検査により心停止またはショック状態の原因が診断できた(大動脈解離4例,胸部大動脈瘤破裂2例,急性心筋梗塞に合併した乳頭筋断裂2例と心破裂2例,心臓手術直後の心タンポナーデ1例,僧帽弁腱索断裂1例),さらに2例においては疑いがもたれた心血管疾患の除外診断に経食道心エコー検査が有用であった。18例中8例では蘇生中または開心術直後のため経胸壁心エコー検査は施行されず,残りの10例においては施行されたが,良好な画像が得られなかった。経食道心エコー検査により診断できた12例のうち,3例は心肺蘇生中に死亡した。残りの9例は経食道心エコー検査の所見に基づいて緊急手術が行われ,うち6例が回復し退院した。

結 論: 経食道心エコー検査は心停止やショック状態においても施行可能であり,そのような症例における確定診断と治療法の決定に有用である。

J Cardiol 2004 Nov; 44(5): 189 - 194

文 献

- 1) Cummins RO, Graves JR: Clinical results of standard CPR: Prehospital and in-hospital. *in* Cardiopulmonary Resuscitation. Vol. 16 of Clinics in Critical Care Medicine (ed by Kaye W, Bircher NG) Churchill Livingstone, New York, 1989; pp 87 - 102
- 2) van der Wouw PA, Koster RW, Delemarre BJ, de Vos R, Lampe-Schoenmaeckers AJ, Lie KI: Diagnostic accuracy of transesophageal echocardiography during cardiopulmonary resuscitation. *J Am Coll Cardiol* 1997; **30**: 780 - 783
- 3) Chenzbraun A, Pinto FJ, Schnittger I: Transesophageal echocardiography in the intensive care unit: Impact on diagnosis and decision-making. *Clin Cardiol* 1994; **17**: 438 - 444
- 4) Oh JK, Seward JB, Khandheria BK, Gersh BJ, McGregor CG, Freeman WK, Sinak LJ, Tajik AJ: Transesophageal echocardiography in critically ill patients. *Am J Cardiol* 1990; **66**: 1492 - 1495
- 5) Khandheria BK, Tajik AJ, Taylor CL, Safford RE, Miller FA Jr, Stanson AW, Sinak LJ, Oh JK, Seward JB: Aortic dissection: Review of value and limitations of two-dimensional echocardiography in a six-year experience. *J Am Soc Echocardiogr* 1989; **2**: 17 - 24
- 6) Erbel R, Engberding R, Daniel W, Roelandt J, Visser C, Rennollet H, European Cooperative Study Group for Echocardiography: Echocardiography in diagnosis of aortic dissection. *Lancet* 1989; **334**: 457 - 461
- 7) Smith MD, Cassidy JM, Souther S, Morris EJ, Sapin PM, Johnson SB, Kearney PA: Transesophageal echocardiography in the diagnosis of traumatic rupture of the aorta. *N Engl J Med* 1995; **332**: 356 - 362
- 8) Goldman AP, Glover MU, Mick W, Pupello DF, Hiro SP, Lopez-Cuenca E, Maniscalco BS: Role of echocardiography/Doppler in cardiogenic shock: Silent mitral regurgitation. *Ann Thorac Surg* 1991; **52**: 296 - 299
- 9) Smith MD, Cassidy JM, Gurley JC, Smith AC, Booth DC: Echo Doppler evaluation of patients with acute mitral regurgitation: Superiority of transesophageal echocardiography with color flow imaging. *Am Heart J* 1995; **129**: 967 - 974
- 10) Khoury AF, Afridi I, Quinones MA, Zoghbi WA: Transesophageal echocardiography in critically ill patients: Feasibility, safety, and impact on management. *Am Heart J* 1994; **127**: 1363 - 1371
- 11) Kürkciyan I, Meron G, Sterz F, Janata K, Domanovits H, Holzer M, Berzlanovich A, Bankl HC, Laggner AN: Pulmonary embolism as a cause of cardiac arrest: Presentation and outcome. *Arch Intern Med* 2000; **160**: 1529 - 1535
- 12) Silfvast T: Cause of death in unsuccessful prehospital resuscitation. *J Intern Med* 1991; **229**: 331 - 335
- 13) Wittlich N, Erbel R, Eichler A, Schuster S, Jakob H, Iversen S, Oelert H, Meyer J: Detection of central pulmonary artery thromboemboli by transesophageal echocardiography in patients with severe pulmonary embolism. *J Am Soc Echocardiogr* 1992; **5**: 515 - 524
- 14) Pruszczyk P, Torbicki A, Pacho R, Chlebus M, Kuch-Wocial A, Pruszyński B, Gurba H: Noninvasive diagnosis of suspected severe pulmonary embolism: Transesophageal echocardiography vs spiral CT. *Chest* 1997; **112**: 722 - 728
- 15) Goodkin GM, Spevack DM, Tunick PA, Kronzon I: How useful is hand-carried bedside echocardiography in critically ill patients? *J Am Coll Cardiol* 2001; **37**: 2019 - 2022
- 16) Vignon P, Chastagner C, Francois B, Martaille JF, Normand S, Bonnivard M, Gastinne H: Diagnostic ability of hand-held echocardiography in ventilated critically ill patients. *Crit Care* 2003; **7**: R84 - R91
- 17) Vignon P, Frank MB, Lesage J, Mucke F, Francois B, Normand S, Bonnivard M, Clavel M, Gastinne H: Hand-held echocardiography with Doppler capability for the assessment of critically-ill patients: Is it reliable? *Intensive Care Med* 2004; **30**: 718 - 723