

## 経食道心エコー図検査におけるミダゾラム麻酔併用の有用性

## Usefulness of Conscious Sedation With Midazolam During Transesophageal Echocardiographic Examination

橋本 修治  
 中谷 敏<sup>\*1</sup>  
 谷村 雅一<sup>\*2</sup>  
 仲宗根 出  
 田中 教雄  
 増田 喜一  
 金 智隆<sup>\*1</sup>  
 神崎 秀明<sup>\*1</sup>  
 北風 政史<sup>\*1</sup>  
 宮武 邦夫<sup>\*1</sup>

Shuji HASHIMOTO, RMS  
 Satoshi NAKATANI, MD, FJCC<sup>1</sup>  
 Masakazu TANIMURA, MD<sup>\*2</sup>  
 Izuru NAKASONE, RMS  
 Norio TANAKA, RMS  
 Yoshikazu MASUDA, RMS  
 Jiyoong KIM, MD<sup>\*1</sup>  
 Hideaki KANZAKI, MD<sup>\*1</sup>  
 Masafumi KITAKAZE, MD, FJCC<sup>\*1</sup>  
 Kunio MIYATAKE, MD, FJCC<sup>\*1</sup>

### Abstract

**Objectives.** Although transesophageal echocardiography is useful to identify various cardiovascular diseases, the semi-invasive nature of the examination hampers its routine application. We investigated whether conscious sedation using a low dose of intravenous midazolam was safe and useful during the examination.

**Methods.** We asked 55 consecutive patients undergoing transesophageal echocardiography( 44 with midazolam, mean age 59 ± 16 years, and 11 without midazolam, mean age 62 ± 8 years )and the examiners about the effects of midazolam using a questionnaire.

**Results.** The mean dose of midazolam was 2.2mg( range 1 - 3.5mg ). All examinations were done without any adverse events. Eighty-two percent of the patients with midazolam considered the examination under conscious sedation tolerable, whereas 91% without midazolam felt it intolerable. Most examiners felt manipulation of the echo probe was easier in patients with midazolam than in those without( 69% vs 27% ).

**Conclusions.** Conscious sedation with a low dose of intravenous midazolam facilitated and increased patient tolerance during transesophageal echocardiographic examination.

J Cardiol 2004 Nov; 44(5): 195 - 200

### Key Words

■Echocardiography, transesophageal  
 ■Quality improvement

■Drug administration (midazolam)

### はじめに

経食道心エコー図検査は、食道内に探触子を挿入す

ることにより他の臓器に影響されることなく心臓や大血管の良好な観察が可能であり、経胸壁心エコー図検査で観察困難な心房や人工弁置換術後例などの検査に

国立循環器病センター 生理機能検査部, <sup>\*1</sup>心臓内科: 〒565 - 8565 大阪府吹田市藤白台5 - 7 - 1; <sup>\*2</sup>谷村外科胃腸科医院, 兵庫

Echocardiography Laboratory, <sup>\*1</sup>Department of Cardiology, National Cardiovascular Center, Osaka; <sup>\*2</sup>Tanimura Gastroenterological Clinic, Hyogo

**Address for correspondence:** NAKATANI S, MD, FJCC, Department of Cardiology, National Cardiovascular Center, 5 - 7 - 1 Fujishiro-dai, Suita, Osaka 565 - 8565

Manuscript received May 27, 2004; revised July 15 and August 6, 2004; accepted August 9, 2004

RMS = registered medical sonographer

多用されている<sup>1,2)</sup>。本検査法の有用性は広く認められているが、最大の問題点はその侵襲性であろう。通常、本検査法は、我が国では咽喉頭の局所麻酔のみで施行されており、患者は探触子の挿入や挿入後の操作で少なからず苦痛を感じるようになる。疾患によっては繰り返して検査を行う必要がある例もあり<sup>3)</sup>、可能な限り苦痛軽減の策を講じることが望ましい。

一方、経食道心エコー図検査と同様の手技である上部消化管内視鏡検査では、必要な検査を安楽に行うことを目的として、ベンゾジアゼピン系催眠鎮静導入薬のミダゾラムを少量使用することによって意識疎通が可能な状態を保ちつつ、検査によって生じる苦痛を取り除く conscious sedation を用いる施設が散見されるようになってきた<sup>4)</sup>。しかしながら、conscious sedation については米国やフランスでは肯定的であるが、我が国やドイツにおいては深麻酔となる危険性が懸念され、いまだ否定的な施設が多いとされる。

検査は安全かつ安楽に行われることが必要である。本研究では、経食道心エコー図検査の際に、上部消化管内視鏡検査にならった conscious sedation 法を取り入れ、その有用性と安全性について検討した。

## 対象と方法

### 1. 対象

対象は、当院にて経食道心エコー図検査(アロカ製 SSD-5500, 経食道電子セクタローターブレード探触子 3-8MHz)を実施した連続55例である。原則として入院例ではミダゾラム投与を行い、外来例は非投与で検査を行った。その結果、ミダゾラムの投与群は44例(男性26例, 女性18例, 平均年齢  $59 \pm 16$ 歳)で、非投与群は11例(男性6例, 女性5例, 平均年齢  $62 \pm 8$ 歳)であった。なお、全例で検査の前に、検査の目的、ミダゾラムの使用、非使用、アンケート調査について説明を行い承諾を得た。

### 2. 方法

投与群ではリドカインゼリーによる局所麻酔後、ミダゾラムを緩徐に静注し、引き続いて探触子を挿入した。ミダゾラムは1アンプル(10mg, 2ml)を生理食塩水18mlで希釈し、全量を20mlとして用いた(ミダゾラム0.5mg/ml)。ミダゾラムの投与量は1-3.5mg(平均2.2mg)で、40歳以下で3-3.5mg, 70歳以下で2-

3mg, 70歳以上で2mg, 80歳以上で1.5mgのように年齢を重視して決定し、小体格例や肝機能低下例、腎障害例においては適宜減量した。一方、非投与群ではリドカインゼリーによる局所麻酔後、ただちに探触子を挿入して検査を行った。なお、投与群においては、経皮的酸素飽和度連続モニタリング(日本光電製, パルスオキシメーター OLV-1200)を心電図モニタリングと併せて行った。原則として探触子の挿入は経食道心エコー図検査を3ヵ月間ローテートする心臓内科レジデント医が行い、挿入困難なときにのみスタッフ医が代わって行った。

投与群、非投与群とも、検査終了後10分以内に被検者に対して、探触子挿入時の苦痛の程度、健忘の有無、再検査への許容の程度を、また検者に対しては探触子の易挿入性について Fig. 1 に示すようなアンケート調査を行い、その有用性、安全性について検討した。なお、投与群は全例、検査終了後に病棟看護師が車椅子を用いて病室へ搬送した。

## 結 果

Table 1 に患者背景を示した。投与群、非投与群で年齢の差や疾患の偏りはみられなかった。研究期間中の経食道心エコー図検査は、心臓内科レジデント医師の13名とスタッフ医師の2名により行われた。全例で探触子挿入は可能であった。投与群では呼吸抑制や、投与前に比べて酸素飽和度の低下、誤嚥、頻脈や徐脈などの不整脈や検査終了後における覚醒遅延などの合併症は1例も認められなかった。

### 1. 探触子挿入時の苦痛 (Fig. 2)

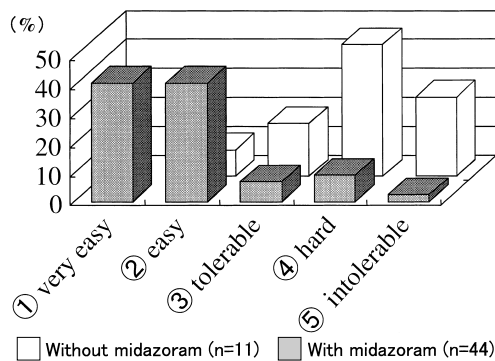
被検者全例でのアンケート調査において、投与群と非投与群における探触子挿入時の苦痛の程度についての設問に対して、大変楽である、許せる範囲内である、と答えたのは投与群で82%( : 41%, : 41%)であったのに対し、非投与群ではわずか9%( : 0%, : 9%)であった。一方、つらい、かなりつらい、とてもがまんできない、と答えたのは投与群で18%( : 7%, : 9%, : 2%)であったのに対し、非投与群では91%( : 18%, : 45%, : 28%)と大半を占め、とくに約3割が とてもがまんできないと答えた。

Questions about TEE (patient)	Questions about TEE (physician)
<p>Q 1. Tolerability</p> <p>1. very easy</p> <p>2. easy</p> <p>3. tolerable</p> <p>4. hard</p> <p>5. intolerable</p>	<p>Q 1. Easiness of insertion</p> <p>1. very easy</p> <p>2. easy</p> <p>3. comparable</p> <p>4. difficult</p> <p>5. very difficult</p>
<p>Q 2. Memory</p> <p>1. very clear</p> <p>2. clear</p> <p>3. vague</p> <p>4. no memory</p> <p>5. no memory from pre-insertion</p>	<p>Q 2. Use of midazolam for TEE</p> <p>1. absolutely recommended</p> <p>2. recommended</p> <p>3. no preference</p> <p>4. others desirable _____</p>
<p>Q 3. Willingness to have re-TEE</p> <p>1. yes</p> <p>2. if necessary, yes</p> <p>3. no</p> <p>4. absolutely no</p>	

**Fig. 1** Questionnaires for patients( left )and for physician( right )  
 TEE = transesophageal echocardiography ; re-TEE = having TEE previously.

**Table 1** Patient characteristics

	With midazolam ( n = 44 )	Without midazolam ( n = 11 )
Age( yr, mean ± SD )	59 ± 16	62 ± 8
Sex( male/female )	26/18	6/5
Valvular disease	16	8
Arrhythmia	11	3
Ischemic heart disease	4	0
Infective endocarditis	7	0
Cardiomyopathy	4	0
Pulmonary hypertension	1	0
Congenital heart disease	1	0
Reexamination	6	3



**Fig. 2** Answers for "tolerability"

2. 記憶程度

投与群においては検査時の記憶程度に関して調査した。その結果、はっきり覚えている：18%、ぼんやり覚えている：23%、ところどころ覚えている：23%、まったく覚えていない：25%、検査直前のことから覚えていない：11%であった( Fig. 3 )。

3. 再検査に対する許容度

再検査を要する場合における許容度の設問では、楽なでもう一度行っても良い、まあ良い、として容認する例が、投与群では96%( :73% , :23% )であったのに対し、非投与群では45%( :0% , :45% )にとどまった。なお、非投与群では37%の例が、再検査に対し 断固拒否と回答したのに対し、投与群では1例もなかった( Fig. 4 )。

4. 検者の回答

検者には探触子の挿入しやすさ、今後も検査時にミダゾラムによる静脈麻酔を用いるべきか否かについて質問した。その結果、探触子易挿入性に関して、投与群では69%( かなり容易である：30% , 容易である：39% )が容易である、としたのに対し非投与群では27%にとどまった( :0% , :27% )。一方、挿入困難であったとしたのは、投与群で23%( やや困難：18% , かなり困難：5% )であったのに対し、非投与

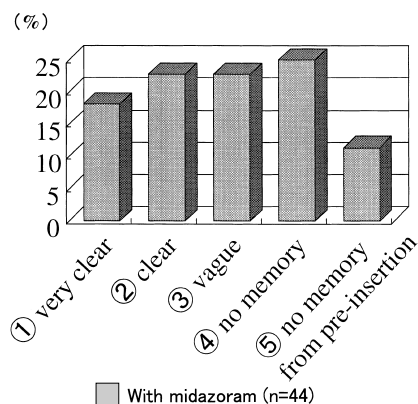


Fig. 3 Answers for "memory" in the midazolam group

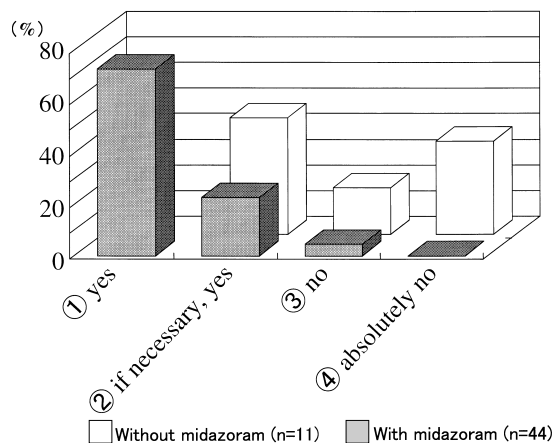


Fig. 4 Answers for "willingness to undergo reexamination"

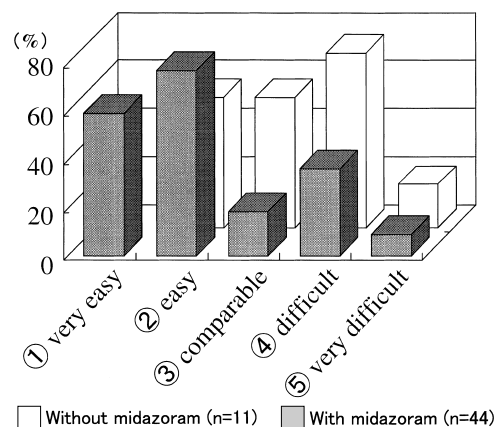


Fig. 5 Answers for "easiness of insertion"

群で45%( : 36% , : 9%)とほとんどの検者がミダゾラム投与により挿入が容易になるとした(Fig. 5).

また, 経食道心エコー図検査の際にミダゾラムを使用すべきか否かについては, 可能な限り使用すべき: 71%, 症例によっては使用すべき: 22%, どちらでも良い: 0%, 他の麻酔薬を使用したほうが良い: 7%, の回答であり, 検者の93%がミダゾラム使用に肯定的であった(Fig. 6). 検者のうち1例(7%)はジアゼパムを使用したほうが良いとしたが, これは自分自身が同薬の使用に慣れている, という理由からであった.

## 考 察

### 1. 検査時ミダゾラム使用の意義

経食道心エコー図検査は, 半侵襲的でありながら, 通常は咽喉頭の局所麻酔のみで施行されるため, 患者は探触子の挿入や挿入後の操作でしばしば苦痛を訴える. 一方, 本検査法の手技に類似した上部消化管内視鏡検査においては, 必要な検査をできるだけ楽に行うことを目的として, ミダゾラムの少量投与により意識疎通のできる状態を保ちつつ, 検査による苦痛を取り除くという, いわゆる conscious sedation が取り入れられつつある<sup>4)</sup>. 我々は経食道心エコー図検査においても conscious sedation が検査に伴う苦痛を軽減し, その結果, 探触子操作を容易かつ十分に行うものと考え, 本検討を実施した.

その結果, 探触子挿入時の苦痛は, 投与群が非投与群に比べて軽度であり, 再検査に対する許容度も高かった. また, 検者側からも, 投与群で探触子を挿入しやすい傾向にあるとされた. なお, 対象症例数が投与群44例, 非投与群11例と比較的少数であったことは本論文の問題点の一つであるが, この少数例の検討でも2群の差は明らかであり, 多数例の検討を行っても今回得られた結果を大きく変えるものではないと思われる.

### 2. ミダゾラムの投与量

今回の検討では平均2.2mgのミダゾラムを使用して検査に必要な鎮静効果を得た. ミダゾラムの血中消失半減期は健常者で6-15分であるが, 高齢者や心不全, 肝障害, 慢性腎不全などの疾患例においては, 健常者の2-2.5倍に延長するとされている<sup>5)</sup>. したがって,

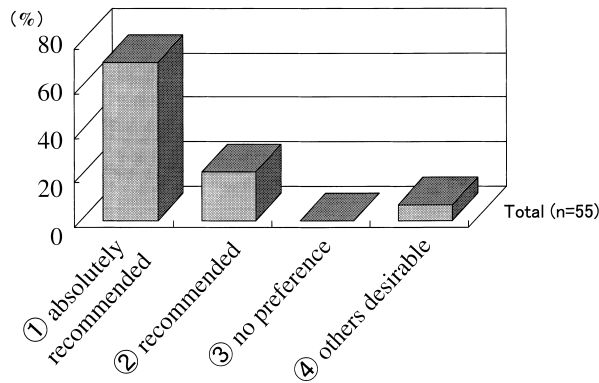


Fig. 6 Answers of examiners for "use of midazolam for transesophageal echocardiography"

今回の検討では、まず年齢別に投与量を設定し、さらに心不全、肝障害、慢性腎不全例に対しては適宜減量を行った。その結果、使用量に関しては使用添付書に記載されている全身麻酔導入時使用量の約1/10 - 1/3の範囲内で行うこととなった。なお、本検討において我々が使用した量は、日本消化器内視鏡学会の消化器内視鏡ガイドラインに示されている量よりもさらに0.5 - 1 mg程度少ない量である。

ミダゾラムの合併症には、呼吸抑制や低血圧、覚醒遅延、健忘などがある。しかし今回の検討では、ミダゾラム投与群で、患者の安楽が確保されつつ、呼吸抑制や、酸素飽和度の低下、誤嚥、頻脈や徐脈などの不整脈や検査終了後における覚醒遅延などの合併症は1例も認められなかった。このことは今回の検討でミダゾラム投与量が適切に設定されていたことを示すものと考えられる。なお、今回のアンケートで、検査を覚えていない症例(まったく覚えていない: 25%, 検査直前のことから覚えていない: 11%)が約3割認められたが、これはミダゾラムの健忘作用に伴うものであり、これらの例においても検査施行中の意思疎通は可能であった。

### 3. ミダゾラム使用における留意点

ミダゾラムは一般に手術前の前投薬や全身麻酔の導入および維持、集中治療における人工呼吸中の鎮静導入に使用される薬剤である。本剤の使用は、酸素吸入、気道確保、人工呼吸、循環管理が行えるような環境下

で原則として絶食下に行い、また患者の臨床状態により投与量を決定する必要があるとされている。すなわち、本剤を使用する際には、注意深い観察と何らかの重篤な状態が発生したときに素早く適切な処置が行える環境が必要であり、呼吸抑制については、検査中も常時呼吸状態の観察ならびに酸素飽和度モニタリングが必要と思われる。なお、ミダゾラムは少量投与では血圧変化をきたしにくいと考え、今回の検討では使用前後の血圧測定は行わず、酸素飽和度モニター、心電図モニターで監視した。

今回の検討では、投与群に関しては全例入院患者を対象にしており、外来患者に対してはミダゾラムの投与を行わなかった。投与群は全例、検査終了後に病棟看護師が車椅子で病室まで搬送した。外来患者で行う際には、万が一の覚醒遅延に伴う事故を未然に防ぐために回復室を設け適切な監視下で十分な覚醒を得てから帰宅させる必要があると考える。さらに、検査終了後に十分な覚醒を得る必要がある場合にはミダゾラムの拮抗薬であるフルマゼニルも事前に準備する必要がある<sup>6)</sup>。

### 4. 使うことができるほかの薬剤

Conscious sedationに使われる薬剤としてはほかにプロポフォールやジアゼパムがある。プロポフォールはミダゾラムよりもより血圧低下をきたしやすいとされ、心機能障害例の多い当院では使用されていない<sup>7)</sup>。またジアゼパムは、半減期がやや30 - 60分とミダゾラムに比べて長く、短時間で終わる検査の際には使にくい。なお薬価は、プロポフォールが1アンブル(500 mg)当たり2,742円と比較的高価であるのに対し、ミダゾラムは1アンブル(10 mg)181円とジアゼパム[1アンブル(10 mg)117円]と並んで安価であり、この点においても、ミダゾラムは使用しやすい薬剤と考えられる。

## 結 論

経食道心エコー図検査におけるミダゾラム投与は、安全な鎮静効果で患者の苦痛を軽減させるだけでなく、探触子挿入を容易にさせると考えられた。

## 要 約

目的: 経食道心エコー図検査は種々の心疾患診断に有用であるが, その半侵襲性的のために適用を躊躇する例もみられる. 我々は低用量ミダゾラムの静注による conscious sedation 下の検査が, 安楽にかつ安全に行われうるか否かを検討した.

方法: 経食道心エコー図検査を施行した連続 55 例(ミダゾラム投与群 44 例, 平均年齢  $59 \pm 16$  歳; 非投与群 11 例, 平均年齢  $62 \pm 8$  歳), および検査を施行した医師を対象に検査終了後にアンケート調査を行い, ミダゾラムの効果について検討した.

結果: ミダゾラムの平均投与量は  $2.2 \text{ mg}$  (範囲  $1 - 3.5 \text{ mg}$ ) であった. 全例で合併症なく検査を終えることができた. 投与群のうち 82% で検査が楽であったと答えたのに対し, 非投与群では 91% がつらかったと答えた. また, 検者の大半が, ミダゾラムを投与した例において非投与例に比べて探触子の操作が容易であると答えた (69% vs 27%).

結論: 低用量ミダゾラムを用いた conscious sedation 下の経食道心エコー図検査は, 容易かつ安全に施行でき, また被検者にとっても安楽な検査であると考えられた.

*J Cardiol* 2004 Nov; 44(5): 195 - 200

## 文 献

- 1) Cheitlin MD, Alpert JS, Armstrong WF, Aurigemma GP, Beller GA, Bierman FZ, Davidson TW, Davis JL, Douglas PS, Gillam LD: ACC/AHA Guidelines for the Clinical Application of Echocardiography: A report of the American College of Cardiology/American Heart Association Task Force on Practice Guidelines (Committee on Clinical Application of Echocardiography): Developed in collaboration with the American Society of Echocardiography. *Circulation* 1997; **95**: 1686 - 1744
- 2) Pearlman AS, Gardin JM, Martin RP, Parisi AF, Popp RL, Quinones MA, Stevenson JG, Schiller NB, Seward JB, Stewart WJ: Guidelines for physician training in transesophageal echocardiography: Recommendations of the American Society of Echocardiography Committee for Physician Training in Echocardiography. *J Am Soc Echocardiogr* 1992; **5**: 187 - 194
- 3) Shen X, Li H, Rovang K, Hee T, Holmberg MJ, Mooss AN, Mohiuddin SM: Transesophageal echocardiography before cardioversion of recurrent atrial fibrillation: Does absence of previous atrial thrombi preclude the need of a repeat test? *Am Heart J* 2003; **146**: 741 - 745
- 4) Cole SG, Brozinsky S, Isenberg JI: Midazolam, a new more potent benzodiazepine, compared with diazepam: A randomized, double-blind study of preendoscopic sedatives. *Gastrointest Endosc* 1983; **29**: 219 - 222
- 5) 山之内ドルミカム注インタビューフォーム 2003 (社内資料)
- 6) Bartelsman JF, Sars PR, Tytgat GN: Flumazenil used for reversal of midazolam-induced sedation in endoscopy outpatients. *Gastrointest Endosc* 1990; **36**(3 Suppl): S9 - S12
- 7) Koshy G, Nair S, Norkus EP, Hertan HI, Pitchumoni CS: Propofol versus midazolam and meperidine for conscious sedation in GI endoscopy. *Am J Gastroenterol* 2000; **95**: 1476 - 1479