

圧回復反応のみられた Discrete 型 大動脈弁下部狭窄症の 1 例

Discrete Subaortic Stenosis With Pressure Recovery: A Case Report

星川 英里
松村 敬久
大川 真理
人見 信彦
山崎 直仁
北岡 裕章
古野 貴志
高田 淳
土居 義典

Eri HOSHIKAWA, MD
Yoshihisa MATSUMURA, MD, FJCC
Makoto OKAWA, MD
Nobuhiko HITOMI, MD
Naohito YAMASAKI, MD
Hiroaki KITAOKA, MD, FJCC
Takashi FURUNO, MD
Jun TAKATA, MD, FJCC
Yoshinori DOI, MD, FJCC

Abstract

A 54-year-old woman with subvalvular aortic stenosis was admitted to our hospital. The pressure gradient across the left ventricular outflow tract was estimated as 88 mmHg (peak) and 45 mmHg (mean) by Doppler echocardiography, but only 14 mmHg (peak to peak) and 31 mmHg (mean) by cardiac catheterization. We considered this discrepancy attributable to the presence of moderate aortic regurgitation and the pressure recovery phenomenon. Pressure recovery has clinical relevance particularly in a patient with tunnel-like stenosis, with gradual lumen re-expansion beyond the limiting orifice. Therefore, if Doppler echocardiography shows significant left ventricular outflow tract gradient, precise evaluation of the stenosis geometry is required to investigate the effect of pressure recovery.

J Cardiol 2005 Nov; 46(5): 201 - 206

Key Words

- Blood pressure (pressure recovery)
- Aortic valve stenosis (subaortic stenosis)
- Echocardiography, transesophageal, transthoracic

はじめに

一般的に大動脈弁狭窄症などの弁口部型狭窄では、連続波ドップラーから簡易ベルヌーイ式を用いて瞬時最大圧較差を求めることができる。カテーテル法による peak to peak 圧較差とドップラー法による圧較差は、理論上同一ではないものの、臨床的には両者はよい相関を示すと報告されている¹⁾。しかし、右室流出路狭窄や大動脈弁上部狭窄などでみられる漏斗型狭窄では、ドップラー法とカテーテル法の圧較差に乖離がみられることがあり、この原因の一つとして圧回復反応

の関与が考えられている^{2,3)}。

今回我々は、ドップラー法とカテーテル法の圧較差が乖離し、圧回復反応が認められた大動脈弁下部狭窄症の 1 例を経験したので報告する。

症 例

症 例 54 歳，女性

主 訴：動悸・呼吸困難感。

既往歴・家族歴：特記事項なし。

現病歴：生来健康であったが、30 歳代の頃に健診で初めて心雑音を指摘され、軽症大動脈弁閉鎖不全症

高知大学医学部 老年病科・循環器科：〒783-8505 高知県南国市岡豊町小蓮

Department of Medicine and Geriatrics, Kochi Medical School, Kochi

Address for correspondence: DOI Y, MD, FJCC, Department of Medicine and Geriatrics, Kochi Medical School, Kohasu, Oko-cho, Nankoku, Kochi 783-8505; E-mail: ydoi@med.kochi-u.ac.jp

Manuscript received January 5, 2005; revised June 1, 2005; accepted July 15, 2005

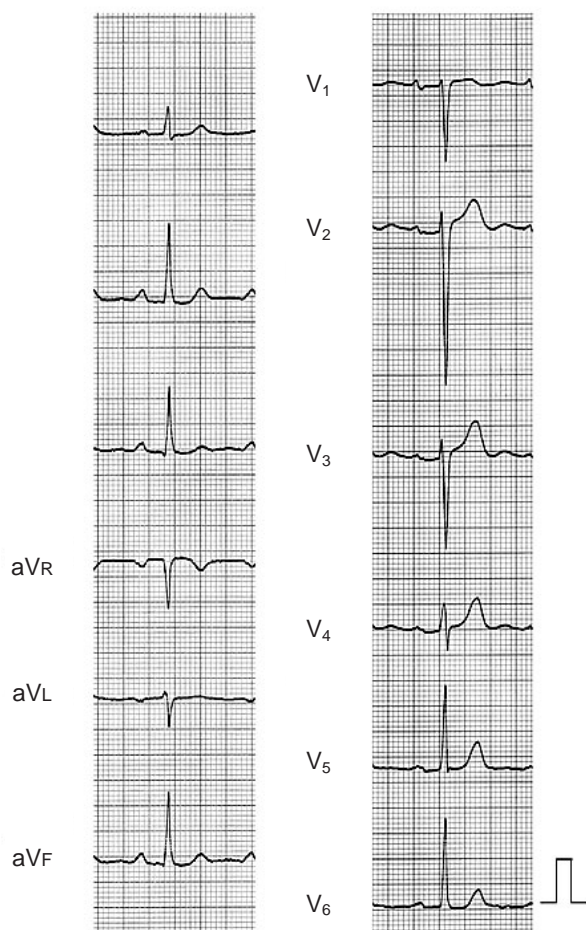


Fig. 1 Electrocardiogram on admission

として経過観察されていた。その後、心室期外収縮も指摘されていた。49歳時に両下肢の浮腫と動悸が出現し、近医で内服加療が開始された。しかし、53歳頃より動悸・呼吸困難感が増悪したため、2002年7月(54歳)に当科へ紹介入院となった。

入院時現症：身長150 cm，体重55 kg。血圧136/60 mmHg，心拍数60/min，整。心音は胸骨右縁第2肋間に / 度の駆出性収縮期雑音と胸骨左縁に / 度の拡張期雑音を聴取した。肺野にラ音はなく，下腿浮腫も認められなかった。

心電図所見：洞調律で，明らかな異常は認められなかった(Fig. 1)。

胸部X線写真所見：心胸郭比は50%で，明らかな肺うっ血や異常所見は認められなかった。

入院時検査所見：血液・生化学検査は正常範囲で，貧血や甲状腺機能異常は認められなかった。脳性Na

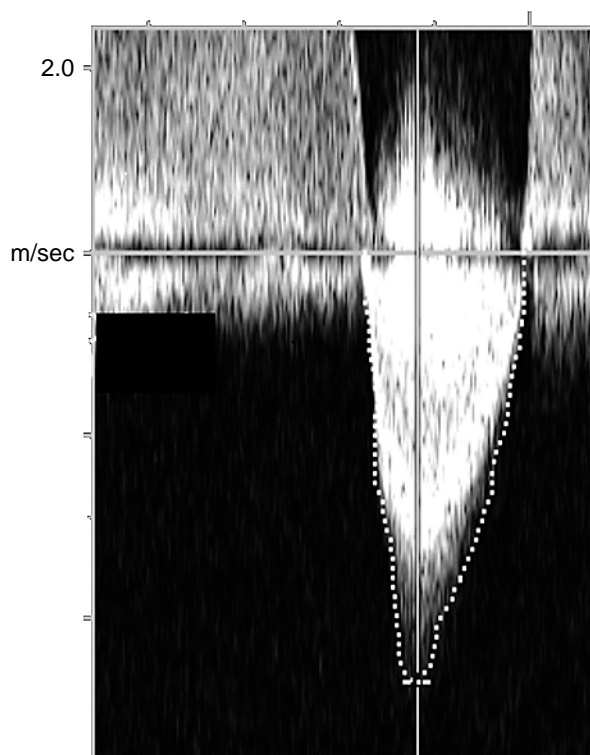


Fig. 2 Transthoracic Doppler echocardiogram

Continuous-wave Doppler echocardiography revealed peak flow velocity across the left ventricular outflow tract of 4.7 m/sec. Peak pressure gradient was estimated as 88 mmHg with mean pressure gradient of 45 mmHg.

利尿ペプチドは77.0 pg/mlと軽度上昇していた。

心エコー図所見：経胸壁心エコー図上，傍胸骨長軸像では，左室拡張/収縮末期径は47/26 mmと正常範囲内，左室肥大(心室中隔壁厚/左室後壁壁厚9/10 mm)や壁運動異常も認められず，収縮能は保たれていた。カラードップラーでは中等度の大動脈弁逆流とともに，収縮期に左室流出路から上行大動脈に向かうモザイク血流が認められ，連続波ドップラー法より簡易ベルヌーイ式で求めた圧較差は最大88 mmHg，平均45 mmHgであった(Fig. 2)。心エコー図検査は心臓カテーテル検査の前で複数回行ったが，圧較差に有意な変動はみられなかった。経食道心エコー図法では左室流出路に漏斗型狭窄が認められ(Fig. 3-A)，とくに左室流出路から大動脈弁までが狭く，流出路の直径は約12 mmであった。また，流出路付近の短軸像では三日月型の限局性の隆起性病変も認められた(Fig. 3-B-左，白矢印)。一方，大動脈弁はその弁輪部が狭小化していたものの，弁の開放は良好であった。

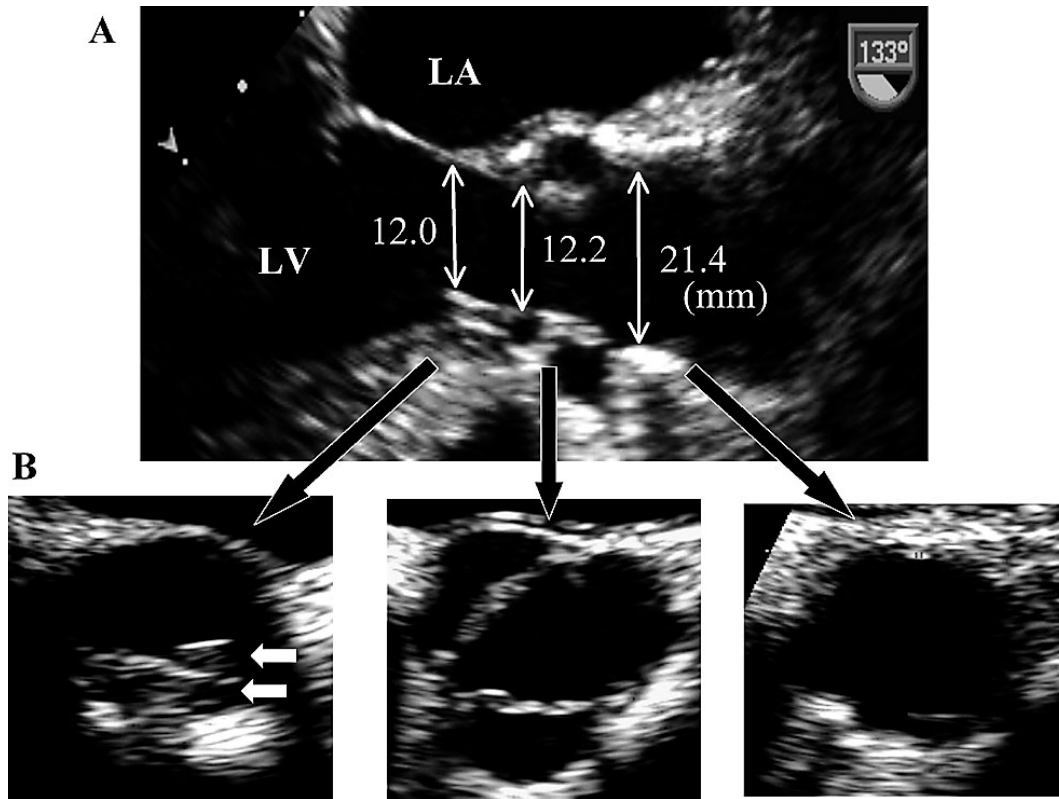


Fig. 3 Transesophageal echocardiograms

A: Long-axis view showing tunnel-like stenosis from the left ventricular outflow tract to the ascending aorta.

LV = left ventricle; LA = left atrium.

B: Short-axis view showing the most stenotic site in the subaortic space with a membranous ridge (arrows). The aortic root was hypoplastic, but the aortic valve itself showed good opening.

Left: subaorta, Middle: aortic valve, Right: ascending aorta.

以上の所見より，狭小大動脈弁輪を伴った大動脈弁下部狭窄症と診断した⁴⁾。

入院後経過：治療方針決定のために施行した心臓カテーテル検査では，左室流出路から上行大動脈への引き抜き圧較差は14 mmHgで，大動脈弁から上行大動脈にかけての圧回復反応が認められた(Fig. 4)。カテーテル法では高度の圧較差はみられず，ドップラー法で計測した圧較差との間で乖離がみられた。動悸・呼吸困難感については，心電図で症状に一致して心室期外収縮2段脈を認めたことから，遮断薬と利尿薬による保存的治療を行い，心エコードップラー法での圧較差に明らかな変化はないものの，自覚症状と心室不整脈は著明に改善し，現在，外来で経過観察中である。

考 察

大動脈弁下部狭窄症に対する侵襲的治療の適応について論じている文献は少ないが⁵⁻⁷⁾，カナダ循環器協会のガイドラインでは，安静時の圧較差が50 mmHg以上ある場合や，臨床症状を有する場合，または中等度以上もしくは進行性の大動脈閉鎖不全が認められる場合，治療適応があるとされている⁸⁾。本症例では，心エコードップラー法の結果から侵襲的治療を念頭に検査を進めていたが，カテーテル法でのpeak to peak圧較差は軽度で，同じ平均圧較差で比較してもカテーテル法より求めた大動脈弁上レベルでの圧較差は31 mmHg，ドップラー法は45 mmHgと圧較差に乖離がみられた。カテーテル法での測定が真の同時圧曲線ではないということとカテーテル先チップマンメーターを使用できていないという問題点はあるものの，

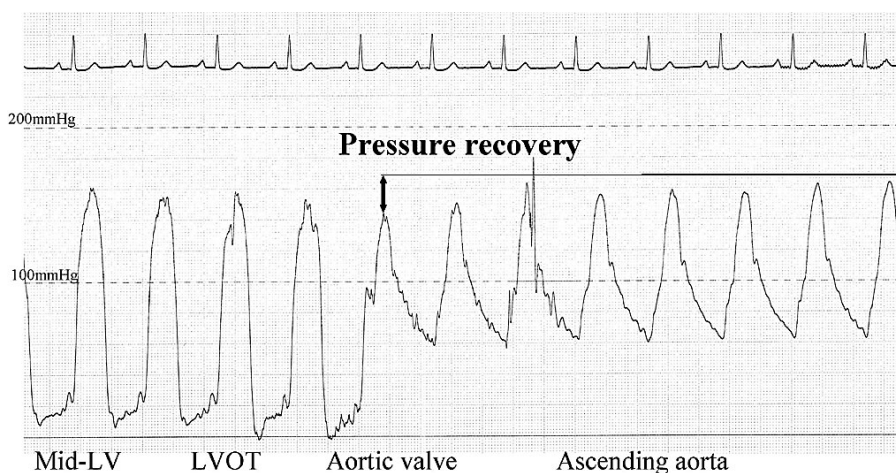


Fig. 4 Pull-back pressure recording from the left ventricle to the ascending aorta
Peak to peak pressure gradient was only 14mmHg, and pressure recovery was observed.
LVOT = left ventricular outflow tract. Other abbreviation as in Fig. 3.

圧較差に乖離が認められた理由として、1) 大動脈弁閉鎖不全症の合併、2) 圧回復反応の存在などが考えられた^{2,9)}。1) については、逆流に伴う左室駆出血流量が増加した場合、狭窄前の血流速度が無視できなくなり、簡易ベルヌーイ式の仮定が成り立たなくなる。しかし、本症例では狭窄前の血流速度は2m/sec以下で、左室拡大もなく、左室容量負荷の関与は小さいと考えられた。また、2) については、同じ平均圧較差で比較しても、カテーテル法より求めた大動脈弁上レベルでの圧較差は31mmHg、ドップラー法では45mmHgと求めた平均圧較差に乖離がみられたが、最狭窄部 (= 弁下部) でのカテーテル法による平均圧較差は41mmHgで、これはドップラー法の圧較差に近い値であり、弁下部から弁上部へカテーテルを引き抜く際に少なくとも10mmHgの圧の回復が観察された。以上の結果から、本症例では、左室流出路から大動脈弁にかけての漏斗状の狭窄が、下記に示す圧回復反応を介して、ドップラー法とカテーテル法での圧較差の乖離の一因となっていると考えられる。

圧回復反応については、実験モデルや大動脈弁狭窄症例、人工弁置換術例などの臨床例において報告が多数みられる¹⁰⁻¹³⁾が、大動脈弁下部狭窄症における報告はまれである。理論上、最狭窄部へ向かって血流が加速されると、本来の位置エネルギーは運動エネルギーに変換されて減少し、血圧は低下する。ドップラー法での圧較差は左室流出路から最狭窄部へと向か

う圧の変化を、カテーテル法では左室流出路と上行大動脈との間の圧較差を示している。これらの差、つまり最狭窄部と上行大動脈の間の圧較差が圧回復反応を示していると考えられる¹¹⁾。

実際の弁口部型狭窄では、最狭窄部以降で乱流などによってエネルギーの損失が起こり、運動エネルギーから位置エネルギーへの回復が失われるため、圧回復反応がほとんど起こらない。そのため、弁口部型の大動脈弁狭窄では、ドップラー法による左室から上行大動脈への圧較差はカテーテル法によるものと一致する (Fig. 5-A)。しかし、本症例のような漏斗型狭窄では、この乱流が起こりにくく、エネルギーの損失が少ないため、理論上の位置エネルギーの回復に近い状態が起こり、ドップラー法とカテーテル法の圧較差に乖離が認められたものと考えられる (Fig. 5-B)^{2,3)}。

この圧回復反応を規定する因子としては、最狭窄部弁口面積の狭窄後血管断面積に対する比率が重要であり、これらの比が大きいほど、例えば狭窄部分の狭窄度がそれほど強くなかつ狭窄後の血管径が小さいときに、より圧回復反応が起こりやすいと考えられる^{2,12,14)}。Baumgartnerらは心エコー図法での大動脈弁狭窄症における圧回復反応の仮定式 $[4V_{cw}^2 \cdot 2AVA_c/AoA \cdot (1 - AVA_c/AoA)]$; V_{cw} = 連続波ドップラー法による弁口部通過時の最大流速, AVA_c = 再狭窄部の断面積, AoA = 上行大動脈の断面積]を提唱している^{14,15)}。本症例の弁下部最狭窄部の面積は

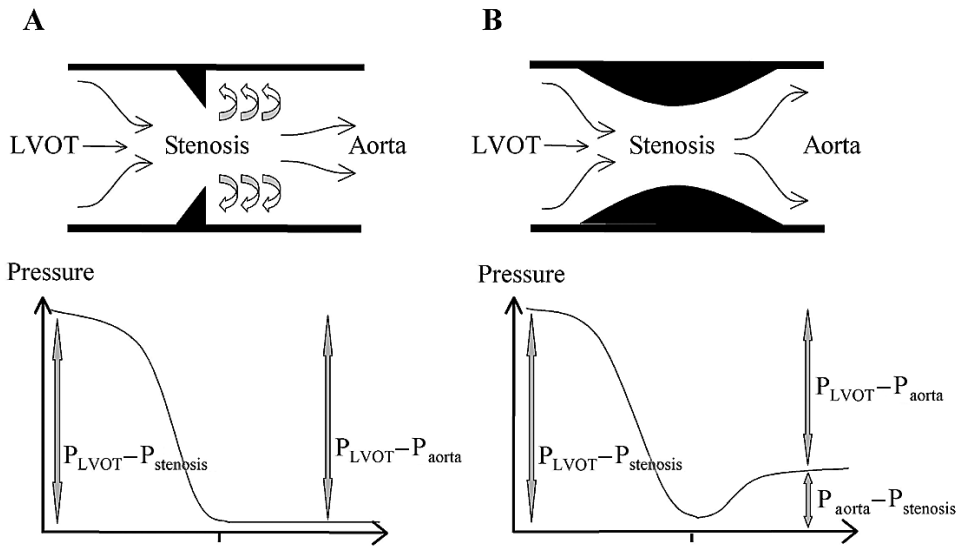


Fig. 5 Diagrams showing pressure recovery

A: Model of the orifice-like stenosis.

The pressure gradient by Doppler echocardiography ($P_{LVOT} - P_{stenosis}$) is equal to that by catheterization ($P_{LVOT} - P_{aorta}$). Pressure recovery is limited by turbulence distal to the stenosis.

B: Model of tunnel-like stenosis.

$P_{LVOT} - P_{stenosis}$ is higher than $P_{LVOT} - P_{aorta}$ because of pressure recovery ($P_{aorta} - P_{stenosis}$)

Abbreviation as in Fig. 4.

1.12 cm²，大動脈弁の弁口面積は1.17 cm²と最狭窄部と狭窄後の面積にあまり差が認められず，上行大動脈の断面積3.59 cm²に基づいて圧回復反応を計算してみると，約21 mmHgとなった。

以上より，心エコー図法で左室流出路ないし大動脈弁下部に有意な圧較差を認めた場合，漏斗型狭窄でみられる圧回復反応の可能性も考慮し，その周辺の構造を詳細に観察する必要がある。

要 約

大動脈弁下部狭窄症の1例(54歳，女性)を経験した．ドップラー法で求めた瞬時最大圧較差は88 mmHg，平均圧較差は45 mmHgであったが，カテーテル法による圧較差はpeak to peakで14 mmHg，平均で31 mmHgと軽度であった．この原因として，大動脈弁閉鎖不全症の合併および圧回復反応の存在などが考えられた．とくに，圧回復反応については本症例のような漏斗型狭窄で起こりやすいため，心エコー図法で左室流出路ないし大動脈弁下部に圧較差を認めたときは，圧回復反応の可能性を考慮し，その周辺の構造を詳細に観察する必要がある．

J Cardiol 2005 Nov; 46(5): 201 - 206

文 献

1) Currie PJ, Seward JB, Reeder GS, Vlietstra RE, Bresnahan DR, Bresnahan JF, Smith HC, Hagler DJ, Tajik AJ: Continuous-wave Doppler echocardiographic assessment of severity of calcific aortic stenosis: A simultaneous Doppler-catheter correlative study in 100 adult patients. *Circulation* 1985; 71: 1162 - 1169

2) Nakajima T, Arakaki Y, Kamiya T, Ogawa M, Sano T, Yabuuchi H, Sato I, Yamada O, Miyatake K, Tomiya H: Doppler echocardiographic estimates of pressure gradients in various type stenosis: Usefulness and limitations. *J Cardiol* 1989; 19: 851 - 858

3) Levine RA, Jimoh A, Cape EG, McMillan S, Yoganathan AP, Weyman AE: Pressure recovery distal to a stenosis: Potential cause of gradient "overestimation" by Doppler

- echocardiography. *J Am Coll Cardiol* 1989; **13**: 706 - 715
- 4) el Habbal MH, Suliman RF: The aortic root in subaortic stenosis. *Am Heart J* 1989; **117**: 1127 - 1132
 - 5) Schlant R C, Alexander RW: Subvalvular aortic stenosis. *in* Hurst's The Heart: Arteries and Veins (ed by Schlant R C, Alexander RW), 8th Ed. McGraw-Hill, New York, 1994; pp 1793 - 1796
 - 6) Braunwald E, Zipes DP, Libby P: Subvalvular aortic stenosis. *in* Heart Disease: A Textbook of Cardiovascular Medicine (ed by Braunwald E, Zipes DP, Libby P), 7th Ed. WB Saunders, Philadelphia, 2005; pp 1538 - 1539
 - 7) Movsowitz C, Jacobs LE, Eisenberg S, Movsowitz HD, Kotler MN: Discrete subaortic valvular stenosis: The clinical utility and limitations of transesophageal echocardiography. *Echocardiography* 1993; **10**: 485 - 487
 - 8) Connelly MS, Webb GD, Somerville J, Warnes CA, Perloff JK, Liberthson RR, Puga FJ, Collins-Nakai RL, Williams WG, Mercier LA, Huckell VF, Finley JP, McKay R: Canadian Consensus Conference on Adult Congenital Heart Disease 1996. *Can J Cardiol* 1998; **14**: 395 - 452
 - 9) Oliver JM, Gonzalez A, Gallego P, Sanchez-Recalde A, Benito F, Mesa JM: Discrete subaortic stenosis in adults: Increased prevalence and slow rate of progression of the obstruction and aortic regurgitation. *J Am Coll Cardiol* 2001; **38**: 835 - 842
 - 10) Baumgartner H, Schima H, Tulzer G, Kuhn P: Effect of stenosis geometry on the Doppler-catheter gradient relation in vitro: A manifestation of pressure recovery. *J Am Coll Cardiol* 1993; **21**: 1018 - 1025
 - 11) Gjetsson P, Caidahl K, Svensson G, Wallentin I, Bech-Hanssen O: Important pressure recovery in patients with aortic stenosis and high Doppler gradients. *Am J Cardiol* 2001; **88**: 139 - 144
 - 12) Levine RA, Schwammenthal E: Stenosis is in the eye of the observer: Impact of pressure recovery on assessing aortic valve area. *J Am Coll Cardiol* 2003; **41**: 443 - 445
 - 13) Vandervoort PM, Greenberg NL, Pu M, Powell KA, Cosgrove DM, Thomas JD: Pressure recovery in bileaflet heart valve prostheses: Localized high velocities and gradients in central and side orifices with implications for Doppler-catheter gradient relation in aortic and mitral position. *Circulation* 1995; **92**: 3464 - 3472
 - 14) Neiderberger J, Schima H, Maurer G, Baumgartner H: Importance of pressure recovery for the assessment of aortic stenosis by Doppler ultrasound: Role of aortic size, aortic valve area, and direction of the stenotic jet in vitro. *Circulation* 1996; **94**: 1934 - 1940
 - 15) Baumgartner H, Stefenelli T, Niederberger J, Schima H, Maurer G: "Overestimation" of catheter gradients by Doppler ultrasound in patients with aortic stenosis: A predictable manifestation of pressure recovery. *J Am Coll Cardiol* 1999; **33**: 1655 - 1661