

## Cardiovascular Imaging In-a-Month

### Brugada 型心電図を有しコハク酸シベンゾリンにより誘発された冠攣縮性狭心症の1例

### Coronary Vasospasm Induced by Cibenzoline Succinate in a Patient With Brugada-Type Electrocardiogram

中村 明浩  
伊藤 俊一  
後藤 淳  
星 信夫

Akihiro NAKAMURA, MD  
Shunichi ITOH, MD  
Atsushi GOTOH, MD  
Nobuo HOSHI, MD

症 例 69歳, 男性

主 訴: 胸部圧迫感.

現病歴: 2005年6月上旬頃から動悸を自覚するようになった. 近医を受診し, 一過性心房細動と診断, 動悸発作時の服用薬としてコハク酸シベンゾリン 100mg が処方された. その後, 数回の動悸と脈の乱れを自覚し, シベンゾリンを服用した. その際, 動悸はシベンゾリン服用数分後には消失するが, 心房細動の際とは明らかに異なる胸部圧迫感を自覚するようになったため, 同年6月下旬, 精査加療目的に当院を紹介され入院となった. 入院第3病日の午後に動悸が出現し, 心電図で心房細動を確認した( Fig. 1 - A ). ST-T変化は認められず, 胸部圧迫感はなかった. 心房細動停止を目的にシベンゾリン 100mg を服用させたところ, 約30分後に洞調律に回復し, 動悸感も消失した. しかし, あらたに胸部圧迫感を訴え, 心電図上,  $V_1, aF, V_4 - V_6$ 誘導でST低下が認められた( Fig. 1 - B ). 硝酸イソソルビドの舌下投与で胸部症状は消失し, ST低下は改善した( Fig. 1 - C ). さらに, その後の心電図で coved 型および saddle back 型の Brugada 心電図波形が出現した( Figs. 1 - D, E ).

岩手県立宮古病院 循環器科: 〒027-0096 岩手県宮古市大字崎嶺ヶ崎1-11-26

Division of Cardiology, Iwate Prefectural Miyako Hospital, Iwate

Address for correspondence: NAKAMURA A, MD, Division of Cardiology, Iwate Prefectural Miyako Hospital, Saki-kuwagasaki 1-11-26, Miyako, Iwate 027-0096; E-mail: akihiro-nakamura@pref.iwate.jp

Manuscript received November 9, 2005; accepted November 9, 2005




Fig. 1

## 診断のポイント

入院前に訴えた胸部圧迫感がコハク酸シベンゾリン服用後に生じていること、また入院中に認められた狭心症発作がシベンゾリン服用後に生じ、硝酸イソソルビドの舌下投与で消失したことから、シベンゾリンにより冠攣縮が誘発された可能性が疑われ、心臓カテーテル検査を施行した。左右冠動脈に75%以上の有意狭窄は認められず (Fig. 2-A), 引き続き、シベンゾリン70mgを末梢静脈内に投与し冠攣縮誘発検査を行った。左冠動脈には冠攣縮は誘発されなかったが、シベンゾリン静脈内投与5分後に胸部圧迫感とともに右冠動脈分節3に90%狭窄の冠攣縮が誘発された (Fig. 2-B)。そのときの心電図で、Ⅰ, aVLでのST上昇, Ⅱ, Ⅲ, aVF, V<sub>5</sub>, V<sub>6</sub>でのST低下, およびV<sub>2</sub>でのsaddle back型のST上昇が認められた (Fig. 3-B)。右冠動脈の攣縮は硝酸イソソルビド5mg冠動脈注入後に解除され、症状も消失した。また、心電

図はⅠ, aVLでのわずかなST上昇とV<sub>2</sub>でのsaddle back型ST上昇の遷延が認められたが、Ⅱ, Ⅲ, aVF, V<sub>5</sub>, V<sub>6</sub>でのST低下は改善した (Fig. 3-C)。

コハク酸シベンゾリンは一過性心房細動の発作予防および停止を目的に我が国では頻用されるNaチャンネル抑制作用を有するⅢ群抗不整脈薬である。一方、Ⅲ群抗不整脈薬はBrugada症候群において心電図のST上昇が顕性化することから、Brugada症候群の診断に薬物負荷試験として使用される。最近、今回の我々の症例と同様にBrugada型心電図を有する患者で塩酸ピルジカイニドにより誘発された冠攣縮の1例が報告されている<sup>1)</sup>。Ⅲ群抗不整脈薬による冠攣縮の誘発がBrugada型心電図を有する患者に共通な普遍的現象であるか否かは不明であり、その機序も明らかではないが、Brugada症候群の診断として行われる薬物負荷試験のリスクを考慮するうえでも貴重な症例と考え

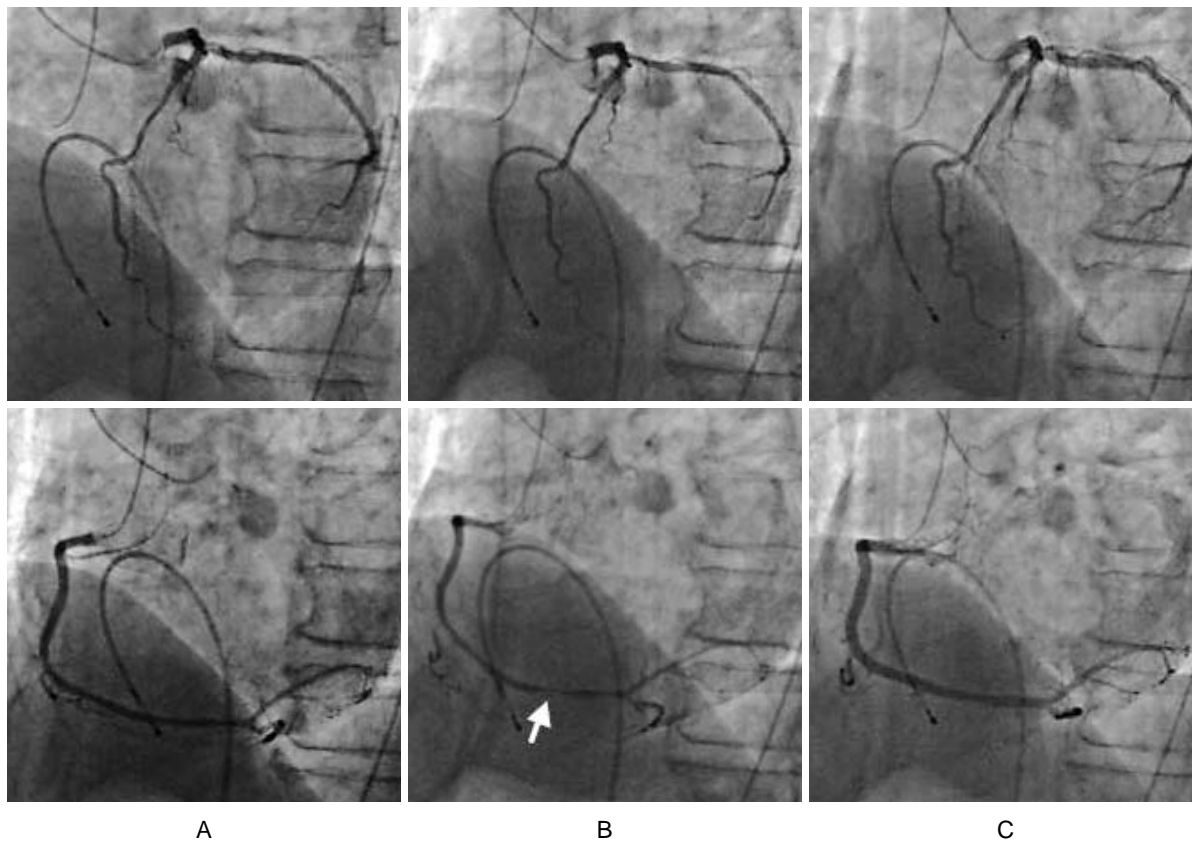


Fig. 2

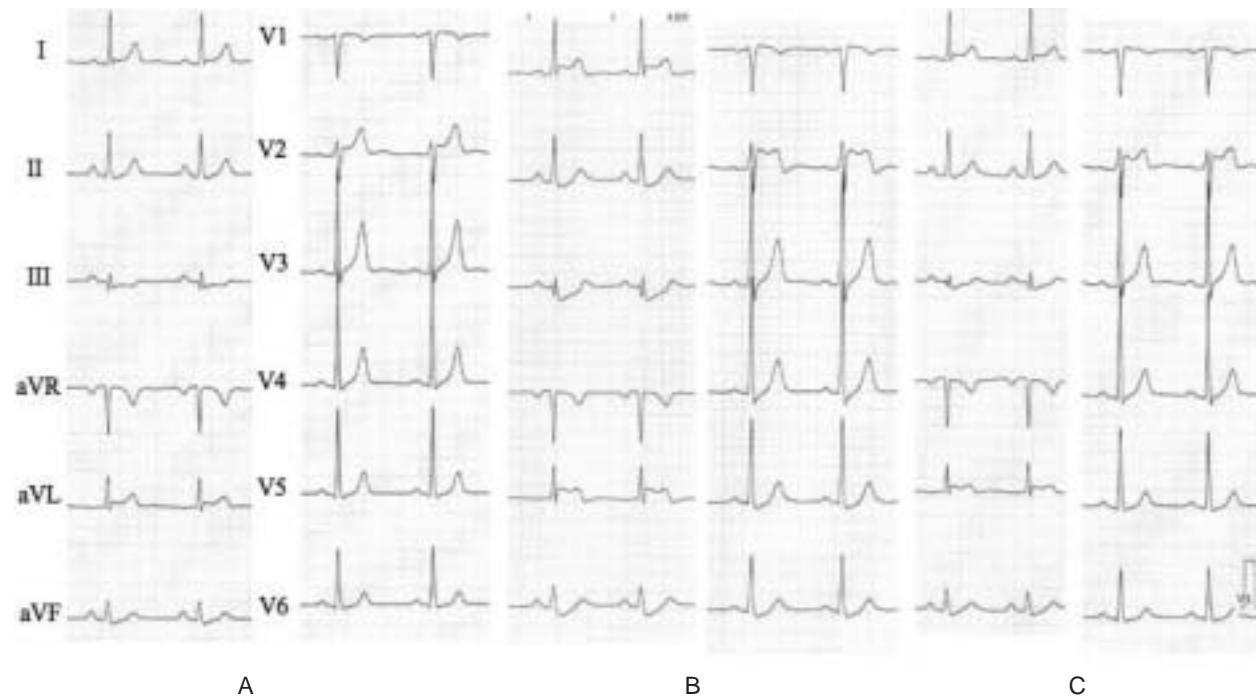


Fig. 3

た .

**Diagnosis:** Cibenzoline-induced coronary vasospasm in a patient with Brugada-type electrocardiogram

**Key Words:** Antiarrhythmia agents( cibenzoline ); Coronary vasospasm; Electrocardiography( Brugada-type )

文 献

- 1) Goda A, Yamashita T, Kato T, Koike A, Sagara K, Kirigaya H, Itoh H, Aizawa T, Fu LT: Pilsicainide-induced coronary vasospasm in a patient with Brugada-type electrocardiogram: A case report. *Circ J* 2005; **69**: 858 - 860

**Fig. 1 Serial electrocardiograms**

After administration of 100 mg cibenzoline, atrial fibrillation(A) returned to sinus rhythm but with ST segment depressions(B, arrow). These ST segments changes recovered after additional administration of

isosorbide dinitrate(C). At 40 min(D) and 24 hr later (E) coved type and saddle back type ST elevations appeared in the V<sub>1</sub> and V<sub>2</sub> leads.

**Fig. 2 Coronary angiograms**

No significant stenosis was detected in the left or right coronary artery(A). Intravenous injection of 70 mg cibenzoline induced 90% stenosis in the proximal right coronary artery(B, arrow), which recovered after intracoronary injection of 5mg isosorbide dinitrate (C).

Upper row: Left coronary artery. Lower row: Right coronary artery.

**Fig. 3 Electrocardiograms during coronary angiography**

ST segment change was not found at the baseline(A). After intravenous injection of 70 mg cibenzoline, 90% stenosis was induced in the proximal right coronary artery with ST segment changes and coved type or saddle back type ST elevations(B). However, ST segment changes resolved after intracoronary injection of 5 mg isosorbide dinitrate(C).