

心尖部肥大型心筋症における左室内拡張期奇異性血流の経過観察

Follow-Up Study of Diastolic Paradoxical Flow in the Left Ventricle With Apical Hypertrophic Cardiomyopathy

野口 晶
石塚 尚子
谷本 京美
笠貫 宏

Aki NOGUCHI, MD
Naoko ISHIZUKA, MD, FJCC
Kyomi TANIMOTO, MD
Hiroshi KASANUKI, MD, FJCC

Abstract

Objectives. Left ventricular apical asynergy and cardiovascular complications were evaluated in patients with apical hypertrophic cardiomyopathy, in whom apical diastolic paradoxical flow toward the base could be detected by Doppler color flow echocardiography.

Methods. Twenty-nine patients with apical hypertrophic cardiomyopathy were followed up with echocardiographic examinations for at least 5 years. They were divided into three groups: those who persistently exhibited paradoxical flow (Group A, $n = 13$), those in whom paradoxical flow developed during the follow-up period (Group B, $n = 8$), and those in whom paradoxical flow was not detected during the follow-up period (Group C, $n = 8$). Peak flow velocity and duration of paradoxical flow, the presence or absence of apical asynergy, and cardiovascular complications were evaluated.

Results. The mean follow-up period was 7.3 ± 1.4 years. In Groups A and B, the apical wall motion deteriorated over time, whereas there was no asynergy change in Group C. Further, peak flow velocity and duration of paradoxical flow increased throughout the follow-up period in Groups A and B, and were correlated with the severity of apical asynergy. Ventricular tachycardia and cerebrovascular complications also occurred more often in patients with paradoxical flow.

Conclusions. The presence of paradoxical flow was related to the severity of apical asynergy and cardiovascular complications, and may be an important marker for evaluating the clinical course of patients with apical hypertrophic cardiomyopathy.

J Cardiol 2006 Jan; 47(1): 15 - 23

Key Words

- Cardiomyopathies, hypertrophic (apical)
- Aneurysms (apical)
- Doppler ultrasound
- Follow-up studies

はじめに

肥大型心筋症は非対称性心肥大を特徴とする疾病で、おおむね予後良好な疾患であると認識されている¹⁾。その予後規定因子としては、致死性不整脈、血栓塞栓症や拡張相肥大型心筋症への移行、心不全などが挙げられる。心電図異常などで初診し、自覚症状の乏しい患者にとって外来への定期通院は困難が多いこ

とから、予後判定の指標を確立することが重要である。Nakamuraら²⁾は肥大型心筋症例において、心エコー図検査上で左室内において拡張期に心尖部から心基部に向かう心室内奇異性血流 (paradoxical flow) を有する症例では心尖部壁運動異常 (asynergy) が有意に高率に出現し、心室頻拍や左室内血栓などの心事故率が高いと報告した³⁾。奇異性血流は肥大型心筋症症例にみられる興味深い所見であり、同様の症例報告は散見される

東京女子医科大学 循環器内科: 〒162 - 8666 東京都新宿区河田町8 - 1

Department of Cardiology, Tokyo Women's Medical University, Tokyo

Address for correspondence: NOGUCHI A, MD, Department of Cardiology, Tokyo Women's Medical University, Kawada-cho 8 - 1, Shinjuku-ku, Tokyo 162 - 8666; E-mail: naki@wonder.ocn.ne.jp

Manuscript received July 6, 2005; revised September 7 and October 19, 2005; accepted October 19, 2005

ものの⁴⁻¹¹⁾、奇異性血流を有する症例の経過について検討した報告は少ない。

今回は外来での経過観察という視点から、後ろ向き研究により奇異性血流陽性例を観察し、壁運動の増悪や致死性不整脈、血栓塞栓症の発症頻度を調べ、外来診療における予測指標となりうるか検討した。

対象と方法

1. 対象の選択

1994年1月 - 2004年1月に東京女子医科大学附属心臓病センター外来にてドップラー法を含む心エコー図検査を行い、心尖部肥大型心筋症と診断された290例のうち5年以上にわたって心エコー図検査により経過観察し、かつ左室内狭窄部位の血流パターンを測定しえた29症例を対象とした。ドップラー所見のうち技術的に評価不能の症例や、心内膜側の心尖部壁運動の評価が困難な症例、また脳血管障害の合併症が高率であることから観察開始時にすでに心房細動が認められた症例は除外した。肥大型心筋症は厚生省特定疾患特発性心筋症調査研究班の診断の手引き¹²⁾をもとに臨床所見、心電図検査、心エコー図検査の結果より診断し、さらに心尖部の壁厚が15mm以上の症例を心尖部肥大型心筋症と診断した。このうち、左室内狭窄部において通常に反し、拡張期に心尖部から心基部に向かう奇異性血流 (Fig. 1) の有無を調査し、以下の3群に分けて検討した。すなわち、A群は観察開始時より奇異性血流が認められる13例、B群は観察期間中に奇異性血流が出現してきた8例、そして対照群 (C群) として心尖部狭窄部において収縮期に加速血流がみられるのみで、観察期間中に奇異性血流のない8例である。

心エコー図検査以外に、全例において胸痛や息切れなどの臨床症状や治療内容を調査し、心電図およびホルター心電図検査を施行した。また、経過中に脳神経系の症状を呈した症例では、頭部コンピューター断層撮影または磁気共鳴画像検査を施行し、梗塞巣が認められたものを脳血管障害ありとした。

2. 心エコー図検査

Agilent製SONOS 1000, Philips製4500, 5500, またはALOKA製5500超音波診断装置を用いて心エコー図検査を行った。患者を左側臥位とし、3.75 MHz トランスデューサーを用いて断層およびMモード法で左

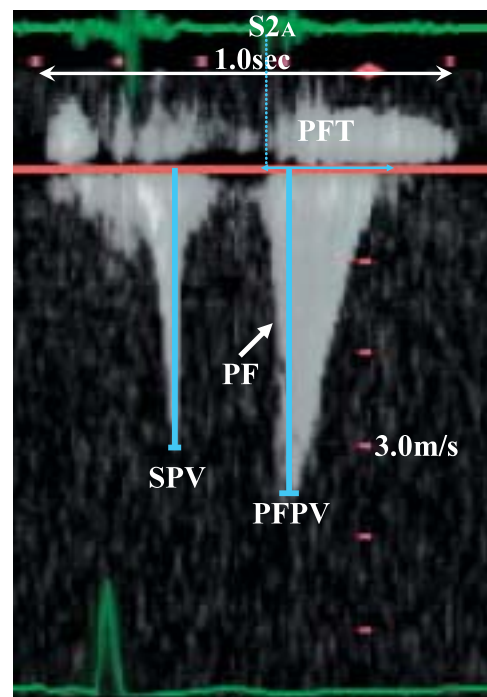


Fig. 1 Measurement of intraventricular flow

Continuous wave Doppler flow velocity pattern from the apical two-chamber view of the left ventricle.

S2A = aortic component of second heart sound; PF = paradoxical flow; PFT = paradoxical flow time; SPV = systolic peak flow velocity; PFPV = paradoxical flow peak velocity.

室壁厚、肥大様式、心尖部壁運動異常および左室内血栓の有無について評価した。また、2.5 MHz トランスデューサーを用いて断層カラー Doppler 法で、心尖部アプローチにより左室内血流の検出を行った。パルス Doppler 法で左室内腔狭小化部位の最速部位を同定し、連続波 Doppler 法で心室内 Doppler 波形を記録した。このうち拡張期に心尖部から心基部に向かう奇異性血流について最高血流速度 (paradoxical flow peak velocity: PFPV) と持続時間 (paradoxical flow time: PFT) を計測した。

持続時間は、奇異性血流の開始から終了点までの測定を行ったが、収縮期加速血流と連続し開始点の判別が困難な例では、心音図上の第 1 音大動脈成分を開始点として計測した。R-R 間隔での補正を行い corrected PFT (cPFT) とした。補正式は $cPFT = PFT / (R-R)$ となる。

さらに収縮期最高血流速度 (systolic peak flow velocity: SPV) を計測した (Fig. 1)。心尖部壁運動異常は半定量的に、1: 正常, 2: 壁運動低下, 3: 壁運動消失,

Table 1 Clinical characteristics

| | Groups | | | p value |
|-----------------------|-----------------------|----------------------|----------------------|---------|
| | A | B | C | |
| | PF(+) (+) (n = 13) | PF(-) (+) (n = 8) | PF(-) (-) (n = 8) | |
| Follow-up(yr) | 7.2 ± 1.2 | 8.2 ± 1.1 | 8.7 ± 1.7 | NS |
| Sex(male) | 10(77) | 4(50) | 7(88) | NS |
| Age(yr) | 58 ± 8 | 60 ± 10 | 56 ± 8 | NS |
| Family history of HCM | 0 | 0 | 0 | NS |
| Symptoms | 5(38) | 5(63) | 4(50) | NS |
| NYHA class ≥ | 0 | 0 | 0 | NS |
| Medicine* | 10(77) | 4(50) | 4(50) | NS |
| LVH | 6(46) | 5(63) | 3(38) | NS |
| Giant negative T | 5(38) | 2(25) | 4(50) | NS |
| BBB | 3(23) | 0 | 0 | NS |
| LVDd(cm) | 4.82 ± 0.4 | 4.54 ± 0.3 | 4.73 ± 0.5 | NS |
| FS(%) | 38 ± 3 | 42 ± 3 | 36 ± 2 | NS |
| IVS(cm) | 1.73 ± 0.5 | 1.63 ± 0.3 | 1.39 ± 0.3 | NS |
| PW(cm) | 1.22 ± 0.2 | 1.43 ± 0.2 | 1.19 ± 0.1 | NS |

Continuous values are mean ± SD. (): %.

Group A: With paradoxical flow from the start of observation.

Group B: With paradoxical flow developing during the follow-up period.

Group C: Without paradoxical flow.

*Beta-blocker, verapamil or antiarrhythmic drugs.

HCM = hypertrophic cardiomyopathy; Symptoms = palpitation, shortness of breath, chest pain; NYHA = New York Heart Association; LVH = left ventricular hypertrophy; BBB = bundle branch block; LVDd = left ventricular diastolic dimension; FS = fractional shortening of the left ventricle; IVS = interventricular septal thickness; PW = posterior wall thickness. Other abbreviation as in Fig.1.

4: 奇異性壁運動, 5: aneurysma(心室瘤)の5段階に分類した。壁運動異常は心尖部の壁運動を最もよく観察できる心尖部二腔断面, および左室短軸レベルの心尖部壁運動を著者を含めた2検者により評価した。

3. 心電図検査

全例で標準12誘導心電図検査とホルター心電図検査を観察期間に最低年1回施行した。心電図検査上, 左室肥大の診断基準はSokolow-Lyon index($R_{S1} + R_{5}$ のS波 ≥ 35 mm)を用い, 巨大陰性T波は陰性T波 ≥ 10 mmの誘導が認められたものと定義した。ホルター心電図検査では心室期外収縮6連発以上を心室頻拍ありとした。

4. 統計解析方法

2群間の検定にはWilcoxon *t*検定, 3群間の検定にはKruskal-Wallis *H*検定, さらなる多重比較検定にはBonferroni検定を用いた。相関についてはSpearman相

関を用いて解析した。以上すべてにおいて $p < 0.05$ を有意差の判定とした。

結 果

1. 臨床的特徴

心尖部肥大型心筋症290例のうち, 収縮期加速血流が認められた例は139例(48%)であり, また, 奇異性血流を観察できたのは32例(11%)であった。これらの症例の中で5年以上にわたって左室内狭窄部位の血流パターンを測定しえた対象症例は29例であった。Table 1に各群の臨床的特徴を示す。年齢, 性別に各群間で有意差は認められず, 肥大型心筋症の家族歴を有する症例はなかった。New York Heart Association (NYHA)心機能分類 Ⅲ度以上の例は各群間でみられず, 経過中に心不全は発症しなかった。心電図上, 巨大陰性T波, 脚ブロックなどの所見でも各群間に有意差は認められなかった。心エコー図検査上, 左室壁厚, 左室内径短縮率ともに各群間で有意差はなく, 左室流

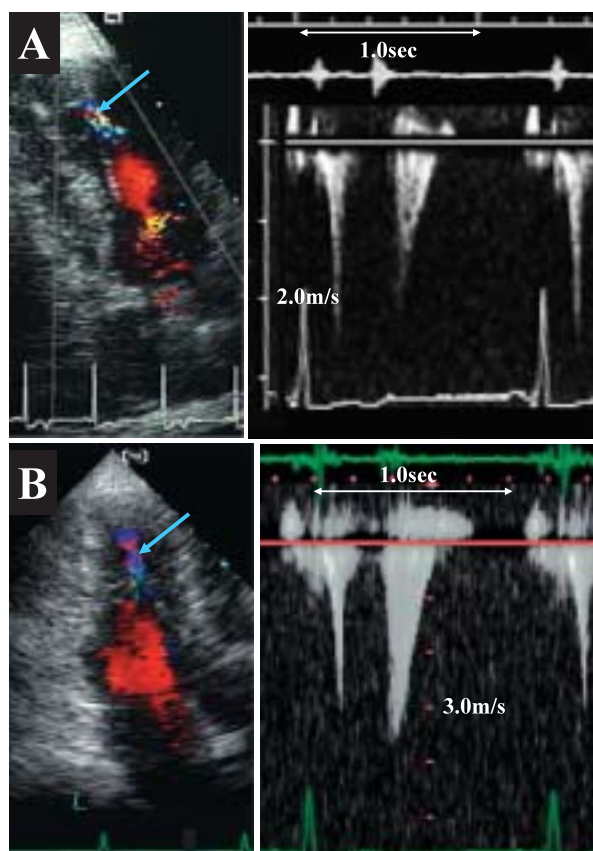


Fig. 2 Case presentation (Group A ; A 53-year-old male)

A : Start of observation (1997)

B : End of observation (2003)

Left column : Doppler color flow from the apical view during the diastolic phase. Arrow shows diastolic paradoxical flow.

Right column : Continuous wave Doppler flow velocity pattern within the left ventricle.

Explanation of Group A as in Table 1.

出路に有意な圧較差がみられる症例はなかった。

2. 症例提示

Fig. 2 - A に 1997 年の観察開始時の心尖部二腔断面および左室内ドップラー波形を示す。左室内カラー Doppler 所見により奇異性血流が認められ、PPFV が 2.2 m/sec、PFT が 240 msec であった。**Fig. 2 - B** に 2003 年の観察終了時を示すが、PPFV が 3.6 m/sec、PFT が 280 msec であり、奇異性血流は加速かつ持続延長を示した。心尖部は観察開始時は壁運動低下であったが、観察終了時は奇異性壁運動と増悪が認められた。

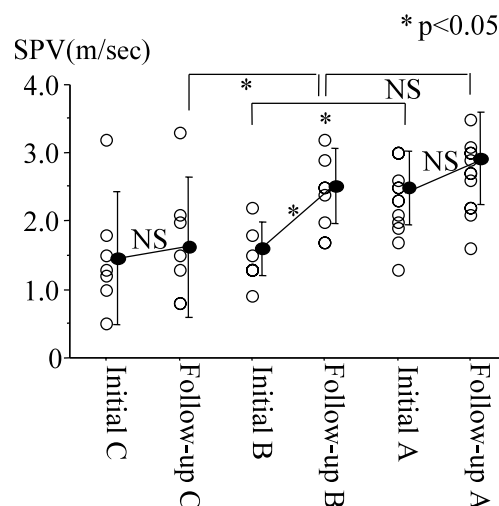


Fig. 3 Changes in intraventricular systolic peak flow velocity in each group

At the start of observation (initial measurement) systolic peak flow velocity was significantly greater in Group A as compared to the other Groups. At the end of the observation period (follow-up measurement), flow velocity was significantly greater in Group B than in Group C.

Initial A (B, C) = Group A (B, C) at the start of observation ; Follow-up A (B, C) = Group A (B, C) at the end of the observation period. Explanation of the groups and other abbreviation as in Table 1, Fig. 1.

3. 心室内血流波形

Figs. 3, 4 に各群における経過観察開始時と終了時の左室心尖部での SPV, PFPV, PFT (cPFT) の変化について示した。SPV (**Fig. 3**) について観察開始時の値を各群間で比べると、A 群では 2.3 ± 0.4 m/sec と、B 群の 1.5 ± 0.3 m/sec、C 群の 1.5 ± 0.8 m/sec と比べ有意に高値であった。経過観察中に奇異性血流の出現が認められた B 群では開始時の 1.5 ± 0.3 m/sec と比べて観察終了時には 2.4 ± 0.4 m/sec と SPV の有意な増加が認められ、奇異性血流の出現が認められなかった C 群との間に有意差が認められた。PFPV (**Fig. 4 - 上**) に関しては、B 群の観察終了時の 1.5 ± 0.4 m/sec と A 群の観察開始時 1.5 ± 0.4 m/sec では有意差は認められなかったものの、A 群の観察終了時は 2.1 ± 0.5 m/sec と両者に比べ有意な増大が認められた。cPFT (**Fig. 4 - 下**) においても同様に B 群の観察終了時の 78 ± 13 msec と A 群の観察開始時の 78 ± 21 msec には有意差は認められなかったが、A 群の観察終了時では 104 ± 27 msec と有意な延長が認められた。

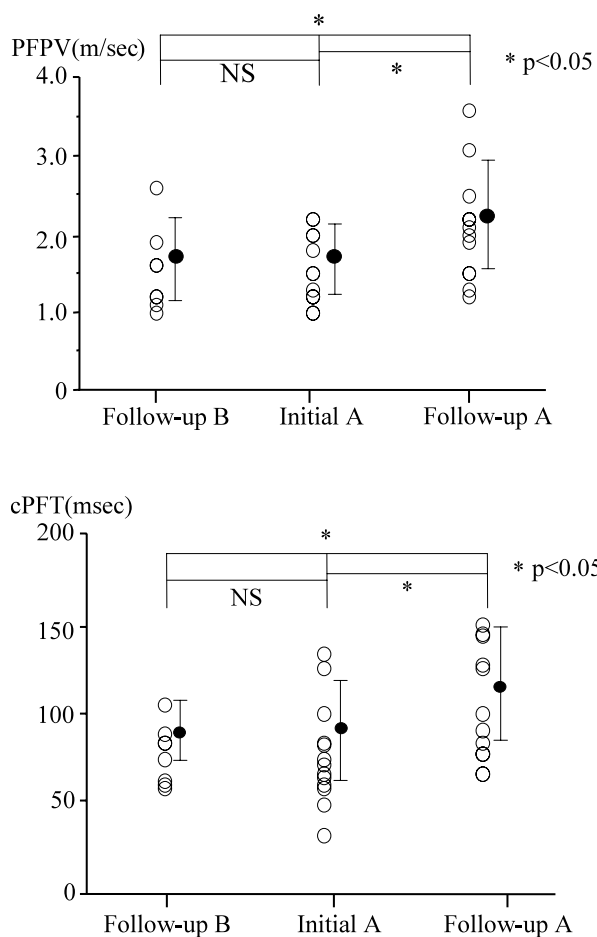


Fig. 4 Changes in paradoxical flow peak velocity (upper) and corrected paradoxical flow time (lower) in each group

At the end of the observation period (follow-up measurement), paradoxical flow peak velocity was significantly greater and corrected paradoxical flow time was significantly prolonged in Group A compared to Group B.

cPFT = corrected paradoxical flow time. Explanation of the groups and other abbreviations as in Table 1, Figs. 1, 3.

4. 左室心尖部壁運動異常との関係

各群の経過観察による心尖部壁運動異常の変化を Fig. 5 に示す。奇異性血流が認められた A, B 群においては両群とも観察開始時に比べ観察終了時には有意に壁運動異常は増悪していたが, C 群では壁運動異常の増悪はみられなかった。観察開始時, 3 群間で心尖部壁運動異常の程度に有意差はなかったが, 観察終了時では A 群は B 群に比べ, また B 群は C 群に比べ壁運動異常増悪の程度は有意に著明であった。A 群における壁運動異常の経年変化を Fig. 6 に示す。奇異性血流

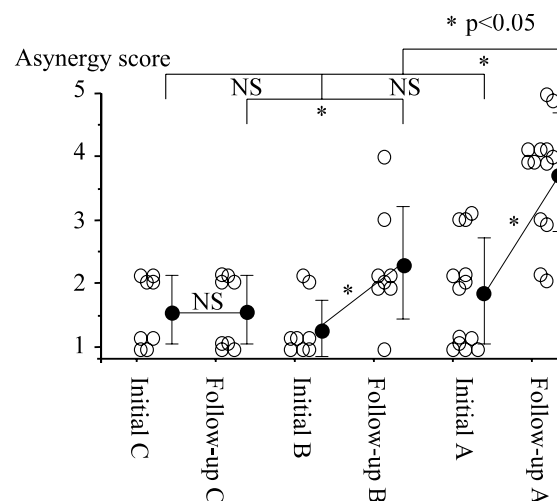


Fig. 5 Changes in left ventricular apical asynergy with time

At the start of observation (initial measurement), no significant differences in left ventricular apical asynergy were observed between the three groups. However, at the end of the observation period (follow-up measurement) left ventricular apical asynergy had significantly deteriorated in patients of Groups A and B, and significant differences were observed between the three groups.

Explanation of the groups and abbreviations as in Table 1, Fig. 3.

のある症例では経年的に壁運動異常が進行した。

つぎに, PFPV, cPFT と左室心尖部壁運動異常との相関図を Fig. 7 に示す。心尖部壁運動異常の増悪と PFPV は有意な正相関 ($r = 0.628, p < 0.01$) を示した。心尖部壁運動異常の増悪と cPFT も有意な正相関 ($r = 0.416, p < 0.01$) を示した。しかし, SPV と心尖部壁運動異常の間には相関はみられなかった ($r = 0.135, p = 0.15$)。

5. 心血管系合併症

経過中, A 群の 1 例に突然死が認められた。Fig. 8 - 下に各グループでの合併症率を示す。A 群で心室頻拍, 脳血管障害, 左室内血栓とともに他群に比べて発生率の高い傾向を示した。A 群では 13 例中 9 例に心室頻拍があり, さらに左室内血栓を 2 例に認められ, 同症例で脳血管障害が発症した。B 群では奇異性血流の出現後, 3 例に心室頻拍が認められた。Fig. 8 - 上に奇異性血流の有無による合併症率を示した。奇異性血流陽性例のほうが陰性例に比べ合併症の発生は有意に高率であった。

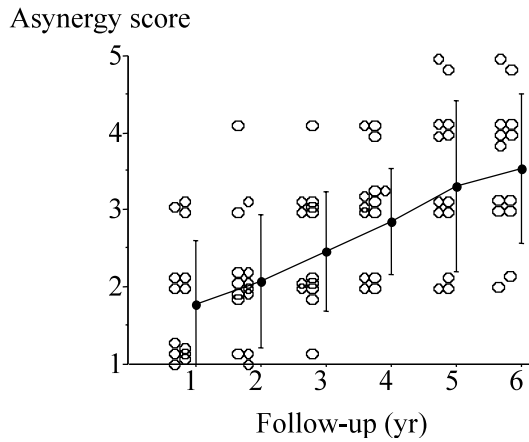


Fig. 6 Changes in left ventricular apical asynergy over time in Group A

Left ventricular apical asynergy deteriorated with time in patients of Group A. Explanation of Group A as in Table 1.

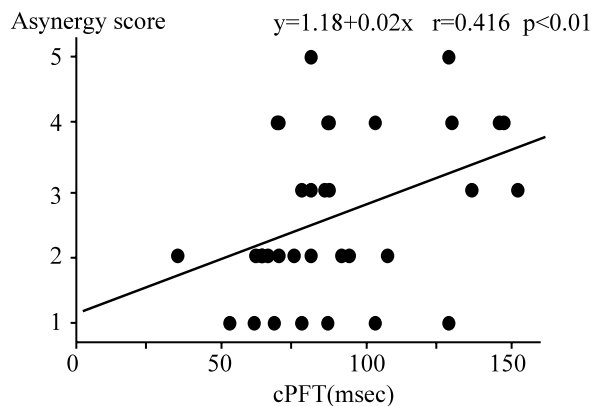
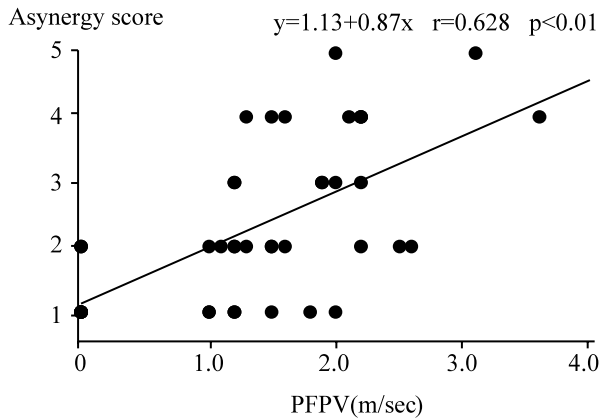


Fig. 7 Correlations of paradoxical flow peak velocity (upper) and corrected paradoxical flow time (lower) with left ventricular apical asynergy

Paradoxical flow peak velocity and corrected paradoxical flow time showed positive correlations with the severity of left ventricular apical asynergy. Abbreviations as in Figs. 1, 4.

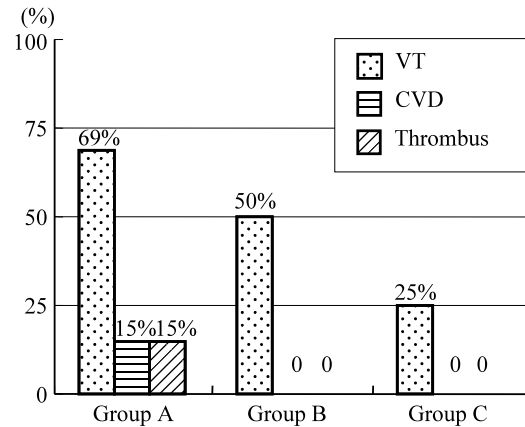
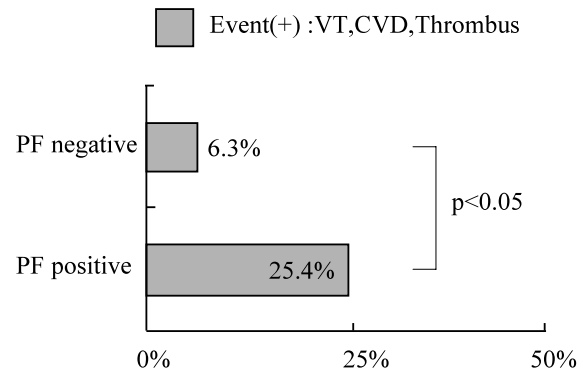


Fig. 8 Incidence of cardiovascular complications

Upper: The incidence of cardiovascular complications was significantly higher in patients with paradoxical flow than in patients without paradoxical flow.

Lower: The incidence of ventricular tachycardia, cerebrovascular disorder and thrombus tended to be higher in Group A than in the other groups.

VT = ventricular tachycardia; CVD = cerebrovascular disorder. Explanation of the groups and other abbreviation as in Table 1.

考 案

肥大型心筋症の中でも心尖部肥大型心筋症は日本人に多く、その頻度は日本人20 - 30%^{13,14)}、非日本人2 - 5%^{15,16)}といわれており、また比較的予後良好であると報告されている^{14,17 - 19)}。

肥大型心筋症の予後規定因子としては、1) 心室頻拍または細動、2) 心房細動または粗動、3) 一過性脳虚血発作または脳梗塞、4) 心不全(拡張相肥大型心筋症への移行)、5) 肥大型心筋症による突然死の家族歴、などが挙げられる。心尖部肥大型心筋症例では弧発性が多く²⁰⁾、拡張相肥大型心筋症への移行はまれであるとの報告がある²¹⁾。今回の対象群でも肥大型心

筋症の家族歴はなく、NYHA 心機能分類 Ⅱ度以上の症例や左室拡大例、心不全例は認められなかった。

奇異性血流は全肥大型心筋症例のうち6-12%に認められるとの報告があり^{2,4)}、本研究でもその頻度は全心尖部肥大型心筋症例の11%にみられたことから、決してまれな現象ではない。現在では検査精度の向上により、頻度はさらに高い可能性が考えられる。

奇異性血流は肥大により分離された心尖部内腔が高圧を保つことにより、拡張期に出現する心基部に向かう血流を指し、心室瘤への移行を示唆する所見である。心尖部肥大型心筋症の中でも心室瘤形成にまで至る、いわゆる“重症例”を予測することは、外来診療上非常に重要である。

本研究において、奇異性血流出現例では時間の経過とともにSPV、PFPVともに加速し、PFTが延長していた。また、奇異性血流が途中で出現したB群の観察終了時や、初期より奇異性血流が認められたA群の観察開始時と比べ、A群の観察終了時は有意にSPV、PFPVは速く、PFTは延長していることが明らかになった。このことは心尖部の収縮期の内圧上昇の進行が、拡張期の内圧上昇を助長し、心尖部心筋の灌流障害から虚血に陥り壁運動異常が促進され、いわゆる心尖部腔が高い内圧を保ったまま拡大するためPFPVが速く、PFTが延長するものと考えられる。これは奇異性血流と心尖部の壁運動異常スコアの間に正の相関が認められたことや、奇異性血流出現群において心尖部の壁運動異常が進行したことから示唆される。しかしながら、Nakamuraら²⁾が述べているように真の最高速度を心エコードップラー検査のみで評価することには限界があり、左室内狭窄部位における通過血流量減少のため最高速度を過小評価している可能性がある。このためSPVで心尖部壁運動異常との間に相関関係が認められなかったのかもしれない。

また、左室のcavity obliterationは心尖部肥大部の心腔内血流の最加速部位を示唆する重要な所見であり、本研究対象例のほぼ全例で認められた。今回は後ろ向き研究のため詳細な検討はできていないが、cavity obliterationの持続時間と心尖部心室瘤形成との間に相関があるとの報告があり、とくにcavity obliterationの持続が350msec未満のmild-moderate obliteration群では奇異性血流が認められず、壁運動変化も少ないが、350msec以上の群では奇異性血流が100%に存在し、

心尖部の壁運動が有意に増悪したとする報告がある²²⁾。したがって、cavity obliterationに留意して観察を行うことは重要である。

心室頻拍、脳血管障害や左室内血栓などの心血管系合併症はA群でその頻度が高い傾向にあり、また奇異性血流陽性例では有意に高頻度であった。このことから奇異性血流は心血管系合併症の明らかな危険因子である。また、合併症の発症が奇異性血流出現期間と一致していることから、奇異性血流は心尖部肥大型心筋症をフォローアップするうえで重要な指標の一つであるといえる。

A、B、C各群の内服薬(βブロッカー、Caブロッカー、抗不整脈薬)は、A群でやや高い傾向にあった。この群間での投薬の差異が、今回の合併症の結果に影響を及ぼした可能性は否定できないが、同等に投薬されていたB群がC群より心室頻拍の出現率が高い傾向にあったことから、奇異性血流の心血管系合併症への関与が示唆される。

肥大型心筋症の中でも心尖部肥大型心筋症は予後良好といわれているが、今回我々が検討した奇異性血流が認められる症例は必ずしも予後良好とはいえない。したがって、心尖部肥大型心筋症例の経過観察をするうえで、この奇異性血流は心エコー図検査上の重要な指標である。

研究の限界

心エコー図法の測定値を用いて検討を行う場合、一定の条件下(診断装置、施行者、施行時間^{23,24)})にて行う必要があるが、外来の定期的検査により心エコー図検査を施行していることから、条件が一定ではない。しかしながら、今回は外来での経過観察という点に視点を置いているため、各症例の1年ごとの計測値に若干の変動が認められるものの、経年変化として全体をみると一定の傾向を得られたことから検討を行った。

また、SPVの測定値に関しては、本来ならば心筋の収縮速度や左室圧全体の上昇速度(dp/dt)などの因子も考慮すべきであるが、本研究は後ろ向き研究のため検討できていない。また、同様の理由で技術的に心尖部の観察が難しい例や左室内血流波形を判読困難な症例を除外したため症例数が限られている。

心尖部壁運動異常の評価は症例によって困難な場合もあるが、超音波造影剤レボピストの使用や心臓磁気

共鳴画像検査を行うことにより、より正確な評価が可能となる²⁵⁻²⁷⁾。今後、奇異性血流を伴う症例を評価する際は、これらの検査の併用が不可欠であるが、外来での経過観察という観点からは繰り返し施行できる超音波検査法が有用であろう。

結 語

奇異性血流の存在は心尖部壁運動異常の進行と関連しており、また心室頻拍や脳血管障害などの合併症の頻度も高かったことから、心尖部肥大型心筋症を経過観察するうえで重要な指標と考えられた。

要 約

目 的: 心尖部肥大型心筋症では、拡張期に心尖部から心基部に向かう左室内奇異性血流を伴う症例が認められ、これらで心尖部壁運動異常の増悪や心室頻拍などの合併症が高いとの報告が散見される。しかしながら、奇異性血流を有する症例の経過について検討した報告は少ない。今回我々は外来での経過観察という視点から奇異性血流陽性例の経時的な変化を観察した。

方 法: 心尖部肥大型心筋症の左室内心尖部の血流パターンを解析し、5年以上繰り返し心エコー図検査を施行しえた29例を対象とした。壁運動異常の変化、心室頻拍や脳血管障害などの心血管系合併症の有無について経年的に評価した。奇異性血流の有無により、観察開始時より奇異性血流が認められる13例(A群)、観察途中より奇異性血流が認められた8例(B群)、奇異性血流を認めない8例(C群)の3群に分け比較検討した。

結 果: 平均観察期間は7.3 ± 1.4年であった。観察中に奇異性血流が認められたA群およびB群では壁運動の増悪が認められたが、C群では壁運動に変化はみられなかった。観察により奇異性血流は時間の経過とともに最高速度や持続時間は延長し、心尖部壁運動異常の重症度と関連した。また、奇異性血流が認められる症例で脳血管障害、心室頻拍などの合併症の頻度が高率であった。

結 論: 奇異性血流の存在は心尖部壁運動異常の進行と関連しており、また心室頻拍や脳血管障害などの合併症の頻度も高かったことから、心尖部肥大型心筋症を経過観察するうえで重要な指標と考えられた。

J Cardiol 2006 Jan; 47(1): 15 - 23

文 献

- 1) Koga Y, Miyamoto T, Ohtsuki T, Toshima H: Natural history of hypertrophic cardiomyopathy: Japanese experience. *J Cardiol* 2001(Suppl); **37**: 147 - 154
- 2) Nakamura T, Matsubara K, Furukawa K, Azuma A, Sugihara H, Katsume H, Nakagawa M: Diastolic paradoxical jet flow in patients with hypertrophic cardiomyopathy: Evidence of concealed apical asynergy with cavity obliteration. *J Am Coll Cardiol* 1992; **19**: 516 - 524
- 3) Nakamura T, Matsubara K, Furukawa K, Kitamura H, Azuma A, Sugihara H, Katsume H, Nakagawa M, Miyao K, Kunishige H: Apical sequestration in hypertrophic cardiomyopathy: Its clinical features and pathophysiology. *J Cardiol* 1991; **21**: 361 - 374(in Jpn with Eng abstr)
- 4) Zoghbi WA, Haichin RN, Quinones MA: Mid-cavity obstruction in apical hypertrophy: Doppler evidence of diastolic intraventricular gradient with higher apical pressure. *Am Heart J* 1988; **116**: 1469 - 1474
- 5) Kusukawa J, Suwa M, Nakayama Y, Hirota Y, Kawamura K, Adachi I, Akagi H: Advanced sequelae of apical hypertrophic cardiomyopathy: Report of two cases with wall motion abnormalities. *J Cardiol* 1988; **18**: 259 - 269(in Jpn with Eng abstr)
- 6) Cooke JC, Cotton JM, Monaghan MJ: Mid-ventricular HOCM with apical asynergy. *Heart* 2000; **83**: 517
- 7) Yamanari H, Morita H, Mouta S, Sakuragi S, Ohe T: Uniquely abnormal intracavitary flow during late systole and relaxation in hypertrophic obstructive cardiomyopathy with midventricular obstruction. *Clin Cardiol* 1996; **19**: 913 - 915
- 8) Keller H, von Kagenneck V, Buss J, Stegaru B: Diastolic intraventricular gradient in hypertrophic cardiomyopathy with apical hypertrophy. *Eur Heart J* 1993; **14**: 425 - 427
- 9) Harada K, Shimizu T, Sugishita Y, Yao A, Suzuki J, Takenaka K, Hirata Y, Nagai R, Takahashi T: Hypertrophic cardiomyopathy with midventricular obstruction and apical aneurysm: A case report. *Jpn Circ J* 2001; **65**: 915 - 919
- 10) Inoue T, Sunagawa O, Tohma T, Shinzato Y, Fukiyama K: Apical hypertrophic cardiomyopathy followed by midventricular obstruction and apical aneurysm: A case report. *J Cardiol* 1999; **33**: 217 - 222(in Jpn with Eng abstr)
- 11) Ioannides MA, Konis P, Georgiou G, Nicolaidis E: Diastolic gradient in hypertrophic cardiomyopathy of the apical type. *Eur J Echocardiogr* 2004; **5**: 79 - 81

- 12) 厚生省特定疾患特発性心筋症調査研究班(班長 戸嶋裕徳): 特発性心筋症 Idiopathic Cardiomyopathy 診断の手引, 1986; pp 13 - 15
- 13) Yamaguchi H, Ishimura T, Nishiyama S, Nagasaki F, Nakanishi S, Takatsu F, Nishijo T, Umeda T, Machii K: Hypertrophic nonobstructive cardiomyopathy with giant negative T waves(apical hypertrophy): Ventriculographic and echocardiographic features in 30 patients. *Am J Cardiol* 1979; **44**: 401 - 412
- 14) Koga Y, Ogata M, Itaya K, Toshima H: Prognosis in hypertrophic cardiomyopathy. *Am Heart J* 1984; **108**: 351 - 359
- 15) Maron BJ, Bonow RO, Seshagiri TN, Roberts WC, Epstein SE: Hypertrophic cardiomyopathy with ventricular septal hypertrophy localized to the apical region of the left ventricle(apical hypertrophic cardiomyopathy). *Am J Cardiol* 1982; **49**: 1838 - 1848
- 16) Wigle ED, Sasson Z, Henderson MA, Ruddy TD, Fulop J, Rakowski H, Williams WG: Hypertrophic cardiomyopathy: The importance of the site and the extent of hypertrophy: A review. *Prog Cardiovasc Dis* 1985; **28**: 1 - 83
- 17) Eriksson MJ, Sonnenberg B, Woo A, Rakowski P, Parker TG, Wigle ED, Rakowski H: Long-term outcome in patients with apical hypertrophic cardiomyopathy. *J Am Coll Cardiol* 2002; **39**: 638 - 645
- 18) Kitaoka H, Doi Y, Casey SA, Hitomi N, Furuno T, Maron BJ: Comparison of prevalence of apical hypertrophic cardiomyopathy in Japan and the United States. *Am J Cardiol* 2003; **92**: 1183 - 1186
- 19) Webb JG, Sasson Z, Rakowski H, Liu P, Wigle ED: Apical hypertrophic cardiomyopathy: Clinical follow-up and diagnostic correlates. *J Am Coll Cardiol* 1990; **15**: 83 - 90
- 20) Sakamoto T: Apical hypertrophic cardiomyopathy(apical hypertrophy): An overview. *J Cardiol* 2001; **37**(Supple): 161 - 178
- 21) Doi K, Toda G, Iliev II, Hayano M, Yano K: Clinical analysis of hypertrophic cardiomyopathy which evolved into dilated phase during long-term follow-up. *Jpn Heart J* 1999; **40**: 579 - 587
- 22) Matsubara K, Nakamura T, Kuribayashi T, Azuma A, Nakagawa M: Sustained cavity obliteration and apical aneurysm formation in apical hypertrophic cardiomyopathy. *J Am Coll Cardiol* 2003; **42**: 288 - 295
- 23) 常盤二起子, 田中康博, 福岡嘉弘, 寺田浩和, 小牧伸一郎, 松下毅彦, 山王和寿, 藺田正浩, 有馬暉勝: 閉塞性肥大型心筋症における左室流出路圧較差の日内変動について. *Jpn Circ J* 2000; **64**: 319(abstr)
- 24) 川崎達也, 坂谷知彦, 肌勢光芳, 神谷匡昭, 川崎信吾, 杉原洋樹: 肥大型心筋症における自律神経活動の日内変. *J Cardiol* 2001; **38**(Suppl): 428(abstr)
- 25) Pons-Llado G, Carreras F, Borrás X, Palmer J, Llauger J, Bayes de Luna A: Comparison of morphologic assessment of hypertrophic cardiomyopathy by magnetic resonance versus echocardiographic imaging. *Am J Cardiol* 1997; **79**: 1651 - 1656
- 26) Ward RP, Weinert L, Spencer KT, Furlong KT, Bednarz J, DeCara J, Lang RM: Quantitative diagnosis of apical cardiomyopathy using contrast echocardiography. *J Am Soc Echocardiogr* 2002; **15**: 316 - 322
- 27) Moon JC, Fisher NG, McKenna WJ, Pennell DJ: Detection of apical hypertrophic cardiomyopathy by cardiovascular magnetic resonance in patients with non-diagnostic echocardiography. *Heart* 2004; **90**: 645 - 649