

2回の経皮的心室中隔心筋焼灼術により左室流出路圧較差が改善した閉塞性肥大型心筋症の1例

Repeated Percutaneous Transluminal Septal Myocardial Ablation Leads to Reduction of Left Ventricular Outflow-Tract Pressure Gradient in Hypertrophic Obstructive Cardiomyopathy: A Case Report

武田 匡史
森 孝夫
大橋 佳孝
市川 侍靖
寺島 充康
江尻 純哉
栗野孝次郎

Masafumi TAKEDA, MD
Takao MORI, MD, FJCC
Yoshitaka OHASHI, MD
Shinobu ICHIKAWA, MD
Mitsuyasu TERASHIMA, MD
Junya EJIRI, MD
Kojiro AWANO, MD

Abstract

A 61-year-old man with hypertrophic obstructive cardiomyopathy was treated twice with percutaneous transluminal septal myocardial ablation(PTSMA). The first procedure improved the left ventricular outflow tract pressure gradient(LVOTG) from 148 to 48 mmHg and the New York Heart Association(NYHA) class from III to II in a week. However, the LVOTG increased to 197 mmHg and the NYHA class worsened to III within 3 months. In spite of medical treatment with β -blocker, syncope attack occurred suddenly. Repeated PTSMA was performed. Just after the second procedure, the LVOTG did not decrease. However, the LVOTG decreased to 81 mmHg and the NYHA class improved to II with 3 months. The different response of pressure gradient in the acute and chronic phase with repeated PTSMA was interesting.

J Cardiol 2006 Jun; 47(6): 313 - 321

Key Words

- Cardiomyopathies, hypertrophic (obstructive)
- Cardiac surgery (percutaneous transluminal septal myocardial ablation)

はじめに

経皮的心室中隔心筋焼灼術(percutaneous transluminal septal myocardial ablation: PTSMA)は1995年に Sigwartら¹⁾により初めて報告された薬剤抵抗性の閉塞性肥大型心筋症に対する治療法である。その後、本治療法の短期効果についての多数の報告があり²⁻⁶⁾、最近、長期予後の調査結果も報告された^{7,8)}。

今回我々は、1回目のPTSMAで急性効果が認めら

れたが、長期効果が慢性期にその有効性が減少し、2回目では急性効果が認められなかったが、慢性期に有効となった肥大型心筋症の症例を経験したので報告する。

症 例

症 例 61歳, 男性
主 訴: 呼吸困難。
既往歴: 高脂血症。

三木市立三木市民病院 循環器内科: 〒673-0402 兵庫県三木市加佐58-1
Department of Cardiology, Miki City Hospital, Hyogo

Address for correspondence: TAKEDA M, MD, Department of Cardiology, Miki City Hospital, Kasa 58-1, Miki, Hyogo 673-0402; E-mail: mtkd@m2.dion.ne.jp

Manuscript received March 2, 2005; revised May 10 and September 21, 2005 and January 19, 2006; accepted January 23, 2006

家族歴: 長女が心肥大.

現病歴: 1988年(46歳), 高血圧を指摘されニトレンジピン10mgの内服加療により血圧のコントロールは良好であった. 1999年(58歳), 高血圧の心合併症の精査加療目的で施行された心エコー図検査により, 心室中隔壁厚15mm, 左室後壁厚13mmの左室肥大, 僧帽弁収縮期前方運動と左室流出路圧較差64mmHgが認められ, 閉塞性肥大型心筋症(Maron型)と診断された. 血圧の上昇傾向がみられたが, 徐脈であったため, アンジオテンシン変換酵素阻害薬テモカプリル2mgの追加加療が行われた. その後の心エコー図検査により, 左室流出路圧較差は2001年には124mmHg, 2002年6月には148mmHgと増大し, また自覚症状もNew York Heart Association(NYHA)心機能分類 度に増悪したため, 同年7月, 精査加療目的で入院となった.

第1回入院時現症: 身長152cm, 体重52kg, 体格指数22.5. 血圧118/58mmHg, 脈拍52/min, 整. 心音はLevine / 度の収縮期雑音を聴取した. 呼吸音は清. その他の異常所見はなし.

入院時検査所見: 肝・腎機能, 電解質, 筋原性酵素などは正常範囲内であった(Table 1). 胸部X線写真では心胸郭比は61%と拡大し, 左第3, 4弓の突出が認められた. 心電図は心拍数58/min, 完全右脚ブロック, 左房負荷, 左室側高電位に加え, aL,

3・6誘導に陰性T波が認められ, 著明な左室肥大所見を呈していた(Fig. 1). 心エコー図検査(Fig. 2)では心室中隔壁厚19mm, 左室後壁厚16mmと非対称性中隔肥大を呈し, 僧帽弁収縮期前方運動ならびにカラードップラー図で左室流出路に高速血流シグナルが, 連続波ドップラー法により148mmHgの圧較差が, そして僧帽弁逆流 度が認められた.

心臓カテーテル検査: 左室造影では流出路に狭窄が認められ, 冠動脈造影では有意狭窄はなかった.

第1回PTSMA施行(Fig. 3): PTSMAに適した血管径の十分な中隔枝は2枝存在した(Fig. 3-A). その近位中隔枝で試験的にバルーンを加圧したところ, 左室流出路圧較差が減少し, 心筋コントラストエコー図法により心室中隔基部が造影されることを確認できたため, 近位中隔枝にエタノールを2ml注入した. その後, 遠位中隔枝にもエタノール2mlを注入した. その結果, 左室流出路圧較差は60から40mmHgに減少し, 手技を終了した. クレアチンキナーゼ最大値は1,344IU/lであった. PTSMA 2日後まで 度の房室ブロックを呈したが, その後房室ブロックは消失した.

第1回PTSMA後の経過(Fig. 4): 1週間後の心エコー図検査では左室流出路圧較差は48mmHgとなり, 2週間後に自覚症状もNYHA分類 度に軽快し退院となった. しかし, 1ヵ月後に症状はNYHA分類 度となり, 左室流出路圧較差は95mmHgに増悪した.

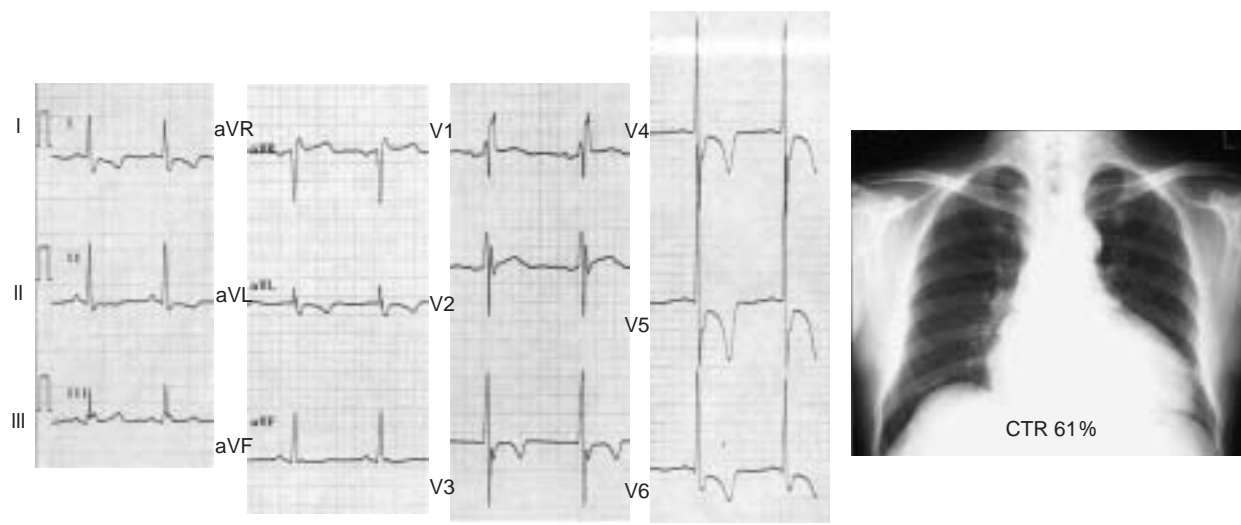


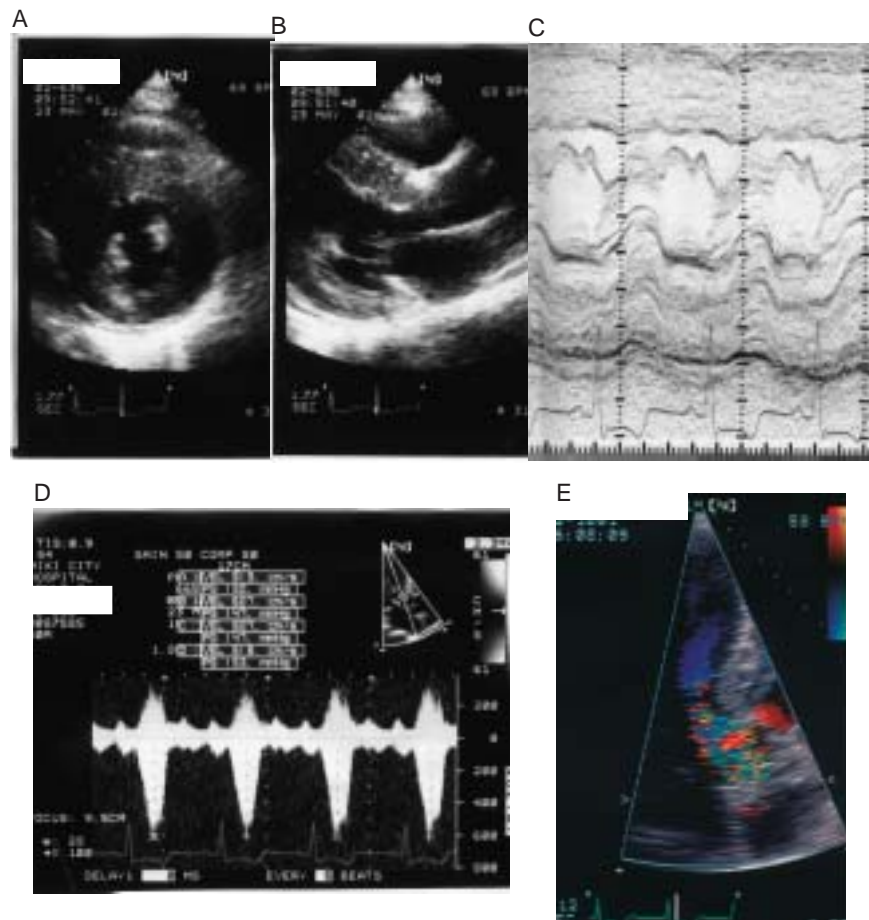
Fig. 1 Electrocardiogram (left) and chest radiograph (right) at the first admission
CTR = cardiothoracic ratio.

Table 1 Initial blood examination

WBC	4,400/ μ l	Alb	4.0 g/dl
RBC	342 \times 10 ⁴ / μ l	GOT	16 IU/l
Hb	11.8 g/dl	GPT	6 IU/l
Ht	34.9%	ALP	130 IU/l
MCV	102.0 fl	T-Bil	0.6 mg/dl
MCH	34.5 pg	LDH	373 IU/l
MCHC	34.8%	CK	87 IU/l
Plt	12.6 \times 10 ⁴ / μ l	-GTP	24 IU/l
PT	0.97 INR	BUN	26 mg/dl
Na	143 mEq/dl	Cr	1.1 mg/dl
K	4.3 mEq/dl	CRP	<0.3 mg/dl
Cl	108 mEq/dl	BNP	68.8 pg/ml
TP	6.8 g/dl		

3ヵ月後の安静Tl心筋single photon emission computed tomographyでは心基部側の心室中隔に限局した灌流欠損が認められ、心臓磁気共鳴画像 (Fig. 5 - B)では中隔壁厚がPTSMA前に比べて限局的に軽度減少を示した。しかし、3ヵ月後の心エコー図検査 (Fig. 6)では左室流出路圧較差が197mmHgに増大したため、遮断薬(カルベジロール10mg)を追加した。しかし、自覚症状はNYHA分類 度と増悪し、2002年12月25日、食事前に意識消失を起こしたため、当院に救急再入院となった。

第2回入院時現症と検査: 救急室搬送時は意識レベル100であったが、輸液により意識レベル1に回復した。回復後は血圧118/58mmHg, 脈拍52/min, 整であり, Levine / 度の収縮期雑音を聴取した。血液検査ではとくに異常はなく, 心電図では左室側高電位が

**Fig. 2 Echocardiograms at the first admission**

A: Parasternal short-axis view. B: Parasternal long-axis view. C: M-mode view. D: Continuous Doppler flow in left ventricular outflow. E: Color Doppler flow in left ventricular outflow.

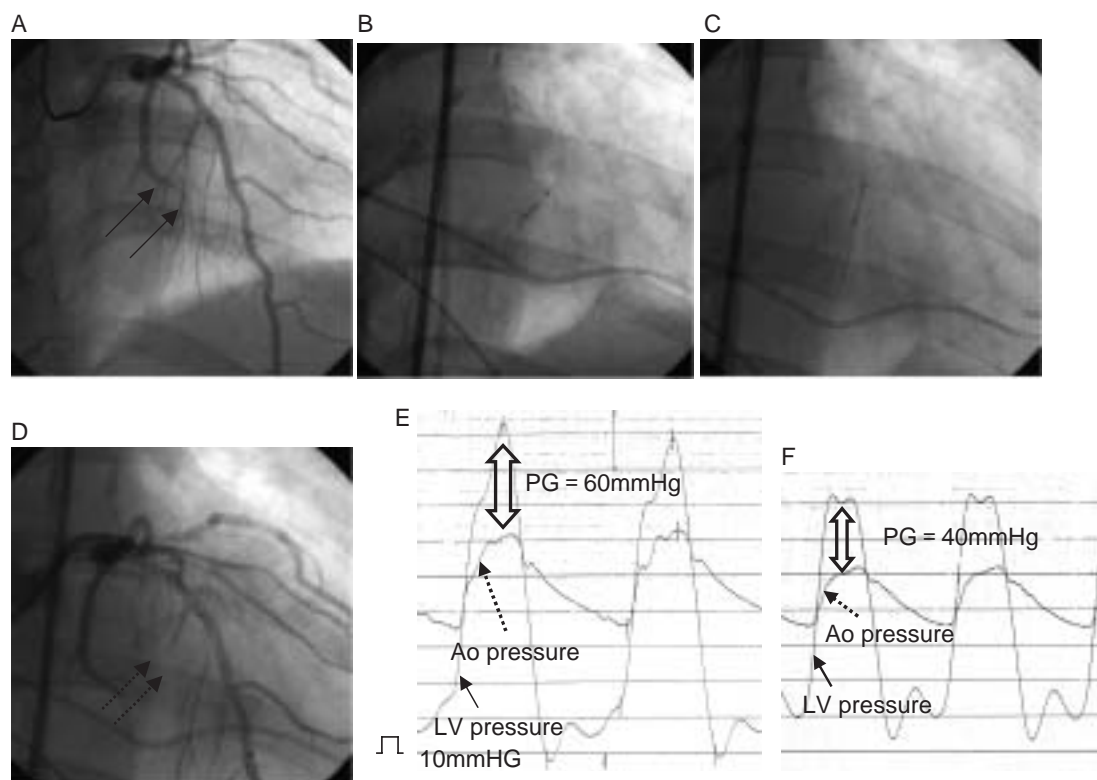


Fig. 3 First PTSMA in August 2002

Coronary arteriograms.

A: Before PTSMA (arrows: target branch) B: During inflation of the proximal branch. C: During inflation of the distal branch. D: After PTSMA (dotted arrows: occluded branch)

Pressure curves of the left ventricle and aorta.

E: Before PTSMA: PG was 60mmHg. F: After PTSMA: PG was 40mmHg.

PTSMA = percutaneous transluminal septal myocardial ablation; PG = pressure gradient; Ao = aortic; LV = left ventricular.

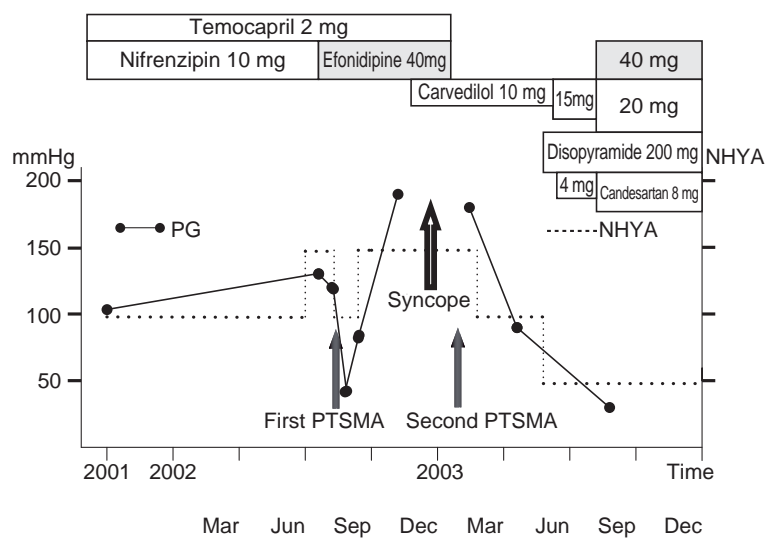


Fig. 4 Pressure gradient and NYHA class before and after repeat PTSMA

NYHA = New York Heart Association. Other abbreviations as in Fig. 3.

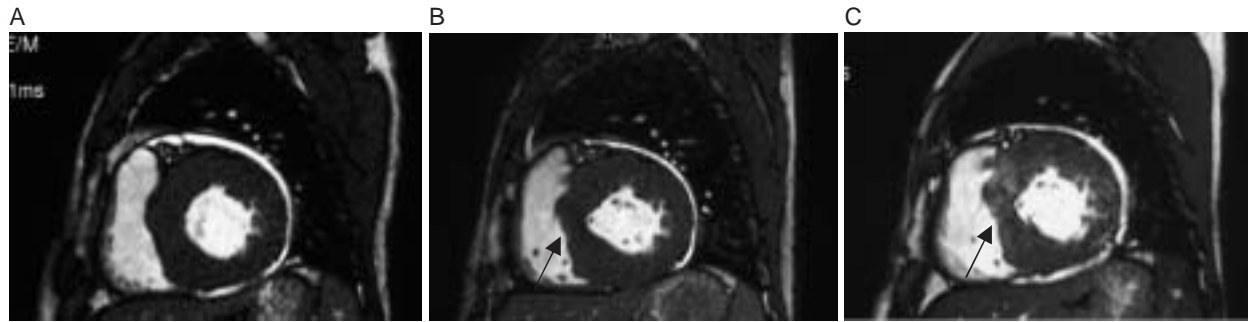


Fig. 5 Short-axis magnetic resonance images view before and after the first PT SMA, and after the second PT SMA

A: Before PT SMA. B: 3 months after the first PT SMA (arrow: ablated region) C: 3 months after the second PT SMA (arrow: ablated region)
Abbreviation as in Fig. 3.

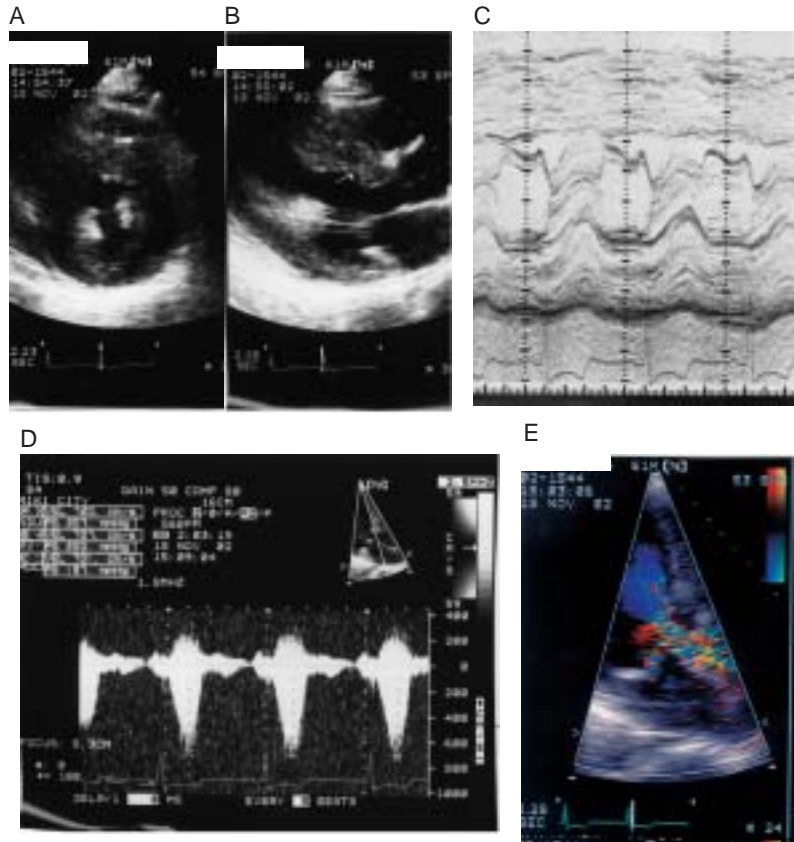


Fig. 6 Echocardiograms before the second PT SMA

A: Parasternal short-axis view.
B: Parasternal long-axis view.
C: M-mode view.
D: Continuous Doppler flow in left ventricular outflow.
E: Color Doppler flow in left ventricular outflow.
Abbreviation as in Fig. 3.

6.60 mV とさらに増大していた。心エコー図検査では心室中隔壁厚 19 mm, 左室後壁厚 14 mm と、第 1 回 PT SMA 施行 3 ヶ月後の所見と著変は認められなかった。

第 2 回 PT SMA 施行 (Fig. 7): 2003 年 1 月, PT SMA を行った。第 1 回 PT SMA で選択した近位中隔枝を対象

としエタノールを 2 ml 注入したのち、この中隔枝よりさらに近位の中隔枝は血管径が小さく PT SMA が困難と思われたが、心エコー図検査で流出路狭窄部のモザイクシグナルの部位と心筋コントラストエコー図法で造影される中隔心筋が近接していたため、この中隔枝を対象とし、エタノールを 1.75 ml 注入した。こま

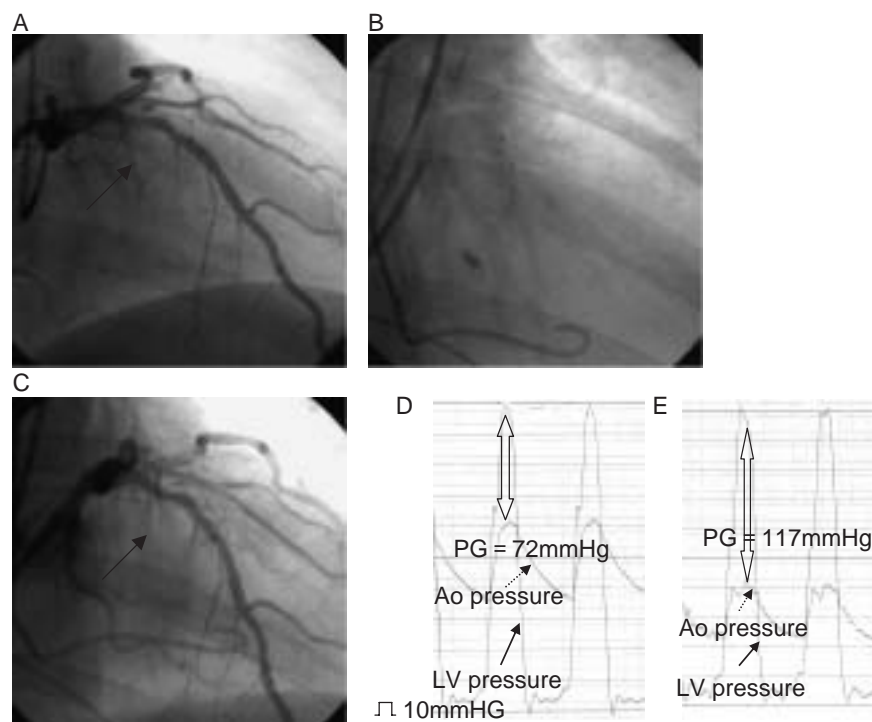


Fig. 7 Second PTSMA in January 2003

Coronary arteriograms.

A: Before PTSMA (arrow: target branch). B: During inflation of the branch. C: After PTSMA (arrow: occluded branch).

Pressure curves of the left ventricular and aorta.

D: Before PTSMA: PG was 72 mmHg. E: After PTSMA: PG was 117 mmHg.

Abbreviations as in Fig. 3.

での手技に約3時間を要し、その間利尿が多く、脱水状態となったため、左室流出路圧較差は72から117 mmHgに増大したが、他の血行動態は安定していたため、輸液を追加しながらPTSMAを終了した。クレアチンキナーゼ最大値は504 IU/lであった。

第2回PTSMA後の経過 (Fig. 4): 左室流出路圧較差はPTSMA直後には増大したが、3ヵ月後に81 mmHgに減少し、自覚症状はX線写真ではNYHA分類 Ⅱ度となった。心臓磁気共鳴画像ではさらに中隔の一部に壁厚の減少が認められた (Fig. 5 - C)。第2回PTSMA施行3ヵ月後よりジソピラミドの投与を開始し、カルベジロールを増量した。第2回PTSMA施行6ヵ月後には、心拍数は40 - 50/minの徐脈であったが、自覚症状はさらに改善した。心エコー図検査では心室中隔壁厚17 mmとなり、僧帽弁収縮期前方運動は消失して左室流出路圧較差は27 mmHgに改善し、僧帽弁逆流は度々に減少した (Fig. 8)。

第2回PTSMA施行6ヵ月後の心臓カテーテル検査 (Fig. 9)では、左室流出路圧較差は消失した。

考 察

本例は高血圧の加療中に、閉塞性肥大型心筋症と診断され、約3年で左室流出路狭窄が増悪し、心不全が悪化した。遮断薬や抗不整脈薬 a群の投与を検討したが、徐脈であったためPTSMAを第一選択とし、遮断薬は当初投与しなかった。その理由として遮断薬投与により徐脈が高度化し、ペースメーカー治療が必要となる可能性が考えられたためである。DDDペーシングは慢性期に左室流出路圧較差が軽減し、症状が改善した報告⁹⁾もあるが、肥大心筋を菲薄化させる効果は認められていない。最近2つの無作為試験で^{10,11)}、ペーシングは症状の緩和効果が軽度であり、第一選択とならない否定的な見解が示されている。一方、PTSMAの長期効果に関する報告では、約3年の

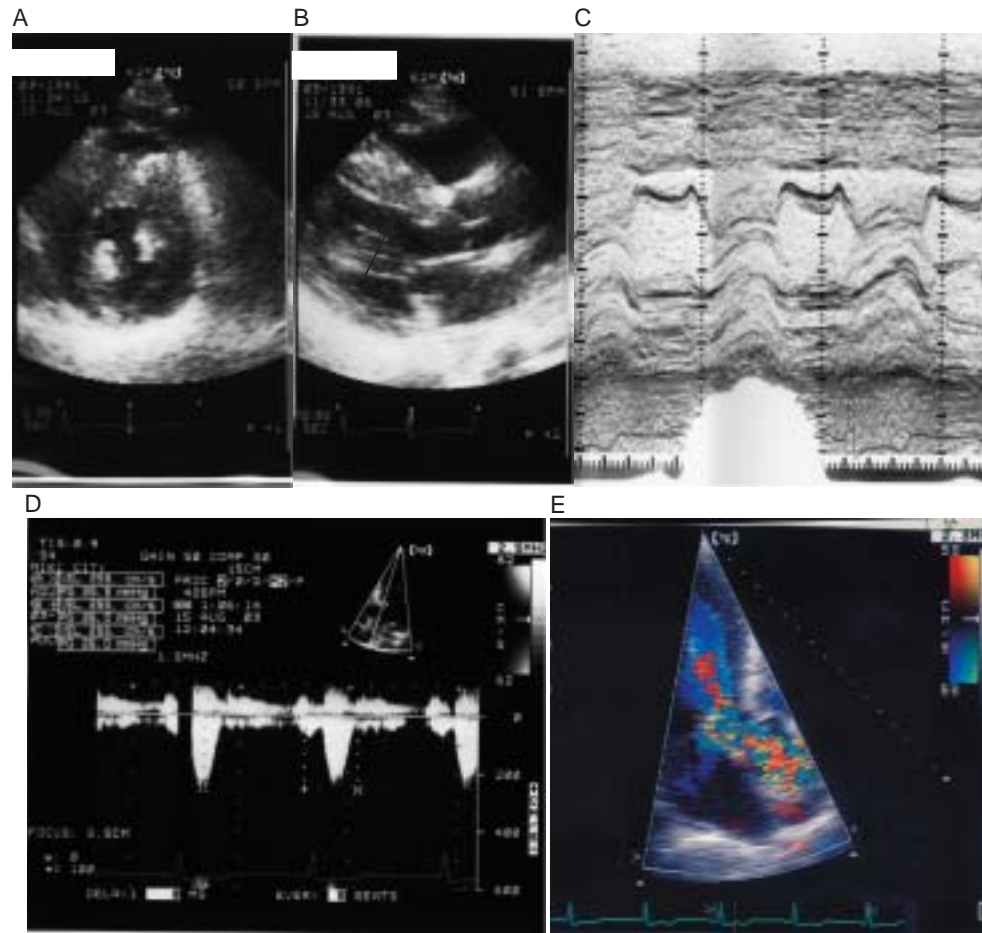


Fig. 8 Echocardiograms 6 months after the second PTMSA

A: Parasternal short-axis view (arrow: ablated region) B: Parasternal long-axis view (arrow: ablated region) C: M-mode view. D: Continuous Doppler flow in left ventricular outflow. E: Color Doppler flow in left ventricular outflow.

Abbreviation as in Fig. 3.

追跡調査でNYHA分類の改善，左室流出路圧較差の軽減とそれに伴う僧帽弁収縮期前方運動の消失，左室心筋重量の減少が示されている。Mazurら¹²⁾は，左室心筋重量の減少は梗塞サイズや左室流出路圧較差の減少と関連があり，PTMSAによる梗塞と流出路狭窄が解除されることによる内圧負荷の軽減が左室全体の壁厚減少，ひいては左室心筋重量の減少をもたらすと報告している。

PTMSAに適した中隔枝を選択するため，心筋コントラストエコー図法を用いることが勧められている。心筋コントラストエコー図法は責任血管を判断し，エタノールによる心筋壊死を必要最小限に抑え，房室ブロックなどの伝導障害や恒久的ペースメーカーの必要頻度を軽減させると報告されている¹³⁾。本症例の

PTMSAでも心筋コントラストエコー図法を用いて中隔枝を選択した。

PTMSAの左室流出路圧較差を軽減する機序は急性期と慢性期で異なるため，効果判定時期はPTMSA施行3ヵ月後がよいとされている。急性効果は冠動脈の血流遮断による心筋虚血をもたらす心室中隔の壁運動低下に起因し，慢性効果は心室中隔の心筋壊死，瘢痕化により限局的に壁厚が減少して流出路狭窄が軽減される。本症例では2回のPTMSAにおいて，施行前から3ヵ月後まで薬剤の変更は行わず，心エコー図検査でPTMSAの効果判定を行った。

本症例は第1回PTMSAで急性効果は認められたが，3ヵ月後の慢性効果は得られなかった。その後，遮断薬内服加療を開始したが，失神発作を起こしたため

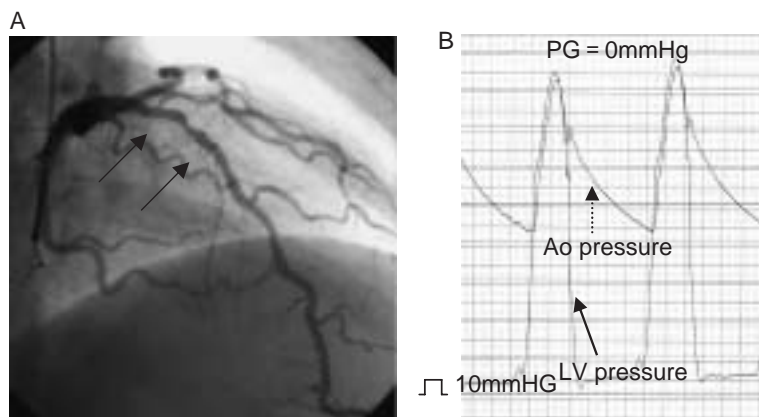


Fig. 9 Coronary arteriogram and pressure gradient 6 months after the second PTsMA

A: Coronary arteriogram(arrows: occluded branch)

B: Pressure curves of the left ventricular and aorta(PG was 0mmHg)

Abbreviations as in Fig. 3.

第2回PTsMAを行った。

第2回PTsMAでは左室流出路圧較差が手技中に増大し、急性期は不成功と考えられたが、3ヵ月後の圧較差は軽減し、慢性効果が得られた。急性効果が認められなくても3ヵ月後の慢性効果が得られる症例があることは注目値する。

第1回PTsMAでは心筋虚血による壁運動低下が収縮期の左室流出路狭窄を軽減し、急性効果が認められたが、適切な部位に十分な梗塞が発生せず、慢性期に壁運動の回復によって再び左室流出路狭窄がもたらされたと考えられる。第2回PTsMAでは心筋虚血による壁運動低下の範囲が狭く急性効果が明らかではなかったが、左室流出路狭窄を起こしていた部位に梗塞が生じたため、慢性期に左室流出路狭窄が解除されて慢性効果が得られたと考えられる。

第2回PTsMA施行3ヵ月後以降に左室流出路圧較差がさらに軽減した機序は、薬剤効果の寄与が大きい

と考えられる。PTsMAの長期効果として左室流出路圧較差の軽減とともに左室心筋重量の減少が指摘されているが、本症例で左室心筋重量の変化は明らかではなく、今後、磁気共鳴画像や心エコー図法で左室容積や肥大の変化について観察する必要がある。

PTsMAの合併症については、数年後に完全房室ブロックを起こして突然死した症例報告もある¹⁴⁾。今後、適応の明確な基準、合併症を防ぐ手技法の確立など、さらなる研究が必要と考えられる。

最後に、PTsMAの対象となる中隔枝を同定するうえで、バルーン加圧により圧較差減少が認められなくても、3ヵ月後の慢性効果が得られた点より、流出路の三次元な変化を予測することが慢性効果の有無に関連すると考えられ、今後の検討が必要である。

以上、2回のPTsMAで急性効果と慢性効果が異なる経過を示し、興味深い症例と考えられ報告した。

要 約

2回の経皮的心室中隔心筋焼灼術(PTsMA)で異なる圧較差の軽減効果を呈した61歳の男性の閉塞性肥大型心筋症症例を経験した。第1回PTsMAで左室流出路圧較差は心エコー図上、148mmHgから1週間後48mmHgに減少し、NYHA心機能分類はⅡ度からⅠ度になり急性効果はみられたが、3ヵ月後に圧較差は197mmHgに増悪し、NYHA分類はⅡ度となり、慢性効果は得られなかった。

遮断薬を投与したが、失神発作を起こした。そのため第2回のPTsMAを行った。第2回直後では圧較差の減少は得られなかったが、3ヵ月後も慢性期に心エコー図で圧較差は81mmHgに減少し、NYHA分類はⅠ度に改善した。2回のPTsMAで急性効果と慢性効果が異なる経過を示し、興味深い症例と考えられた。

J Cardiol 2006 Jun; 47(6): 313-321

文献

- 1) Sigwart U: Non-surgical myocardial reduction for hypertrophic obstructive cardiomyopathy. *Lancet* 1995; **346**: 211 - 214
- 2) Tsuchikane E, Nakamura T, Yamazaki K, Kitano K, Izumi M, Otsuji S, Tateyama H, Awata N, Sakurai M, Kobayashi T: Percutaneous transluminal septal myocardial ablation in a patient with hypertrophic obstructive cardiomyopathy. *Jpn Circ J* 1998; **62**: 537 - 540
- 3) Seggewiss H, Faber L, Gleichmann U: Percutaneous transluminal septal ablation in hypertrophic obstructive cardiomyopathy. *Thorac Cardiovasc Surg* 1999; **47**: 94 - 100
- 4) Ruzyllo W, Chojnowska L, Demkow M, Witkowski A, Kusmierczyk-Droszcz B, Piotrowski W, Rausinska L, Karcz M, Malecka L, Rydlewska-Sadowska W: Left ventricular outflow gradient decrease with non-surgical myocardial reduction improves exercise capacity in patients with hypertrophic obstructive cardiomyopathy. *Eur Heart J* 2000; **21**: 770 - 777
- 5) Nagueh SF, Lakkis NM, Middleton KJ, Killip D, Zoghbi WA, Quinones MA, Spencer WH : Changes in left ventricular filling and left atrial function six months after non-surgical septal reduction therapy for hypertrophic obstructive cardiomyopathy. *J Am Coll Cardiol* 1999; **34**: 1123 - 1128
- 6) Nagueh SF, Lakkis NM, Middleton KJ, Killip D, Zoghbi WA, Quinones MA, Spencer WH : Changes in left ventricular diastolic function 6 months after nonsurgical septal reduction therapy for hypertrophic obstructive cardiomyopathy. *Circulation* 1999; **99**: 344 - 347
- 7) Tsuchikane E, Takeda Y, Kobayashi T, Yachiku K, Nasu K, Kobayashi Y, Matsumoto H, Awata N: Percutaneous transluminal septal myocardial ablation for hypertrophic cardiomyopathy. *Circ J* 2003; **67**: 763 - 767
- 8) Faber L, Meissner A, Ziemssen P, Seggewiss H : Percutaneous transluminal septal myocardial ablation for hypertrophic obstructive cardiomyopathy: Long term follow up of the first series of 25 patients. *Heart* 2000; **83**: 326 - 331
- 9) Sakai Y, Kawakami Y, Hirota Y, Ito T, Shimada S, Tokaji Y, Suwa M, Kawamura K, Morimoto T, Nishimoto Y, Sasaki S: Dual-chamber pacing in hypertrophic obstructive cardiomyopathy: A comparison of acute and chronic effects. *Jpn Circ J* 1999; **63**: 971 - 975
- 10) Maron BJ, Nishimura RA, McKenna WJ, Rakowski H, Josephson ME, Kieval RS: Assessment of permanent dual-chamber pacing as a treatment of drug-refractory symptomatic patients with obstructive hypertrophic cardiomyopathy: A randomized, double-blind, cross-over study (M-PATHY). *Circulation* 1999; **99**: 2927 - 2933
- 11) Meisel E, Rauwolf T, Burghardt M, Kappenberger, for the PIC(Pacing in Cardiomyopathy) Study Group L: Pacemaker therapy of hypertrophic obstructive cardiomyopathy. *Herz* 2000; **25**: 461 - 466 (in German with Eng abstr)
- 12) Mazur W, Nagueh SF, Lakkis NM, Middleton KJ, Killip D, Roberts R, Spencer WH : Regression of left ventricular hypertrophy after nonsurgical septal reduction therapy for hypertrophic obstructive cardiomyopathy. *Circulation* 2001; **103**: 1492 - 1496
- 13) Faber L, Seggewiss H, Gleichmann U: Percutaneous transluminal myocardial ablation in hypertrophic obstructive cardiomyopathy: Results with respect to intraprocedural myocardial contrast echocardiography. *Circulation* 1998; **98**: 2415 - 2421
- 14) Hirata K, Wake M, Asato H, Kyushima M, Serizawa Y: Sudden death of a case of hypertrophic obstructive cardiomyopathy 19 months after successful percutaneous transluminal septal myocardial ablation. *Circ J* 2003; **67**: 559 - 561