

冠動脈プラークの評価: Virtual Histology™ 心血管内エコー法および温度センサー付きガイドワイヤーによる検討

Coronary Artery Plaque Assessment Using Volcano Therapeutics' Virtual Histology™ Intravascular Ultrasound and Temperature Guide Wire

中村 玲雄
伊藤 一貴
小出 正洋
谷口 琢也
入江 秀和
木下 法之
沢田 尚久*
東 秋弘*
松原 弘明*

Reo NAKAMURA, MD
Kazuki ITO, MD
Masahiro KOIDE, MD
Takuya TANIGUCHI, MD
Hidekazu IRIE, MD
Noriyuki KINOSHITA, MD
Takahisa SAWADA, MD, FJC*
Akihiro AZUMA, MD, FJCC*
Hiroaki MATSUBARA, MD*

Abstract

Objectives. This study investigated the tissue characterization of human coronary artery plaque using Virtual Histology™ intravascular ultrasound (VH-IVUS) and temperature guide wire.

Methods and Results. Between August 2005 and December 2005, VH-IVUS examination and guide wire based measurement of coronary temperature were performed in 66 patients: 39 with stable angina pectoris (SAP) and 27 with unstable angina pectoris (UAP). Patients in the acute myocardial infarction with necrotic tissue and thrombus were excluded. After measurement of distal coronary pressure and coronary temperature, the following tissue types of atherosclerotic plaque were evaluated by VH-IVUS: fibrotic, fibro-fatty, dense calcium and necrotic core. Occurrence of fibro-fatty tissue was significantly higher in UAP patients than in SAP patients ($17.4 \pm 7.0\%$ vs $11.2 \pm 5.2\%$, $p = 0.04$), and coronary temperature was significantly higher in UAP patients than in SAP patients (0.08 ± 0.05 vs 0.03 ± 0.02 °C, $p = 0.01$).

Conclusions. These results suggest that the combination of VH-IVUS analysis and measurement of coronary temperature may be able to predict the progression of lesions.

J Cardiol 2006 Aug; 48(2): 85-92

Key Words

- Plaque (vulnerable plaque)
- Coronary artery disease
- Intravascular ultrasound (virtual histology)

はじめに

急性冠症候群は、冠動脈内の粥腫の破綻とそれに続く血栓形成により冠動脈内の狭窄や閉塞が生じ、心筋

虚血や壊死が惹起される症候群であり、その発症予測はきわめて困難である^{1,2)}。この原因となる破綻をきたす粥腫は、薄い線維性被膜で覆われた脂質コアとなり、不安定プラークと呼ばれる³⁾。脂質コアの増大

康生会武田病院 循環器センター：〒600-8558 京都市下京区塩小路通西洞院東入東塩小路841-5；*京都府立医科大学大学院医学研究科 循環器病態制御学，京都

Department of Cardiology, Kouseikai Takeda Hospital, Kyoto；* Department of Cardiovascular Medicine, Kyoto Prefectural University of Medicine, Graduate School of Medical Sciences, Kyoto

Address for correspondence: NAKAMURA R, MD, Department of Cardiology, Kouseikai Takeda Hospital, Shiokoji-dori Nishinotoin Higashiiri Higashishiokeji 841-5, Shimogyo-ku, Kyoto 600-8558; E-mail: n_reo@yahoo.co.jp

Manuscript received May 2, 2006; revised June 9, 2006; accepted June 9, 2006

に伴い線維性被膜が菲薄化し、最終的には破綻するが、その過程において炎症が重要な役割を果たしていることが報告されている^{4,6)}。しかし、冠動脈造影では、不安定プラークを同定することは困難である⁷⁾。近年、炎症マーカーの血中C反応性蛋白が心筋梗塞の発症予測に有用である⁸⁾ことや、頸動脈粥状硬化プラークにおいて局所の温度の不均一性が示されている⁹⁾。また、動脈硬化病変における炎症の関与と炎症に伴う温度変化との関係が注目され、急性冠症候群の責任病変における温度上昇も報告されている¹⁰⁾。一方、従来の血管内エコー検査(intravascular ultrasound: IVUS)におけるグレースケール画像では判定が困難であった粥腫の組織成分診断が、Virtual Histology™(VH; Volcano Therapeutic製)を用いることにより可能になった。これらの背景からVH-IVUSおよび温度センサー付き圧ガイドワイヤー(RADI Medical Systems製)を使用し、経皮的冠動脈形成術の標的的病変における冠動脈内温度計測と組織診断による冠動脈内プラークの関係について検討した。

対象と方法

2005年8-12月の期間で、冠動脈造影において冠動脈入口部に明らかな狭窄病変は認められないが、入口部以外に有意な冠動脈病変を有し、冠動脈内温度計測が可能かつ当院において経皮的冠動脈形成術が施行された連続66症例を対象とした。内訳は、不安定狭心症が27例で安定狭心症が39例であった。組織壊死あるいは残存血栓が存在する急性心筋梗塞症例は除外した。不安定狭心症はAmerican Heart Association(AHA)の診断基準¹¹⁾により診断した。全症例で書面によるインフォームドコンセントを術前に実施し、承諾を得た。アプローチ部位は各術者の判断に委ねた。診断的冠動脈造影には4Fもしくは6Fの診断用カテーテルを使用し、経皮的冠動脈インターベンションを行う場合には不安定狭心症例には6F、安定狭心症例には7Fのガイドワイヤーカテーテルを使用した。全症例においてカテーテル手技開始前に3,000Uのヘパリンを投与し、冠動脈内にワイヤーを挿入する前に7,000Uを追加投与した。

温度センサー付き圧ガイドワイヤーを標的的病変に挿入し、冠動脈内圧および冠動脈内温度を測定した後に、VH-IVUSを用いて標的的病変部のプラーク組織成分を

評価した。

1. 冠動脈内温度計測

RADI Medical Systems製の温度センサー付き圧ガイドワイヤーを用いて冠動脈圧および冠動脈内温度を測定した。このワイヤーは0.014インチ径、130cm長で、先端から3cmの部分に圧センサーと温度センサーが装備されており¹¹⁾、その温度センサーの感度は0.01℃である。解析はRADI Medical Systems製の解析ソフトのRADI Analyzer ver. 3.04を使用した。カテーテルを標的冠動脈の中枢部に挿入し、その先端付近で圧センサーおよび温度センサーの補正を行った。ワイヤーは病変部を中心に挿入および引き抜きを3回繰り返す。冠動脈入口部の温度を最低温度点(ゼロ点)とし、標的的病変に最も接近した部位での相対的な温度変化を T と定義した。また0.01℃以下の再現性を持った症例のみ採用とした。

造影剤による冠動脈内温度への影響を最小限にするため、ワイヤー挿入時における造影剤の冠動脈内注入は基本的には行わず、病変通過が困難な場合においてのみ造影剤を少量使用した。造影剤を使用した場合には、冠動脈内の温度計測は最終造影から3分以上経過してから実施した。

2. 冠動脈内プラーク組織成分評価

Volcano Therapeutic製の20MHz 3.5F電子スキャン型IVUS用カテーテル(Eagle Eye™)を使用し、病変の遠位側からVolcano Therapeutic製Imaging Catheter Pullback Deviceを使用し、1.0mm/secで引き戻してデータを取得し、Volcano Therapeutic製IVG3™コンソールにおいて解析を行い、グレースケールによる標準IVUS画像表示とVH-IVUSシステムによる画像表示を検討した。VH-IVUSは、IVUSの後方散乱信号における後方散乱スペクトルパラメーターを組み合わせることにより、アテローム性動脈硬化プラーク内における組織は線維組織、線維性脂肪組織、石灰化および脂質壊死組織の4つの基本的組織タイプに分類でき、その鑑別精度は剖検動脈組織では80-92%であるとされている^{12,13)}。プラークの色調に関しては線維組織(fibrous)は緑、線維性脂肪組織(fibro-fatty)は黄緑、脂肪壊死組織(necrotic core)は赤、石灰化(dense calcium)は白で画像表示された。プラーク面積に占める各組織

Table 1 Baseline patient characteristics

	SAP	UAP	p value
No. of patients	39	27	
Age(yr)	71.3 ± 11.4	69.5 ± 9.8	NS
Male	26(66.7)	15(55.6)	NS
Diabetes mellitus	6(15.4)	9(33.3)	NS
Hypertension	23(59.0)	8(29.6)	NS
Hyperlipidemia	12(30.8)	6(22.2)	NS
Current smoker	15(38.5)	8(29.6)	NS
LAD/LCX/RCA	19/10/10	12/10/5	NS
ACE-I or ARB	17(43.6)	9(33.3)	NS
Beta-blocker	5(12.8)	3	NS
Calcium antagonist	11(28.2)	5(18.5)	NS
Statin	12(30.8)	7(25.9)	NS
CRP(mg/dl)	0.13 ± 0.12	0.16 ± 0.10	NS

Continuous values are mean ± SD. (): % .
 SAP = stable angina pectoris ; UAP = unstable angina pectoris ; LAD = left anterior descending artery ; LCX = left circumflex artery ; RCA = right coronary artery ; ACE-I = angiotensin converting enzyme inhibitor ; ARB = angiotensin receptor blocker ; CRP = C-reactive lipoprotein.

成分の面積の割合を不安定狭心症例と安定狭心症例で比較検討した .

3. 統計解析

数値はすべて平均 ± 標準偏差で表示した . 解析は2群間検定には Student の *t* 検定 , または χ^2 検定を用い $p < 0.05$ を有意差の判定とした .

結 果

1. 不安定狭心症例と安定狭心症例の患者背景

不安定狭心症 39 例 , 安定狭心症 27 例であった . 各群の症例において , 年齢 , 性別 , 糖尿病 , 高血圧 , 高脂血症 , 喫煙歴 , 責任病変部位 , 入院時の内服薬 , 血清 C 反応性蛋白値に関して有意差は認められなかった (Table 1) . また , 両群間での定量的冠動脈分析における検討では , 病変長 , 対象血管径 , 最小血管径 , 狭窄率において有意差は認められなかった (Table 2) .

2. 冠動脈内プラーク組織評価

安定狭心症例と不安定狭心症例のプラーク面積に占める各組織成分の面積の割合を Table 3 に示す . 安定狭心症例において線維組織 66.4 ± 9.6% , 線維性脂肪

Table 2 Quantitative coronary angiography analysis

	SAP	UAP	p value
Lesion length(mm)	13.2 ± 4.2	15.2 ± 5.6	NS
Reference diameter(mm)	2.82 ± 0.40	2.81 ± 0.44	NS
Minimal lumen diameter(mm)	1.22 ± 0.46	1.14 ± 0.41	NS
Diameter stenosis(%)	75.2 ± 11.6	76.6 ± 12.6	NS

Values are mean ± SD

Abbreviations as in Table 1.

Table 3 Tissue characterization

	SAP	UAP	p value
Fibrous(%)	66.4 ± 9.6	61.0 ± 14.2	NS
Fibro-fatty(%)	11.2 ± 5.2	17.4 ± 7.0	0.04
Dense calcium(%)	9.7 ± 6.4	8.1 ± 7.7	NS
Necrotic core(%)	11.9 ± 6.2	14.1 ± 10.3	NS

Values are mean ± SD.

Abbreviations as in Table 1.

組織 11.2 ± 5.2% , 石灰化 9.7 ± 6.4% , 脂肪壊死組織 11.9 ± 6.2% に対して , 不安定狭心症例では線維組織 61.0 ± 14.2% , 線維性脂肪組織 17.4 ± 7.0% , 石灰化 8.1 ± 7.7% , 脂肪壊死組織 14.1 ± 10.3% であり , 不安定狭心症例において線維性脂肪組織の占める割合が有意に高値であったが (17.4 ± 7.0% vs 11.2 ± 5.2% , $p = 0.04$) , 線維組織 , 石灰化 , 脂肪壊死組織の占める割合において有意差は認められなかった .

3. 冠動脈内温度評価

冠動脈内温度は不安定狭心症例が安定狭心症例に比べて有意に高値であった (0.08 ± 0.05 vs 0.03 ± 0.02 °C , $p = 0.01$; Fig. 1) .

4. 冠動脈内温度と冠動脈内プラーク組織の関係

安定狭心症群および不安定狭心症群の2群間で , 線維組織 , 線維性脂肪組織 , 石灰化 , 脂肪壊死組織と *T* との間ではいずれも相関関係は認められなかった .

5. 冠動脈内温度によるプラーク不安定化の予測

不安定狭心症をプラーク不安定化とした場合 , 冠動脈内温度がプラーク不安定化を予測する感度 , 特異度は , カットオフ値を 0.05 °C とすると , 感度 70% , 特

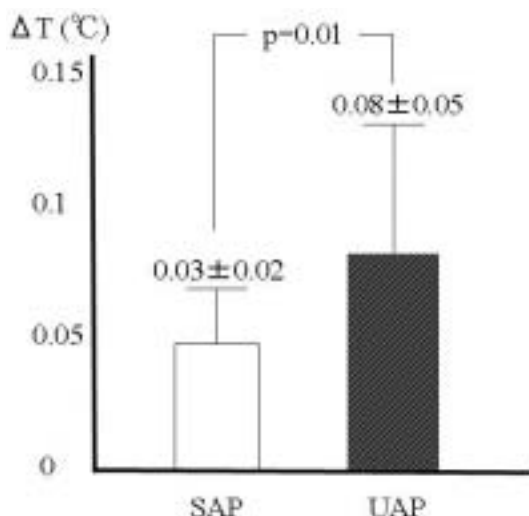


Fig. 1 Temperature of coronary arterial wall in stable angina pectoris and unstable angina pectoris

T: Maximal increment from temperature of lesion to proximal temperature of lesion.

Abbreviations as in Table 1.

異度 82% であった。

6. 線維脂肪組織によるプラーク不安定化の予測

不安定狭心症をプラーク不安定化とした場合、冠動脈内線維脂肪組織の占める割合が、プラーク不安定化を予測する感度、特異度は、カットオフ値を 15% とすると、感度 76%、特異度 71% であった。

7. 不安定狭心症例

70歳の男性で、冠危険因子では喫煙が認められた。安静時胸痛が自覚され、経過から不安定狭心症と診断された。冠動脈造影上、左前下行枝近位部に高度狭窄病変が認められ、同部位に対して冠動脈内の圧および温度を測定した。病変部の末梢で冠動脈圧の低下が認められ、*T*は0.06℃であった(Fig. 2)。VH-IVUSでは、線維組織は63%、線維性脂肪組織は37%、脂肪壊死組織は1%、石灰化は0%であり、線維組織と線維性脂肪組織が大部分を占めていた。

考 察

1. 冠動脈壁プラーク温度

急性冠症候群症例では狭心症例に比べて冠動脈壁温度が有意に高く、責任病変部位における温度は不均一

であり、さらに不安定狭心症例よりも急性心筋梗塞症例で冠動脈壁温度が有意に高いことが報告されている¹⁰⁾。今回の検討でも安定狭心症例に比べて不安定狭心症例において *T*が有意に高値であった。過去の研究により、冠動脈血流自体に冠動脈壁や心筋の温度を低下させる作用があることが報告され¹⁴⁾、炎症の程度の差だけではなく、血流の有無が大きく関与していることが報告されている¹⁵⁾。従来の急性心筋梗塞の検討では再灌流前に測定されているが、本研究ではVH-IVUSとの比較検討をしており、血栓の同定に信憑性がなく、血栓による冠血流の低下から温度測定に影響を及ぼす可能性があり、急性心筋梗塞症例は除外した。

ガイドワイヤー型の温度センサーにより記録した標的病変の温度と粥腫切除術により得られた組織所見との対比において、マクロファージ集積が認められる症例では冠動脈壁温度が有意に高いことが示され¹⁶⁾、動脈硬化の進展および冠動脈プラークの不安定化における炎症の関与が報告されている。本研究では、不安定狭心症例と安定狭心症例において血清C反応性蛋白濃度の差は認められなかったが、冠動脈壁温度は不安定狭心症例において有意に高値であった。これらの結果から、ガイドワイヤーによる温度計測により、詳細に炎症の評価を行うことができると考えられた。現時点では冠動脈プラーク温度計測には少なからず問題点も認められ、本研究においてプラーク組織成分と *T*の間に相関関係は認められなかったが、今後検討を重ねていき、VH-IVUSと組み合わせることにより、不安定プラークを同定できれば、急性冠症候群の発症予測が可能となる。事前に対処することで急性冠症候群の発症予防も可能になれば、冠動脈疾患の予後改善が大きく期待できるため、これらの問題が早急に解決され、日常臨床に貢献することが期待される。

2. VH-IVUSによるプラーク組織成分評価

IVUSはカテーテルの先端に高周波の超音波探触子を有し、血管内腔において血管壁の構築を直接観察することにより動脈硬化性病変を形態的および定量的に評価することが可能である。これまでのグレースケールIVUS画像では、プラークの石灰化領域および線維性成分は超音波エネルギーを反射するため明るく均一に描出され¹⁷⁻²¹⁾、柔軟または混合型プラークは反射率

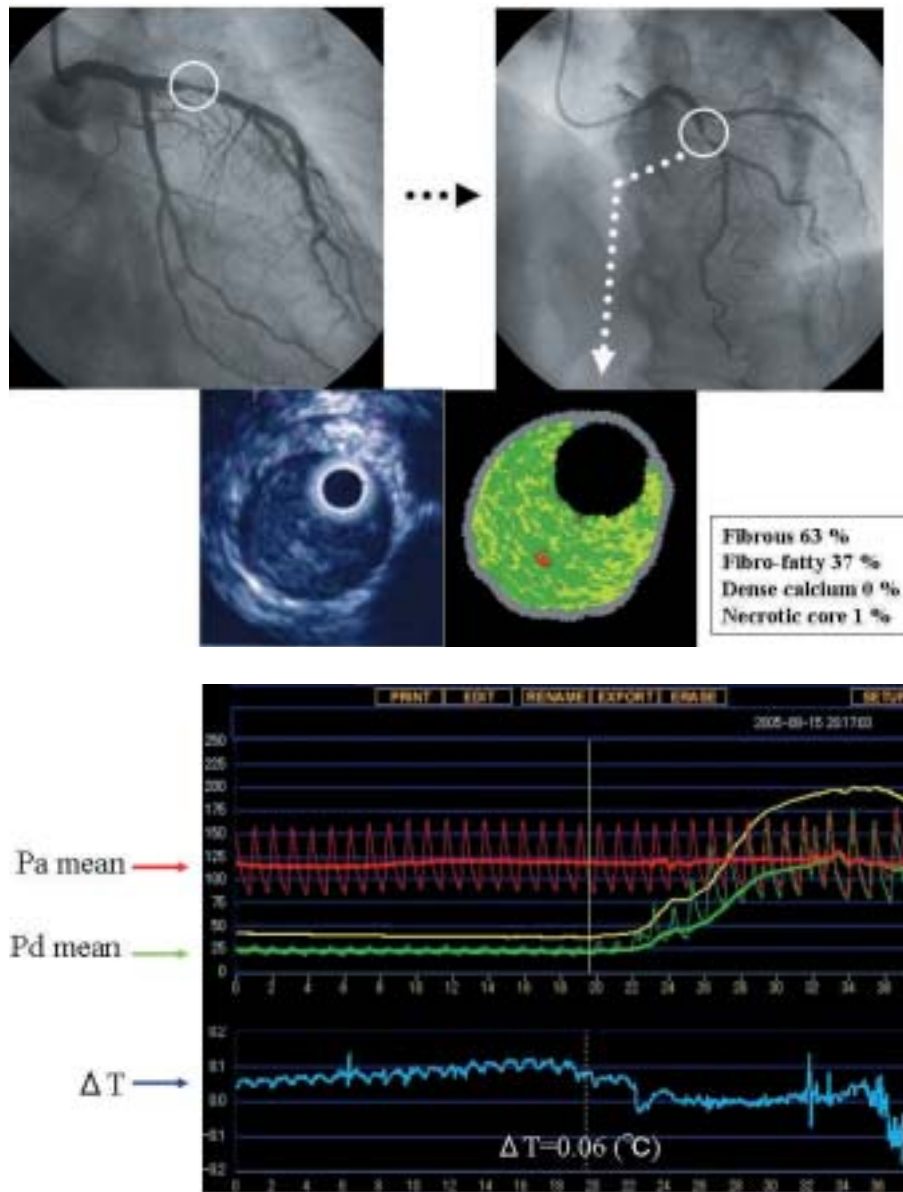


Fig. 2 Coronary angiogram and VH-IVUS data (upper) and coronary pressure and temperature (lower) in a case of unstable angina pectoris

Upper: A 70-year-old man with unstable angina pectoris. Coronary angiography showed severe stenosis of the proximal left anterior descending artery. VH-IVUS was performed in the culprit lesion. Fibrous plaque occupied 63%, fibro-fatty plaque occupied 37%, dense calcium occupied 0%, and necrotic core occupied 1%.

Lower: The pressure sensor showed a pressure gradient across the stenoses registered. Temperature of coronary arterial wall rose, and ΔT was 0.06 °C.

VH-IVUS = Virtual History™ intravascular ultrasound; Pa = aortic pressure; Pd = intracoronary pressure.

が低い暗く不均一に描出されていた²²⁾。剖検動脈組織における組織性状診断では30切片のうち19切片において脂質コアの存在が認められたが、高周波IVUS(40MHz)を用いたグレースケール画像による診

断では感度は65%、特異度は95%であったことが報告されている²³⁾。このように、グレースケールIVUS画像による視覚的解釈には限界があり、プラーク組成の定量評価を行うことは困難であった²⁴⁾。

グレースケールIVUSの画像は得られた超音波信号 (radio frequency: RF) に対して整流, 検波, 微分, 増幅などの処理を行い, 血管画像として認識しやすく描画されたものであり, 得られた画像上の輝度変化は, 必ずしもRF信号の情報を十分に活用されてなく, 多くの組織性状に対する情報が欠落していた. 近年, 臨床でも使用可能になったVH-IVUSは, アテローム性動脈硬化プラーク内における組織は線維組織, 線維性脂肪組織, 石灰化および脂肪壊死組織の4つの基本的組織タイプに分類でき, 不安定プラークの同定にも有用な可能性がある.

急性冠症候群で認められるような易破綻性プラークの特徴には, 大きな脂質コアを有した薄い被膜で覆われたプラーク, 裂開したプラーク, 表層性の石灰沈着, プラーク内出血, 陽性リモデリングがある²⁵⁾. 表層性の石灰沈着, プラーク内出血, 陽性リモデリングを評価するにはグレースケールIVUSが適しているが, 大きな脂質コアのような脂肪成分の評価にはVH-IVUSが適している. VH-IVUSシステムでは線維性脂肪組織は病理学的に安定していると報告されていたが, 本研究では不安定狭心症例において線維脂肪組織の割合が有意に高値であったことから, 線維性脂肪組織と診断されたプラーク成分の中にも脂肪壊死の状態に近い不安定なものが存在する可能性が考えられた. 今後, 症例を重ねて検討されれば, 脂肪壊死組織と線維性脂肪組織との間のカットオフ値 (アルゴリズム) の変更が必要になる可能性が考えられた. また現在のVH-IVUSの組織分類ツリー (version 1.3) では血栓の同定がされてなく, 急性冠症候群のような血栓性病変の組織性状に関しても改良の余地があると思われる.

3. 限 界

1) 冠動脈壁温度計測

本研究で使用したガイドワイヤー型の装置では, 血流への影響は少なく, 圧変化を参考にある程度病変部位を特定できると思われるが, 軽度な狭窄病変では冠動脈へ気の密着性や計測部位同定に限界がある. 現在バスケット型の装置を含め²⁶⁾, さまざまな種類の冠動

脈の温度測定装置が使用されているが, いずれの装置でも検出された高温部の正確な同定が難しいため, 血管内エコー法を組み合わせたものが開発されており, その有効性が期待されている. また本研究では冠動脈温度の評価方法として相対温度 (T) を用いたため, 冠動脈内の入口部付近をゼロ点として基準化する必要があるが, その点における血流やプラークの影響も否定できない. 温度センサーと動脈壁との距離も一定することはできないため, 誤差を生じた可能性が考えられた.

2) プラーク組織成分評価

現在のVH-IVUSのシステムは, 約50例の経皮的冠動脈形成術を施行されていない剖検例から得られた病理組織とIVUSで得られたデータとにより分類されているため, スtent, 血液および血栓が判別できない. また, 現在の診断精度は80-92%であり, さらなる基礎データの蓄積による精度改善や臨床データの蓄積による各パラメーターのカットオフ値にも再考が必要と考えられた. またトランスデューサー径は3.5Fであるため病変部における通過性に問題が認められた. さらに, 解析時における内膜と外膜のトレースは自動で行われるが, その精度は良好ではなく, 手動による微調整が必要になることがある. 急性冠症候群の発症には不安定プラークの破綻が関与しており, その発症予測として, 線維性被膜の評価が必要であるが, 今回使用したVH-IVUSは20MHzであるため解像度が低く, 正確な線維性被膜の径の測定が困難であった. またプラーク破裂とびらんの評価も困難であり, ソフトおよびハード面での改善も必要と考えられた. 現時点では, VH-IVUSはプラーク成分のすべてを評価することはできず, プラークの不安定化における評価についても今後の検討を要する.

結 語

温度センサー付きガイドワイヤーによる冠動脈壁温度測定と, VH-IVUSによるプラーク組織成分評価を組み合わせることにより, 不安定プラークを推測できる可能性が示唆された.

要 約

目 的: Virtual Histology™ 心血管内エコー法 (VH-IVUS) および温度センサー付き圧ガイドワイヤーを使用し, 経皮的冠動脈形成術の標的病変における冠動脈内温度計測と組織診断による冠動脈内プラークの関係について検討した.

方 法: 2005年8-12月の期間で経皮的冠動脈形成術が施行された66症例を対象とした. 内訳は, 不安定狭心症27例と安定狭心症39例であった. 組織壊死あるいは残存血栓が存在する急性心筋梗塞症例は除外した. 温度センサー付き圧ガイドワイヤーを標的病変に挿入し, 冠動脈内圧および冠動脈内温度を測定した後に, VH-IVUSを用いて標的病変部のプラーク組織成分を線維組織, 線維性脂肪組織, 脂肪壊死組織, 石灰化に分けて評価した.

結 果: 不安定狭心症例と安定狭心症例のプラーク面積に占める各組織成分の面積の割合の検討では, 不安定狭心症例において線維性脂肪組織の占める割合が有意に高値であった ($17.4 \pm 7.0\%$ vs $11.2 \pm 5.2\%$, $p = 0.04$). 冠動脈内温度に関しては, 不安定狭心症例が安定狭心症例に比べて有意に高値であった (0.08 ± 0.05 vs 0.03 ± 0.02 °C, $p = 0.01$).

結 論: 温度センサー付きガイドワイヤーによる冠動脈壁温度測定と, VH-IVUSによるプラーク組織成分評価を組み合わせることにより, 不安定プラークを推測できる可能性が示唆された.

J Cardiol 2006 Aug; 48(2): 85-92

文 献

- 1) Ambrose JA, Winters SL, Arora RR, Eng A, Riccio A, Gorlin R, Fuster V: Angiographic evolution of coronary artery morphology in unstable angina. *J Am Coll Cardiol* 1986; **7**: 472-478
- 2) Little WC, Constantinescu M, Applegate RJ, Kutcher MA, Burrows MT, Kahl FR, Santamore WP: Can coronary angiography predict the site of a subsequent myocardial infarction in patients with mild-to-moderate coronary artery disease? *Circulation* 1988; **78**: 1157-1166
- 3) Libby P: Molecular bases of the acute coronary syndromes. *Circulation* 1995; **91**: 2844-2850
- 4) Fuster V, Badimon L, Badimon JJ, Chesebro JH: The pathogenesis of coronary artery disease and the acute coronary syndromes(1). *N Engl J Med* 1992; **326**: 242-250
- 5) van der Wal AC, Becker AE, van der Loos CM, Das PK: Site of intimal rupture or erosion of thrombosed coronary atherosclerotic plaques is characterized by an inflammatory process irrespective of the dominant plaque morphology. *Circulation* 1994; **89**: 36-44
- 6) Arbustini E, Dal Bello B, Morbini P, Burke AP, Bocciarelli M, Specchia G, Virmani R: Plaque erosion is a major substrate for coronary thrombosis in acute myocardial infarction. *Heart* 1999; **82**: 269-272
- 7) Falk E, Shah PK, Fuster V: Coronary plaque disruption. *Circulation* 1995; **92**: 657-671
- 8) Ridker PM, Rifai N, Rose L, Buring JE, Cook NR: Comparison of C-reactive protein and low-density lipoprotein cholesterol levels in the prediction of first cardiovascular events. *N Engl J Med* 2002; **347**: 1557-1565
- 9) Casscells W, Hathorn B, David M, Vaughn WK, McAllister HA, Willerson JT, Krabach T, Bearman G: Thermal detection of cellular infiltrates in living atherosclerotic plaque: Possible implications for plaque rupture and thrombosis. *Lancet* 1996; **347**: 1447-1451
- 10) Stefanadis C, Diamantopoulos L, Vlachopoulos C, Tsiamis E, Dernellis J, Toutouzas K, Stefanadi E, Toutouzas P: Thermal heterogeneity within human atherosclerotic coronary arteries detected in vivo: A new method of detection by application of a special thermography catheter. *Circulation* 1999; **99**: 1965-1971
- 11) Braunwald E, Antman EM, Beasley JW, Califf RM, Cheitlin MD, Hochman JS, Jones RH, Kereiakes D, Kupersmith J, Levin TN, Pepine CJ, Schaeffer JW, Smith EE, Steward DE, Theroux P, Gibbons RJ, Alpert JS, Eagle KA, Faxon DP, Fuster V, Gardner TJ, Gregoratos G, Russell RO, Smith SC Jr: ACC/AHA guidelines for the management of patients with unstable angina and non-ST-segment elevation myocardial infarction: Executive summary and recommendations: A report of the American College of Cardiology/American Heart Association task force on practice guidelines(committee on the management of patients with unstable angina). *Circulation* 2000; **102**: 1193-1209
- 12) Klingensmith JD, Tuzcu EM, Nissen SE, Vince DG: Validation of an automated system for luminal and medial-adventitial border detection in three-dimensional intravascular ultrasound. *Int J Cardiovasc Imaging* 2003; **19**: 93-104
- 13) Nair A, Kuban BD, Obuchowski N, Vince DG: Assessing spectral algorithms to predict atherosclerotic plaque composition with normalized and raw intravascular ultrasound data. *Ultrasound Med Biol* 2001; **27**: 1319-1331
- 14) Stefanadis C, Toutouzas K, Tsiamis E, Mitropoulos I, Tsioufis C, Kallikazaros I, Pitsavos C, Toutouzas P: Thermal heterogeneity in stable human coronary atherosclerotic plaques is underestimated in vivo: The "cooling effect" of blood flow. *J Am Coll Cardiol* 2003; **41**: 403-408

- 15) ten Have AG, Gijzen FJ, Wentzel JJ, Slager CJ, van der Steen AF: Temperature distribution in atherosclerotic coronary arteries: Influence of plaque geometry and flow (a numerical study). *Phys Med Biol* 2004; **49**: 4447 - 4462
- 16) 赤阪隆史: 冠動脈内温度計測による不安定プラーク診断: 温度センサー付き圧ガイドワイヤーによる検討. *循環器医* 2005; **13**: 203 - 211
- 17) Klingensmith JD, Vince DG, Kuban BD, Shekhar R, Tuzcu EM, Nissen SE, Cornhill JF: Assessment of coronary compensatory enlargement by three-dimensional intravascular ultrasound. *Int J Card Imaging* 2000; **16**: 87 - 98
- 18) Nissen SE, Gurley JC, Grines CL, Booth DC, McClure R, Berk M, Fischer C, DeMaria AN: Intravascular ultrasound assessment of lumen size and wall morphology in normal subjects and patients with coronary artery disease. *Circulation* 1991; **84**: 1087 - 1099
- 19) Schoenhagen P, Ziada KM, Kapadia SR, Crowe TD, Nissen EM, Tuzcu EM: Extent and direction of arterial remodeling in stable versus unstable coronary syndromes: An intravascular ultrasound study. *Circulation* 2000; **101**: 598 - 603
- 20) Tuzcu EM, Hobbs RE, Rincon G, Bott-Silverman C, De Franco AC, Robinson K, McCarthy PM, Stewart RW, Guyer S, Nissen SE: Occult and frequent transmission of atherosclerotic coronary disease with cardiac transplantation: Insights from intravascular ultrasound. *Circulation* 1995; **91**: 1706 - 1713
- 21) von Birgelen C, de Vrey EA, Mintz GS, Nicosia A, Bruinigg N, Li W, Slager CJ, Roelandt JR, Serruys PW, de Feyter PJ: ECG-gated three-dimensional intravascular ultrasound: Feasibility and reproducibility of the automated analysis of coronary lumen and atherosclerotic plaque dimensions in humans. *Circulation* 1997; **96**: 2944 - 2952
- 22) Nissen SE, Yock P: Intravascular ultrasound: Novel pathophysiological insights and current clinical applications. *Circulation* 2001; **103**: 604 - 616
- 23) Prati F, Arbustini E, Labellarte A, Dal Bello B, Sommariva L, Mallus MT, Pagano A, Boccanelli A: Correlation between high frequency intravascular ultrasound and histomorphology in human coronary arteries. *Heart* 2001; **85**: 567 - 570
- 24) Palmer ND, Northridge D, Lessells A, McDicken WN, Fox KA: In vitro analysis of coronary atheromatous lesions by intravascular ultrasound: Reproducibility and histological correlation of lesion morphology. *Eur Heart J* 1999; **20**: 1701 - 1706
- 25) Naghavi M, Libby P, Falk E, Casscells SW, Litovsky S, Rumberger J, Badimon JJ, Stefanadis C, Moreno P, Pasterkamp G, Fayad Z, Stone PH, Waxman S, Raggi P, Madjid M, Zarrabi A, Burke A, Yuan C, Fitzgerald PJ, Siscovick DS, de Korte CL, Aikawa M, Juhani Airaksinen KE, Assmann G, Becker CR, Chesebro JH, Farb A, Galis ZS, Jackson C, Jang IK, Koenig W, Lodder RA, March K, Demirovic J, Navab M, Priori SG, Rekhter MD, Bahr R, Grundy SM, Mehran SM, Colombo A, Boerwinkle E, Ballantyne E, Insull W Jr, Schwartz RS, Vogel R, Serruys PW, Hansson GK, Faxon DP, Kaul S, Drexler H, Greenland P, Muller JE, Virmani R, Ridker PM, Zipes PM, Shah PK, Willerson JT: From vulnerable plaque to vulnerable patients: A call for new definitions and risk assessment strategies: Part 1. *Circulation* 2003; **108**: 1664 - 1672
- 26) Verheye S, De Meyer GR, Krams R, Kockx MM, Van Damme LC, Mousavi Gourabi B, Knaapen MW, Van Langenhove G, Serruys PW: Intravascular thermography: Immediate functional and morphological vascular findings. *Eur Heart J* 2004; **25**: 158 - 165