

急性心原性肺水腫に対して非侵襲的陽圧換気療法を施行した2症例: 塩酸モルヒネ併用による効果

Novel Strategy of Noninvasive Positive Pressure Ventilation by Intravenous Morphine Hydrochloride Infusion for Acute Cardiogenic Pulmonary Edema : Two Case Reports

中山 大
石井 敦^{*1}
山根 喜男^{*2}

Masaru NAKAYAMA, MD
Atsushi ISHII, MD^{*1}
Yoshio YAMANE, MD^{*2}

Abstract

Standard treatment strategy for acute cardiogenic pulmonary edema includes noninvasive positive pressure ventilation as an alternative treatment for patients with acute cardiogenic pulmonary edema who require endotracheal intubation. Even in the improvement of hypoxemia, the beneficial effects depend on preload and afterload reduction with positive pressure ventilation. Although several strategies have been proposed for mask fitting problems, patient dependent ventilation mask compliance is one of the major critical problems. In our institution, intravenous morphine hydrochloride has been used for load reduction and sedative effects in such patients, achieving favorable clinical outcomes.

J Cardiol 2006 Aug; 48(2): 109 - 114

Key Words

■Heart failure, treatment (noninvasive positive pressure ventilation)
■Drug administration (morphine hydrochloride)

■Prognosis

はじめに

急性心原性肺水腫に対する非侵襲的陽圧換気療法 (noninvasive positive pressure ventilation: NPPV) は、気管内挿管を回避しながらも気管内挿管と同等の陽圧換気効果が得られるため、一般的な治療方法となってきた¹⁻³⁾。しかしながら、NPPV 管理中の鎮静は相対的禁忌のため、急性期の不穏状態などに起因するマスク装着コンプライアンスが臨床上しばしば問題となる。当施設ではこれらの症例に呼吸サポートモード付の NPPV 治療器(BiPAP Vision[®], フジレスピロニクス製; Fig. 1)を用い、経静脈的な塩酸モルヒネ投与を併用し、比較的良好な経過を示している。症例を提示し

考察する。

症 例

症例1 77歳, 男性

主 訴: 動悸。

既往歴: 僧帽弁逸脱症に伴う中等度の僧帽弁逆流症 (左室収縮不全なし), 保存期腎不全(腎硬化症)。

現病歴: 上記のため定期外来受診中であつた。昼過ぎより、突然、強い動悸が出現し、自宅で安静にしていたが、改善しないため救急外来を受診した。

来院時現症: 意識清明, 血圧 142/78 mmHg, 脈拍 130/min, 不整で、頻脈性の発作性心房細動が確認された。頸静脈は軽度怒張, 心尖部に Levine[®] 度の汎

社団医療法人養生会かしま病院 循環器内科, ^{*1}内科, ^{*2}呼吸器科: 〒971-8143 福島県いわき市鹿島町下蔵持字中沢目 22-1

Divisions of Cardiology, ^{*1}Internal Medicine, ^{*2}Respiratory Medicine, Kashima Hospital, Fukushima

Address for correspondence: NAKAYAMA M, MD, Division of Cardiology, Kashima Hospital, Kashima-machi Shimokuramochi Aza-nakazawame 22-1, Iwaki, Fukushima 971-8143; E-mail: ms-nakayama@kashima.jp

Manuscript received December 26, 2005; revised January 13 and February 8, 2006; accepted February 14, 2006

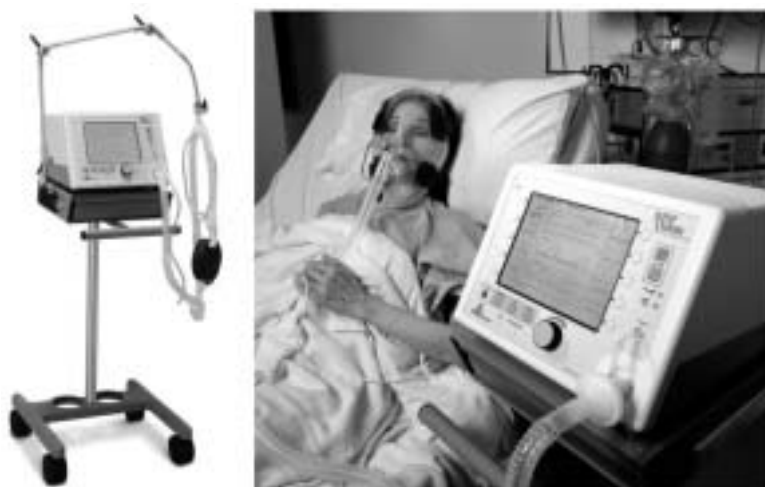

Fig. 1 Photographs of the noninvasive positive pressure ventilation device (BiPAP Vision)

収縮期雑音を聴取し、肺野に湿性ラ音を聴取した。僧帽弁逆流症に発作性心房細動を併発したために生じた心不全と判断し、全身へパリン化ののち、チオペンタールナトリウムで鎮静し、緊急に電氣的除細動(150J/1回)を施行した。洞調律に復した後に動悸は軽快したが、胸部X線写真で心拡大があり(Fig. 2-A)、頸静脈怒張、肺野の湿性ラ音も残存したため、即日、入院管理となった。

入院後に測定した体重は外来観察期に比べて大きな変化は認められず、血清クレアチニン値も軽度上昇(2.4 mg/dl)が認められたが、外来観察期との差はなかった。心エコー図検査では僧帽弁前尖の逸脱による中等度の僧帽弁逆流(PISA法で逆流量が39.6 ml)と、左室内腔拡大(左室拡張末期容積が156.3 ml)が認められたが、左室駆出率は70.6%と保たれていた(Fig. 3)。

身体所見などから心内圧の上昇が示唆されたため、フロセミド40 mgの静脈内投与とカルペリチド0.0125 $\mu\text{g}/\text{kg}/\text{min}$ の静脈内持続投与、経鼻2 l/minの酸素吸入を開始したが、尿量の流出が不良で、夜間より呼吸苦が増悪し起座呼吸となった。マスク10 l/minで酸素投与を行ったが、酸素飽和度は82%と改善せず、胸部X線写真検査でも著明な肺うっ血像が認められたため(Fig. 2-B)、急性心原性肺水腫と判断し、十分な監視下でBiPAP Visionを装着した。モードはBi-Levelとし、呼気気道陽圧(inspiratory positive airway pressure: IPAP)8 cmH₂O、吸気気道陽圧(expiratory positive airway pressure: EPAP)4 cmH₂O、呼吸サポート回数12/minで開始した。吸入酸素濃度は100%で開始した。

マスクはフルフェイス型を使用した。併用薬剤としてフロセミド20-40 mgの静脈内投与とカルペリチド0.0125 $\mu\text{g}/\text{kg}/\text{min}$ の静脈内持続投与を継続した。患者は浅い頻呼吸で呼吸困難感と不穏が強く、血圧と心拍数の上昇を伴い、途中何度もマスクを外してしまうため一時的に呼吸サポート回数を40/minまで増やし、20倍希釈塩酸モルヒネ5 mgを緩徐に静脈内投与し鎮静した。以後は不穏状態と血圧・呼吸状態を加味しながら適宜2.5 mgずつ、総量10 mgを20分間で静脈内投与し管理した。装着・鎮静後30分ほどで血圧・心拍数の低下、酸素飽和度の改善は得られ、動脈酸素分圧/吸入酸素濃度比(P/F比)も540 mmHgまで改善した(Table 1)。とくに合併症もなく装着から12.5時間後にはNPPVから離脱し、酸素マスク8 l/minに変更(P/F比:157.4 mmHg)となり、治療後第3病日には肺うっ血は改善され、心胸郭比の縮小も認められた(Fig. 2-C)。集中治療室には入室せず、酸素投与必要期間は4日、経口薬以外の心不全治療薬(フロセミド20-40 mgの静脈内投与とカルペリチド0.0125 $\mu\text{g}/\text{kg}/\text{min}$ の静脈内持続投与)使用期間は3日、在院12日間で軽快・退院した。

症例2 75歳、男性

主訴: 呼吸困難。

既往歴: 慢性持続性心房細動と中等度の動脈弁逆流症に伴う心不全、糖尿病、閉塞性動脈硬化症。

現病歴: 外来管理下では安定していたが、日中の頻尿を嫌い、間欠的に長期間(約1.5年)投与されていた

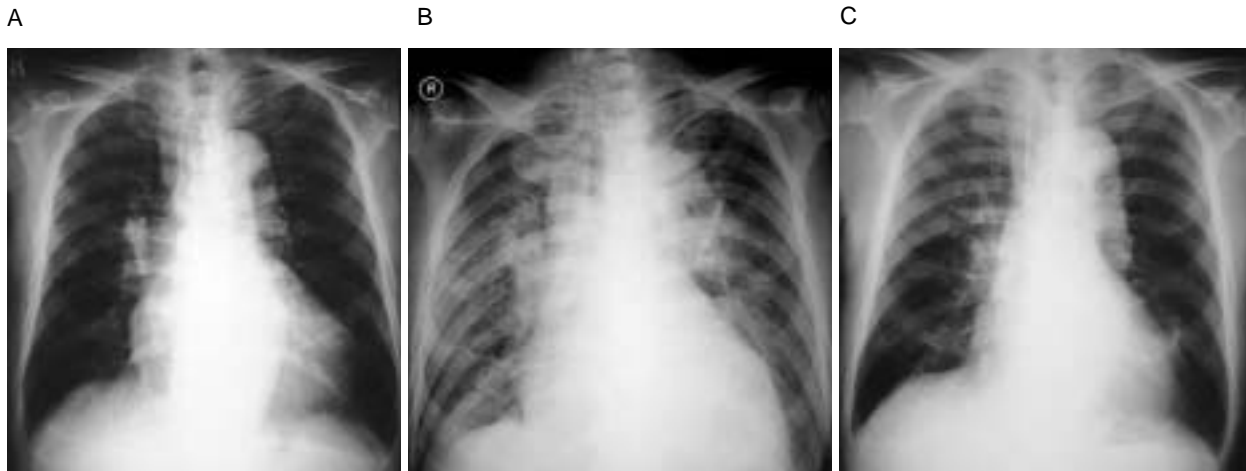


Fig. 2 Serial chest radiographs

A: Chest radiograph after emergent cardioversion showing enlargement of cardiac silhouette.

B: Chest radiograph on admission showing acute cardiogenic pulmonary edema.

C: Chest radiograph after treatment showing improvement of acute cardiogenic pulmonary edema and reduction of cardiac silhouette.

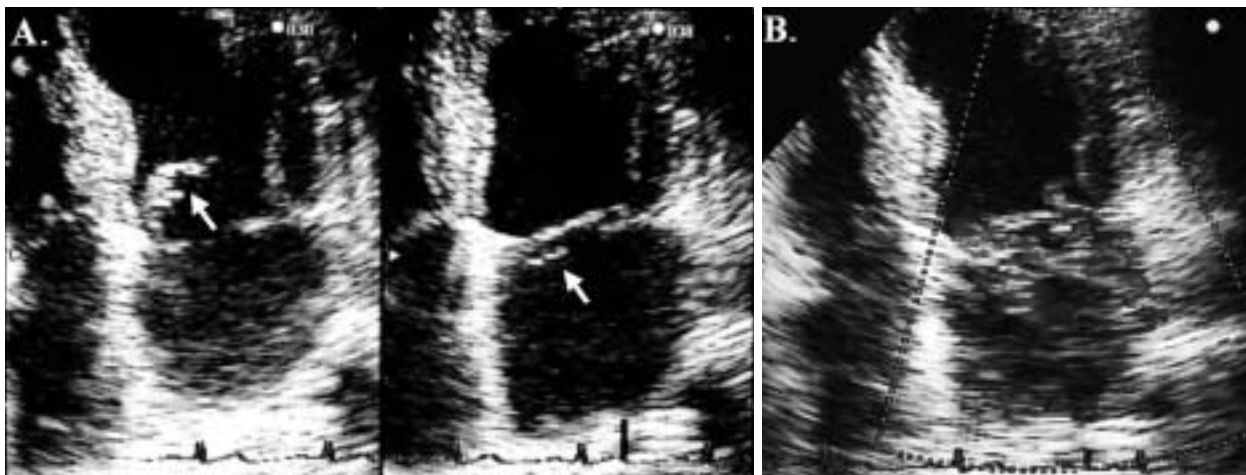


Fig. 3 Transthoracic echocardiograms

A: B-mode echocardiograms (apical four-chamber view) showing prolapse of the anterior mitral leaflet (arrow) and enlargement of the left atrial and ventricular chamber.

B: B-mode color Doppler echocardiograms (apical four-chamber view) showing massive mitral regurgitation.

利尿薬(トラセミド 8 mg)を自己中断したところ, 中断後7日目に呼吸困難をきたしたため, リザーバマスク 15 l/minの酸素投与が行われて, 救急外来に搬入された. 起座呼吸で軽度の意識混濁をきたし, 救急外来でミルリノン 3 mgとフロセミド 20 mgの静脈内投与, リザーバマスク 15 l/minで酸素投与が継続されたが, 動脈酸素飽和度が 89%と改善せず, 急性心原性肺水腫と判断し, ただちに入院, 十分な監視下でBiPAP

Vision を装着した.

本例も Bi-Level (IPAP/EPAP = 8/4 cmH₂O, 呼吸サポート回数 12/min)で開始し, 吸入酸素濃度は 100%, フルフェイスマスクを使用した. 入院後に施行した心エコー図検査では, 体液量増加に伴い左室内腔拡大と中等度から高度の大動脈弁逆流が認められ, 僧帽弁逆流の増悪も認められた. 併用薬剤としてフロセミド 20 - 40 mgの静脈内投与とミルリノン 0.25 μg/kg/minの

Table 1 Clinical manifestations of patient 1

Variables	O ₂ 10 l/min	NPPV	
		FiO ₂ = 1.0	O ₂ 8 l/min
BP(mmHg)	196/128	162/92	106/62
HR(beats/min)	108	83	78
RR(times/min)	42	16	14
SpO ₂ (%)	82	100	96
P/F(mmHg)	NA	540.0	157.4
ABG			
pH	NA	7.267	7.387
PO ₂ /CO ₂ (Torr)	NA	540.0/45.4	83.4/43.3
SBE(nmol/l)	NA	- 5.4	1.6
HCO ₃ ⁻ (nmol/l)	NA	20.7	26.0

NPPV = noninvasive positive pressure ventilation ; FiO₂ = inspired fraction of oxygen ; BP = blood pressure ; HR = heart rate ; RR = respiratory rate ; SpO₂ = saturation of hemoglobin with oxygen using pulse oximetry ; P/F = partial pressure of arterial oxygen/inspired fraction of oxygen ratio ; ABG = arterial blood gas analysis ; SBE = standard base excess ; NA = not available.

Table 2 Clinical manifestations of patient 2

Variables	O ₂ 15 l/min	NPPV		O ₂ 4 l/min
		FiO ₂ = 1.0	FiO ₂ = 0.5	
BP(mmHg)	190/103	159/77	135/77	140/80
HR(beats/min)	113	95	77	90
RR(times/min)	44	20	14	18
SpO ₂ (%)	89	100	100	97
P/F(mmHg)	NA	150.0	230.0	NA
ABG				
pH	NA	7.421	7.379	NA
PO ₂ /CO ₂ (Torr)	NA	150.0/40.1	115.0/37.0	NA
SBE(nmol/l)	NA	- 2.6	- 2.3	NA
HCO ₃ ⁻ (nmol/l)	NA	20.2	21.8	NA

Abbreviations as in Table 1.

静脈内持続投与を行った。患者は浅い頻呼吸で不穏が強く、血圧・心拍数の上昇を伴い、頻りにマスクを外してしまうため一時的に呼吸サポート回数を40/minまで増やし、20倍希釈塩酸モルヒネ5mgを緩徐に静脈内投与し鎮静した。適宜2.5mgずつ、総量10mgを20分間で静脈内投与して管理開始した。装着・鎮静後30分ほどで血圧・心拍数の低下、酸素飽和度の改善は得られ、P/F比も装着時150mmHgであったものが、約60分後には230mmHgまで改善した。以後、不穏状態の有無と血圧・呼吸状態を加味しながら、20倍希釈塩酸モルヒネを2.5mgずつ、総量10mgを静脈投与したが、とくに合併症も認められず28時間後に

NPPVから離脱し、経鼻4l/minの酸素吸入に変更となった(Table 2)。安定後に測定した体重は外来観察時に比べて1.5kgの増加が認められた。集中治療室入室期間は2日、酸素投与必要期間は4日、経口薬以外の心不全治療薬(フロセミド20・40mgの静脈内投与とミルリノン0.25µg/kg/minの静脈内持続投与)使用期間は4日、在院11日間で軽快・退院した。

考 察

主に体液過剰型や左室収縮不全に起因する急性心性肺水腫患者に対するNPPV療法は、気管内挿管と同等の陽圧換気効果が得られるため、低酸素血症が改善

され、胸腔内圧上昇により静脈灌流が低下する。この前負荷軽減による左室充満圧の低下と後負荷軽減に伴う駆出抵抗低下が、相対的に心拍出量を増大させる。さらに肺胞内への浮腫液の漏出を予防され、早期に動脈血酸素濃度の改善、糸球体濾過量の増大による利尿促進作用、血行動態の安定化、呼吸仕事量の改善などの効果が得られるため急性心原性肺水腫患者の一般的な治療方法となってきた¹⁻³⁾。しかし、急性期の不穏状態やマスクの閉塞感などに起因する装着コンプライアンスが臨床上しばしば問題となる。

鎮静は有効な対症療法として挙げられるが⁴⁾、一般にNPPV治療下では気道が確保されていないため、呼吸抑制や閉塞の問題から意識状態を悪化させる鎮静は相対的禁忌と考えられている。しかし、塩酸モルヒネは古典的な心不全治療薬としても知られており、末梢血管拡張作用による心負荷軽減作用に加え、NPPV導入早期の不穏に対する鎮静効果があり、理論的に有用な方法と考えられる。塩酸モルヒネによる鎮静がNPPV管理中の患者の呼吸回数や1回換気量などの呼吸指標に及ぼす影響についての報告はないが、理論的にはこれらを抑制する可能性があるため使用に際しては十分な観察と気管内挿管への移行を躊躇しないことが重要と考えられる。

当施設ではNPPV装着後15-30分以内に、自覚症状、心拍数・呼吸回数、酸素化の3点に改善が得られなかった場合は気管内挿管への移行を検討することとし、以後2-3時間目まで再評価を行っている。また、

肺炎を併発するなどで気道分泌物の過剰な例や喀痰の喀出が困難な例は十分な注意が必要で、自験例からは避けたほうがよい症例と考えられる。塩酸モルヒネは強い血管拡張作用も有することから低血圧やショック患者には禁忌と考えられ、当施設では収縮期血圧が120mmHgを下回る場合には原則として使用禁止としている。併用のよい適応症例としては高血圧性心筋症や拡張機能障害に由来する後負荷の強い例や体液過剰型の急性心原性肺水腫が考えられる。また、急性心原性肺水腫症例でのNPPV治療モードの第一選択は持続的陽圧呼吸(continuous positive airway pressure: CPAP)とされているが、心原性肺水腫急性期には浅い頻呼吸や周期性呼吸が認められ、高圧のCPAPだと同調不良となる症例が散見される。急性心原性肺水腫に対するNPPV治療において、Bi-LevelはCPAPに比べて管理中の急性心筋梗塞発症頻度が高いとの報告もあり、十分な観察が必要であるが⁵⁾、本症例では比較的低下のBi-Level(pressure support + CPAPモードに相当)とし⁶⁾、塩酸モルヒネで鎮静したうえで呼吸サポート回数を多めに設定し、さらに換気量をサポートすると換気効率が改善する傾向が認められた。

塩酸モルヒネの使用に関しては血圧の低下や呼吸抑制作用のため慎重な観察を要するが、本例のようにとくに高齢患者の心不全管理においては、気管内挿管を回避し、早期改善が期待され、さらに合併症を軽減することができるため、入院期間の短縮にも寄与するものと考えられた。

要 約

急性心原性肺水腫に対する非侵襲的陽圧換気療法は、気管内挿管を回避しつつ低酸素血症の改善や前後負荷軽減効果を示し、気管内挿管下陽圧換気治療と同等の効果が得られるため、急性心原性肺水腫患者に対する代替治療法となってきた。しかしながら、急性期の不穏状態に起因するマスク装着コンプライアンスが臨床上しばしば問題となる。当施設ではこれらの症例に塩酸モルヒネ経静脈投与を併用し、比較的良好な経過を得ている。症例を2例提示し考察した。

J Cardiol 2006 Aug; 48(2): 109-114

文 献

- 1) Liesching T, Kwok H, Hill NS: Acute applications of non-invasive positive pressure ventilation. *Chest* 2003; **124**: 699 - 713
- 2) Levitt MA: A prospective, randomized trial of BiPAP in

severe acute congestive heart failure. *J Emerg Med* 2001; **21**: 363 - 369

- 3) Wigder HN, Hoffmann P, Mazzolini D, Stone A, Scholly S, Clark J: Pressure support noninvasive positive pressure ventilation treatment of acute cardiogenic pulmonary edema. *Am J Emerg Med* 2001; **19**: 179 - 181

- 4) Conti G, Arcangeli A, Antonelli M, Cavaliere F, Costa R, Simeoni F, Proietti R: Sedation with sufentanil in patients receiving pressure support ventilation has no effects on respiration: A pilot study. *Can J Anaesth* 2004; **51**: 494 - 499
- 5) Mehta S, Jay GD, Woolard RH, Hipona RA, Connolly EM, Cimini DM, Drinkwine JH, Hill NS: Randomized, prospective trial of bilevel versus continuous positive airway pressure in acute pulmonary edema. *Crit Care Med* 1997; **25**: 620 - 628
- 6) Philip-Joet FF, Paganelli FF, Dutau HL, Saadjian AY: Hemodynamic effects of bilevel nasal positive airway pressure ventilation in patients with heart failure. *Respiration* 1999; **66**: 136 - 143