

# 胸部X線写真により心胸郭比拡大で発見されたコレステロール心膜炎の1例

# Cholesterol Pericarditis Identified by Increased Cardiothoracic Ratio on Chest Radiography: A Case Report

岩田 友彦  
村田 光延  
廣瀬 雅裕  
島田 和幸

Tomohiko IWATA, MD  
Mitsunobu MURATA, MD  
Masahiro HIROSE, MD  
Kazuyuki SHIMADA, MD,

### Abstract

A 72-year-old man with no symptoms was admitted to our hospital to investigate increased cardiothoracic ratio on chest radiography. There were no specific physical findings but the cardiac sound was weak. Electrocardiography showed low voltage in all leads. Thyroid function was within normal limits. Echocardiography revealed massive pericardial effusion. Pericardiocentesis was performed, and 1,800 ml of gold paint-like opaque fluid was drained. Microscopic examination revealed cholesterol crystals, so the diagnosis was cholesterol pericarditis. Cytologic examination revealed no malignant cells, and no bacteria was cultured. *Mycobacterium tuberculosis* was not amplified using the polymerase chain reaction method of pericardial fluid. Further analysis showed reduction of apo-B in the pericardial fluid, suggesting involvement in the precipitation of cholesterol.

J Cardiol 2006 Oct; 48(4): 221 - 226

### Key Words

■Pericarditis (pericardial effusion)    ■Cholesterol    ■Apolipoproteins (apoB)

## はじめに

コレステロール心膜炎は慢性的に大量の心膜液貯留をきたし、その穿刺液は輝く黄金色を呈し、その液中にはコレステロール結晶が認められる、まれな疾患である。我が国では1926年の大須賀<sup>1)</sup>が初めて報告し、それ以降2006年1月現在で報告例は我々が検索した限りでは本症例を含めて22例しかない。

今回、このまれなコレステロール心膜炎の症例を経験したので、既報告例と比較しながらその発生機序を中心に考察を加えて報告する。

## 症 例

症 例 72歳, 男性

主 訴: 自覚症状なし。

家族歴: なし。

飲酒・喫煙歴: なし。

既往歴: 52歳から高血圧あり。

現病歴: 52歳から高血圧で近医に通院し、内服加療中であった。2003年3月の定期検査の胸部X線写真により、すでに心胸郭比が60%と心拡大を認めたが、自覚症状は認められないため経過観察されていた。2005年9月6日、定期検査の胸部X線写真により心胸郭比が78%と心拡大の進行を認めた。心エコー図上、著明な心膜液の貯留を認めたため、当科へ紹介入院となった。

現 症: 身長168cm, 体重77.1kg。血圧140/80mmHg(左右差なし), 脈拍84/min, 整。体温

自治医科大学内科学講座 循環器内科学部門: 〒329-0496 栃木県下野市薬師寺3311-1

Division of Cardiovascular Medicine, Department of Internal Medicine, Jichi Medical School, Tochigi

Address for correspondence: MURATA M, MD, Division of Cardiovascular Medicine, Department of Internal Medicine, Jichi Medical School, Yakushiji 3311-1, Shimotsuke, Tochigi 329-0496; E-mail: mmurata@jichi.ac.jp

Manuscript received May 11, 2006; revised June 27, 2006; accepted June 28, 2006

Table 1 Laboratory data on admission

WBC	5,200/ $\mu$ l	UA	10.3 mg/dl
RBC	472 $\times$ 10 <sup>4</sup> / $\mu$ l	T-bil	0.94 mg/dl
Hb	15.4 g/dl	ALP	305 mU/ml
Ht	46.0%	AST	32 mU/ml
Plt	16 $\times$ 10 <sup>4</sup> / $\mu$ l	ALT	46 mU/ml
PT	12.8 sec	LDH	162 mU/ml
APTT	26.6 sec	-GTP	214 mU/ml
TSH	1.68 $\mu$ U/ml	CK	58 mU/ml
fT3	2.63 pg/ml	Na	143 mmol/l
fT4	1.77 ng/dl	K	3.4 mmol/l
CRP	0.36 mg/dl	Cl	103 mmol/l
TP	7.8 g/dl	Ca	9.0 mg/dl
Alb	4.2 g/dl	HbA <sub>1c</sub>	5.6%
BUN	21 mg/dl	FBS	84 mg/dl
Cr	1.0 mg/dl	ANA	Negative

36.3℃, 意識清明, 頸静脈怒張なし, 甲状腺腫大なし. 心音減弱あり, 心雑音なし, 呼吸音正常, ラ音なし. 肝腫大なし, 浮腫なし, 足背動脈両側触知. 神経学的異常所見なし, 表在リンパ節触知せず.

検査所見: 甲状腺ホルモンは正常, 抗核抗体は陰性であった. 高尿酸血症, 低高比重リポ蛋白コレステロール血症を認めた (Tables 1, 2). 心電図は心拍数 85/min, 洞調律で全誘導により低電位を認めた (Fig. 1). 胸部 X 線写真は心胸郭比が 78% で肺うっ血, 胸水はなし (Fig. 2). 心エコー図では全周性に大量の心膜液を認め, 心臓の振り子様運動を認めた (Fig. 3). しかし, 右室の拡張早期虚脱は認められず, 心タンポナーデの所見は認められなかった. 胸部コンピューター断層撮影では心基部より全周性に大量の心膜液が認められ, 内容は均一であった (Fig. 4).

入院後経過: 入院時, 心タンポナーデは呈してなく, 入院後待機的に心 穿刺を行った. 約 1,800 ml の心膜液を排液したところ, その外観は黄金色を呈し, 透過光により光が散乱してみえる, いわゆるチンダル現象を認めた. これを鏡検すると典型的な方形, 透明なコレステロール結晶を認めた (Fig. 5). 性状は滲出性で, 一般培養, 結核菌 PCR, 抗核抗体は陰性であった (Table 3). 心膜液総コレステロールは 85 mg/dl と高値, 心膜液 Apo B は 14 mg/dl と低値を認めた (Table 2). 甲状腺機能低下症, 膠原病, 悪性腫瘍, 結核やその他の細菌感染は認められず, 最終的に原因不明なコレステ

Table 2 Laboratory data of cholesterol classification (comparison of pericardial effusion and serum)

Pericardial effusion		Serum	
T-Chol	85 mg/dl	T-Chol	188 mg/dl
TG	6 mg/dl	TG	101 mg/dl
HDL	22 mg/dl	HDL	31 mg/dl
LDL	61 mg/dl	LDL	136 mg/dl
Apo protein classification		Apo protein classification	
A-1	24 mg/dl	A-1	80 mg/dl (119 - 155)
A-2	6 mg/dl	A-2	16.5 mg/dl (25.9 - 35.7)
B	14 mg/dl	B	116 mg/dl (73 - 109)
C-2	0.5 > mg/dl	C-2	3.8 mg/dl (1.8 - 4.6)
C-3	1.0 > mg/dl	C-3	6.8 mg/dl (5.8 - 10)
E	1.9 mg/dl	E	5.5 mg/dl (2.7 - 4.3)
LDL/ApoB	4.4	LDL/ApoB	1.2

( ) Normal range.

ロール心膜炎と診断した. 穿刺直後の胸部 X 線写真では心胸郭比が 60% と縮小を認め, 心エコー図では左室後面に少量の心膜液を残すのみであった. 退院 1 カ月後の外来での胸部 X 線写真でも心胸郭比の拡大は認められなかった.

## 考 察

コレステロール心膜炎は輝く黄金色を呈する大量の心膜液貯留をきたし, その液中にはコレステロール結晶が認められるまれな疾患として, 1919 年に Alexander<sup>2)</sup> が初めて報告した. 我が国では 1926 年の大須賀<sup>1)</sup> の報告が 1 例目である. 我々が検索した限りでは, 我が国では現在までに 21 例の報告があり, 本症例が 22 例目である.

本疾患は慢性に心膜液が貯留する疾患であるが, 心タンポナーデはきたしにくいとされ, 我が国の例では心拡大を指摘されてから診断に至るまで平均 6.5 年と報告されている<sup>3)</sup>. 本症例においても 2003 年にすでに心拡大が認められており, 少なくとも 3 年以上は経過しているものと考えられる. 本症例では心タンポナーデを合併していなかったが, 既報告例では 21 例中 3 例 (14%) が心タンポナーデを合併していた<sup>4)</sup>.

既報告例の基礎疾患をみると, 基礎疾患不明が最も多く (62%), 結核に伴う例, 甲状腺機能低下に伴う例, 関節リウマチに伴う例が同程度に認められると報告されている<sup>3)</sup>. これは Roberts ら<sup>5)</sup> の国外の報告でも同様であり, 基礎疾患として特定のものはないとされてい

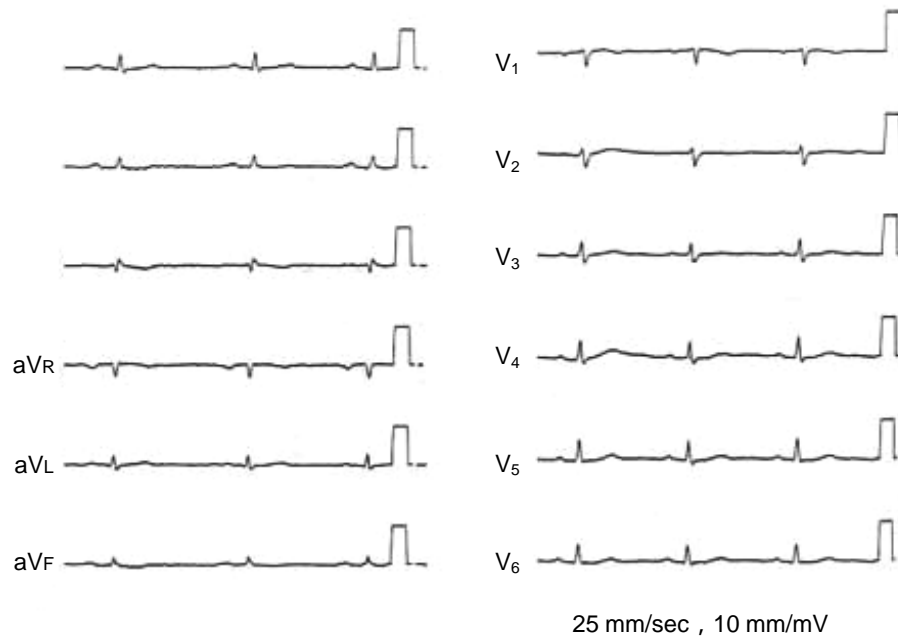


Fig. 1 Electrocardiogram on admission showing low voltage in all leads

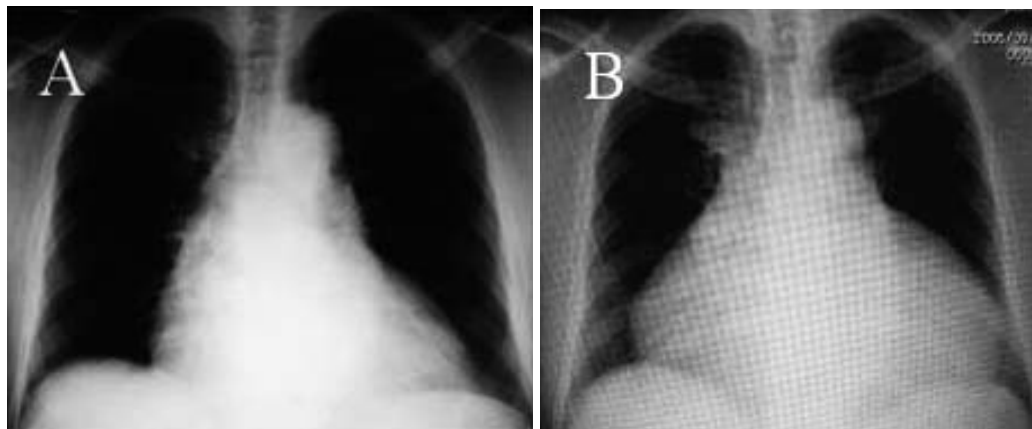


Fig. 2 Chest radiographs

A: Cardiothoracic ratio of 60% in March 2003.

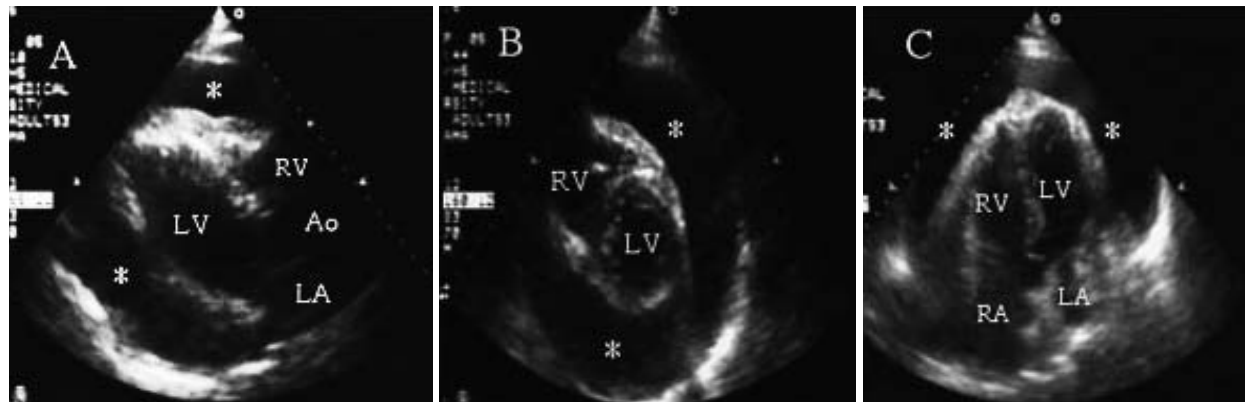
B: Cardiothoracic ratio of 78% on admission.

る．本症例においても基礎疾患として明らかなものは認められなかった．

本疾患は他の慢性滲出性心膜炎と比較し，大量の心膜液貯留を認めるが，心タポナーデや収縮性心膜炎をきたしにくいという特徴が認められる．さらに特徴的なのは，本疾患の心膜液の所見であるが，その特徴である心膜液中のコレステロール結晶の成因はいまだ不明である．上述したように特定した基礎疾患がないことと，多くの症例で血中コレステロール値が正常であ

ることから全身性疾患の影響よりむしろ局所因子による影響が考えられている．Brawleyら<sup>6)</sup>が述べているように，その局所因子説としていくつか考えられている．主な説としては心膜表層細胞の壊死説<sup>7)</sup>，出血性心膜炎後の赤血球脂質説<sup>8)</sup>，心膜の炎症による吸収障害説<sup>9)</sup>などがある．

本疾患は心膜液の成分は滲出性であり，ほとんど血清成分と変わらないとされる<sup>3)</sup>．しかし，心膜液中のコレステロール値は正常値(70mg/dl以下)に比べると



**Fig. 3** Transthoracic echocardiograms on admission showing massive pericardial effusion

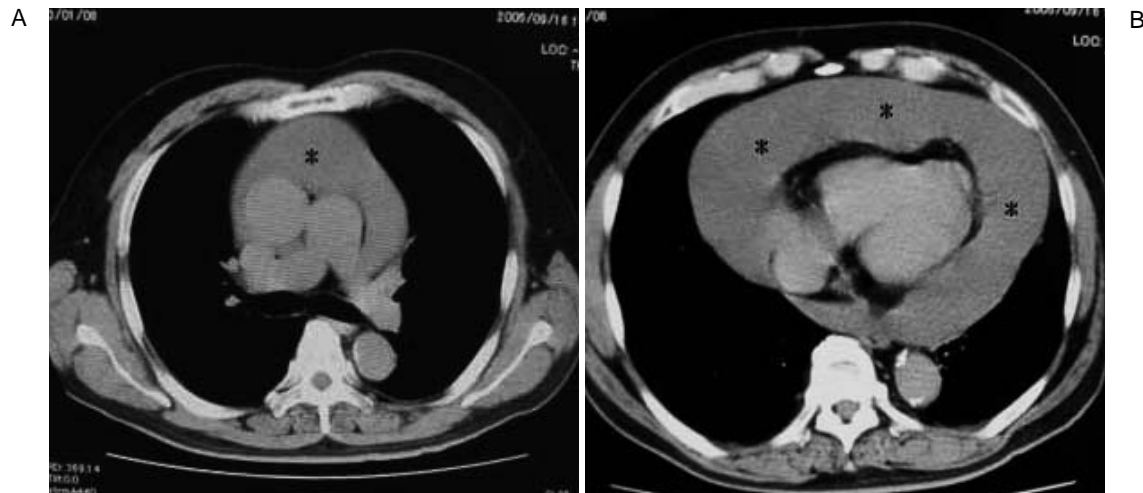
A: Parasternal long-axis view.

B: Parasternal short-axis view.

C: Four-chamber view.

\* Pericardial effusion.

LV = left ventricle; RV = right ventricle; LA = left atrium; RA = right atrium; Ao = ascending aorta.



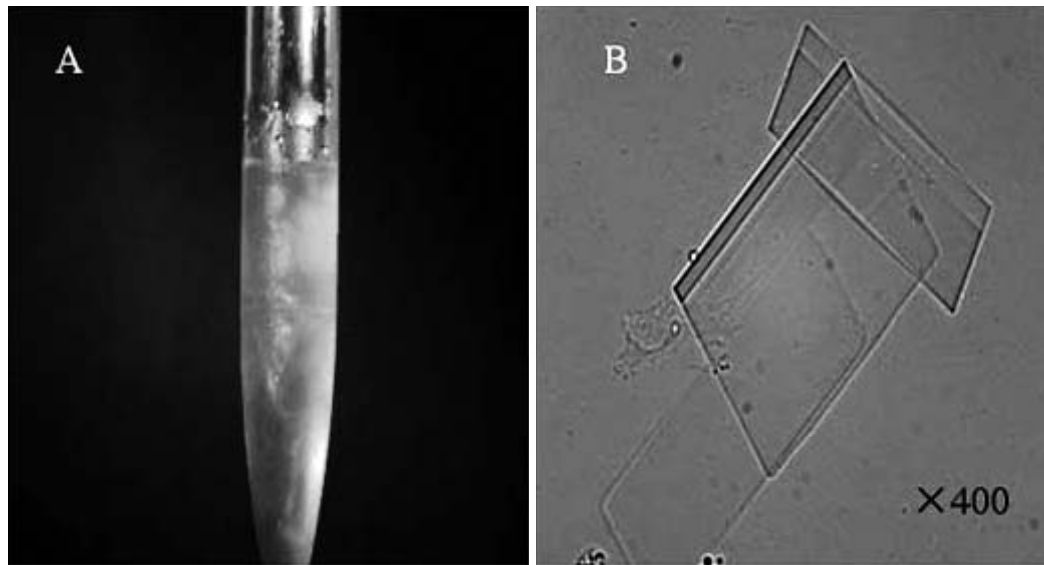
**Fig. 4** Computed tomography scan on admission showing massive pericardial effusion

\* Pericardial effusion.

高く、またアポ蛋白の一種であるアポBが血清と比較し低値であり、低比重リポ蛋白 (low-density lipoprotein: LDL)-コレステロール/アポBの比が高くなっていることがわかっている<sup>4)</sup>。本症例においても心膜液中のコレステロール値は85mg/dlとやや高値であり、血清のLDL-コレステロール/アポBの比が1.2(136/116)であるのに対し、心膜液中のLDL-コレステロール/アポBの比は4.4(61/14)と高値であった。これは本疾患の特徴に一致している。

コレステロールは疎水性が強いため、血中ではアポBの存在下でリポ蛋白であるLDLとして親水性となっ

ている。そのため心膜液中のアポBが低下すると、LDL-コレステロールが増加し、最終的にはコレステロールが析出する。これがコレステロール結晶析出のメカニズムの一因と考えられる。加えてDohertyら<sup>10)</sup>のアイソトープで標識したコレステロールを用いた報告によると、本疾患では心膜腔からのコレステロールの吸収障害が認められており、これによりさらに心膜液中にコレステロールが増加しやすい状況にあると考えられている。そして実験的にはコレステロール自体が心膜の刺激因子になることが知られており、コレステロール結晶が析出することでさらに心膜炎が助長さ



**Fig. 5 Photograph and photomicrograph of the pericardial effusion**

A: Photograph showing gold paint-like fluid.

B: Photomicrograph revealing cholesterol crystals( × 400 )

れることが予想される。

これらのことから慢性非特異的心膜炎が長期に持続した結果、何らかの心膜液中のアポB低下の機序が働き、液中のコレステロールの増加をきたし結晶化する。それがさらに心膜炎を助長し、さらなる心膜液の増加を招くというメカニズムが考えられる。しかし、慢性非特異的心膜炎の原因がなにか、なぜ心膜液中のアポBが低下するのかが不明であり、今後の検討課題である。

本疾患は原因が不明であり、特別な治療法はないが、予後は大多数の症例で良好とされている<sup>3)</sup>。数回の心

穿刺による排液で軽快したとの報告もあるが、再発を繰り返し収縮性心膜炎になる症例も報告されている<sup>11)</sup>。既報告例では21例中2例(10%)が収縮性心膜炎を発症していた<sup>9)</sup>。本疾患は滲出性心膜炎の特徴を有することからeffusive constrictive pericarditisにより心筋自体の線維化、拡張能の障害が出現する可能性があると考えられている。そのため既報告例の21例中14例(67%)で早期に心膜切開術が多く施行されており、最も有効な治療法とされている<sup>3)</sup>。本症例では初発であり、心 穿刺による排液のみで軽快した報告もある

**Table 3 Laboratory data of pericardial effusion**

Yellow and opaque		Protein	7.0 g/dl
Specific gravity	1.025	Glucose	0.14 g/dl
pH	8.2	LDH	125 mU/ml
Rivalta reaction	Negative	AMY	110 mU/ml
Cell count	90/mm <sup>3</sup>	ADA	22.1 IU/l
Monocyte	30.0%	Hyaluronic acid	25,100 pg/dl
Lymphocyte	61.5%	ANA	Negative
Eosinocyte	2.5%	PCR-TB	Negative
Macrophage	6.0%	Cytology	class
		No bacteria was cultured	

ことから<sup>12)</sup>、今回は侵襲の大きい心膜切開術は選択せず、排液のみで経過観察とした。心 穿刺後1ヵ月の時点では心膜液の増加の徴候は認められないが、今後も長期に経過観察する必要があるものと考えられる。

### 結 語

コレステロール心膜炎の1例を経験したので報告した。コレステロール心膜炎の既報告例と比較し、その発症のメカニズムについて、その一因と考えられるアポBを中心に考察を加えた。

## 要 約

コレステロール心膜炎は非常にまれな疾患であるが、今回その典型的な1例を経験した。症例は72歳、男性。自覚症状はなく、心胸郭比拡大を指摘され当院に入院となった。心音減弱以外はとくに身体所見に異常はなし。心電図上は全誘導で低電位にあり、心エコー図上では著明な心膜液を認めた。甲状腺機能は正常。穿刺により黄金色を呈した1,800mlの心膜液を排液した。顕微鏡検査で、その液中には多数のコレステロール結晶を認め、コレステロール心膜炎と診断した。心膜液からは一般細菌は検出されず、PCRで結核菌も陰性であり、悪性細胞も認めなかった。本例においても、これまでの報告例と同様に心膜液中のアポBが血清と比較し低値であった。アポBが低値であることは、心膜液中のコレステロール結晶の成因と関連するものと考えられた。

*J Cardiol* 2006 Oct; 48(4): 221 - 226

## 文 献

- 1) 大須賀都美次: 滲出液中に、コレステリン結晶ヲ含有セル慢性心膜炎ノ1例。海軍医誌 1926; 15: 171 - 173
- 2) Alexander JS: A pericardial effusion of "gold paint" appearance due to presence of cholesterol. Br Med J 1919; 4: 463
- 3) 伊藤 敬: コレステロール心膜炎: 別冊領域別症候群 13: 循環器症候群。日臨 199( Suppl ): 515 - 519
- 4) 野入英世, 伊藤 敬, 田中茂博, 鈴木孝次, 小野駿一郎, 渡辺 潔, 関口 寿, 三條貞三, 川村光信: 心タンポナーデを呈した特発性コレステロール心膜炎の1例。心臓 1992; 24: 107 - 113
- 5) Roberts WC, Spray TL: Pericardial heart disease: A study of its causes, consequences, and morphologic features. Cardiovasc Clin 1976; 7: 11 - 65
- 6) Brawley RK, Vasko JS, Morrow AG: Cholesterol pericarditis: Considerations of its pathogenesis and treatment. Am J Med 1966; 41: 235 - 248
- 7) Claisse R, Di Matteo J, Danel J, Suquet Y, Segresta JM, Jean-Casal C: Epanchements pericardiques chroniques d'origine indeterminee( deux observations d'èpanchement a paillette de cholesterol chez des arteriosclereux. ) Bull Mem Soc Med Hop Paris 1961; 77: 935 - 94( in French )
- 8) Dániel G, Puder S: Perikarditis et pleuritis cholesterinea. Virchow's Arch Pathol Anat 1932; 284: 853( in German )
- 9) Melnikow-Raswedenkow N: Über eine besondere Form der hämorrhagischen Perikarditis beim Menschen: Xanthomatöse lymphangiektatische Perikarditis. Virchow's Arch Pathol Anat 1930; 275: 688( in German )
- 10) Doherty JE, Jenkins BJ: Radiocarbon cholesterol turnover in cholesterol pericarditis. Am J Med 1966; 41: 322 - 330
- 11) Stanley RJ, Subramanian R, Lie JT: Cholesterol pericarditis terminating as constrictive calcific pericarditis: Follow-up study of patient with 40 year history of disease. Am J Cardiol 1980; 46: 511 - 514
- 12) 中西正, 井上大介, 渡辺郁美, 宮永 一, 鳥居幸雄, 古川啓三, 松久保晴生, 勝目 紘, 伊地知浜夫: コレステロール心膜炎の1例。心臓 1981; 13: 31 - 35