

## 利尿薬による増悪が疑われた胃亜全摘術後の脚気の1例

## Postgastrectomy Beriberi Exaggerated by Diuretic Use : A Case Report

赤堀 宏州  
辻野 健  
榎谷 充男  
赤神 隆文\*  
田辺 慶司\*  
正井 美帆\*  
藤岡 由夫  
大柳 光正\*  
増山 理

Hirokuni AKAHORI, MD  
Takeshi TSUJINO, MD  
Mitsuo MASUTANI, MD  
Takafumi AKAGAMI, MD\*  
Keiji TANABE, MD\*  
Miho MASAI, MD\*  
Yoshio FUJIOKA, MD, FJCC  
Mitsumasa OHYANAGI, MD, FJCC\*  
Tohru MASUYAMA, MD, FJCC

### Abstract

A 66-year-old male was referred to our hospital because of severe pitting edema in the lower extremities in April 2003. He had undergone a partial gastrectomy for gastric cancer 17 years before and radiotherapy for oropharyngeal cancer 1 year before. He had suffered from the edema for 4 years. Loop diuretics prescribed by his family doctor were effective for relieving the edema at first, but the edema was not resolved. He was hospitalized with evidence of hypothyroidism from blood analysis. Administration of levothyroxin partially relieved the edema, but loop diuretics were continued because the edema was not completely diminished. He was admitted to our hospital again in October 2003, because of unsteady gait and worsened edema. Neurological examination revealed the stocking-and-glove pattern of sensory disturbance and distal muscle weakness in the lower extremities. Plasma vitamin B<sub>1</sub> (thiamine) concentration was low, and the diagnosis was beriberi. After vitamin B<sub>1</sub> supplementation was initiated, the patient's edema completely disappeared in a few days, and his gait disturbance gradually subsided. Diuretics lead to increased urinary vitamin B<sub>1</sub> excretion, so we should be watchful for thiamine deficiency in patients treated with diuretics who underwent gastrectomy and potentially have latent vitamin B<sub>1</sub> deficiency.

J Cardiol 2007 Jan; 49(1): 49-53

### Key Words

■Diuretics ■Nutrition (vitamin B<sub>1</sub>)  
■Cardiomyopathies, other (beriberi)

■Drug administration (postgastrectomy)

### はじめに

浮腫は日常臨床においてよく遭遇する症状であり、心不全を疑われ循環器内科に紹介されることも多いが、その鑑別診断に難渋し対症療法として利尿薬を使用しながら経過観察される場合が少なくない。

今回我々は胃亜全摘術後のビタミンB<sub>1</sub>(チアミン)欠乏と甲状腺機能低下症を合併し、高度な pitting edema をきたした症例を経験したが、その経過において利尿薬の使用がビタミンB<sub>1</sub>欠乏を増悪させた可能性があり、教訓的な症例と考えられたので報告する。

兵庫医科大学内科学 循環器内科, \*冠疾患科: 〒663-8501 兵庫県西宮市武庫川町1-1

Department of Internal Medicine, Cardiovascular Division and \*Division of Coronary Heart Disease, Hyogo College of Medicine, Hyogo

Address for correspondence: TSUJINO T, MD, Department of Internal Medicine, Cardiovascular Division, Hyogo College of Medicine, Mukogawa-cho 1-1, Nishinomiya, Hyogo 663-8501; E-mail: tsujino@hyo-med.ac.jp

Manuscript received July 3, 2006; revised September 6, 2006; accepted September 8, 2006

## 症 例

症 例 66歳, 男性

主 訴: 下肢浮腫.

既往歴: 49歳時に胃癌で胃全摘術(術式不明).

家族歴: 特記すべきことなし.

嗜好歴: 20年前より禁煙, 飲酒なし.

現病歴: 1999年11月頃より左脛骨前面の浮腫に気づいた. 2000年11月頃より下腿浮腫が両側となり徐々に増悪してきたため, 近医を受診し利尿薬を処方された. 浮腫はすぐに軽快し, 利尿薬を中止していたが, 2001年10月頃に再び浮腫が出現したため, かかりつけ医の紹介で総合病院を受診し精査するが, 原因不明のため利尿薬により経過観察となった. 2001年11月, 中咽頭癌と診断され, 2001年12月-2002年2月に当院耳鼻咽喉科に入院し放射線治療(化学療法と併用)を受けた. その間に浮腫が消失したので利尿薬は中止していた. 2002年秋頃から浮腫が再発し, 利尿薬(ピレタニド3mg)を処方されたが無効であり, 2003年2月にはフロセミド40mgに変更されたが, 2003年4月頃にはさらに増悪し, 下肢全体に高度な浮腫を認めるようになったため, 当科を受診し精査目的で入院となった.

## 1. 第1回目入院

身体所見: 身長170cm, 体重69kg. 両大腿から下腿にかけて高度なpitting edemaを認め, 陰水腫もみられた. 心音, 呼吸音には異常なく, 腹部にも手術痕以外の異常所見は認められなかった. この時点では明らかな神経学的所見の異常は認められなかった.

入院時検査所見: 胸部X線写真上, 心胸郭比は41%で肺うっ血などの異常所見はなかった(Fig. 1). 心電図では, V<sub>1</sub>, V<sub>2</sub>, aVL, V<sub>4</sub>-V<sub>6</sub>においてT波平低化を認め, V<sub>5</sub>, V<sub>6</sub>ではsagging typeのST低下も認められた(Fig. 2). 心エコー図上, 左室壁運動は正常で, 左室拡張末期径52mm, 左室収縮末期径33mm, 駆出率66%, 左房径41mm, 心室中隔壁厚10mm, 左室後壁厚10mm, E/A 0.76, 下大静脈の呼吸性変動あり, BNP 89.0pg/dlと併せて浮腫をきたすほどの心機能低下はないと判断した. 血液・尿所見ではTP 7.1g/dl, Alb 3.5g/dl, 尿蛋白(1+)で, 軽度の低アルブミン血症と蛋白尿を認めたが, 浮腫をきたすほどのものでは

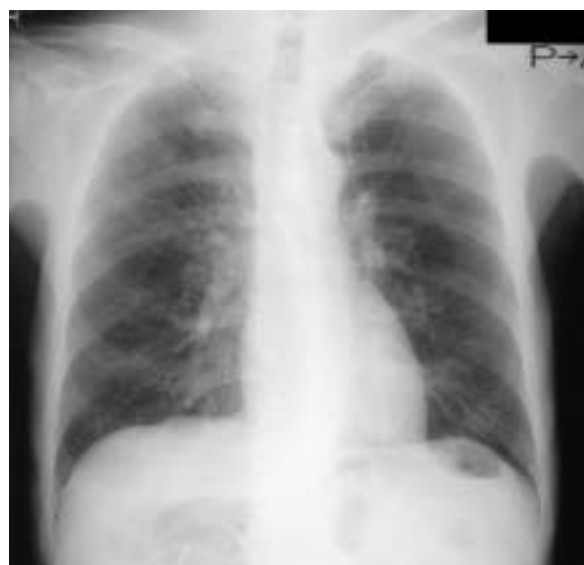

Fig. 1 Chest radiograph at the first admission

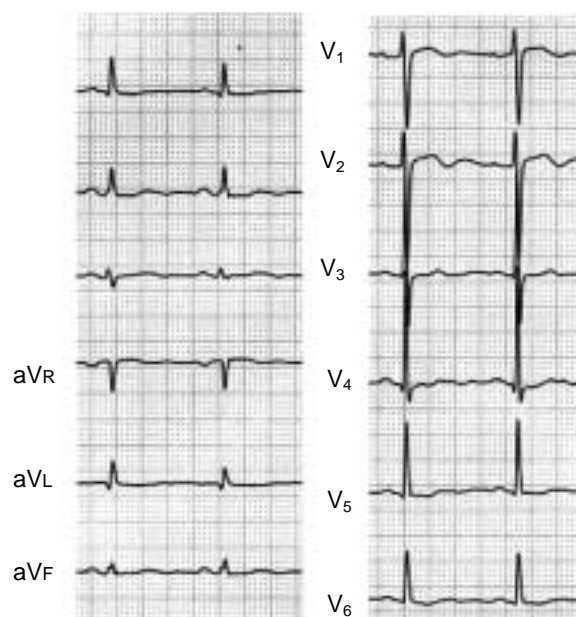


Fig. 2 Electrocardiogram at the first admission

なかった. 血算はWBC 7,400/ $\mu$ l, RBC  $348 \times 10^4$ / $\mu$ l, Hb 10.4g/dl, MCV 95.9fl, Plt  $19.0 \times 10^4$ / $\mu$ lと正球性正色素性貧血を認めた. AST 14U/l, ALT 6U/l, ChE 152U/l, CK 56U/l, BUN 12mg/dl, Cr 0.92mg/dl, UA 5.6mg/dl, Na 142mmol/l, K 3.6mmol/l, Cl 110mmol/l, Ca 8.2mg/dl, T-cho 157mg/dl, TG 77mg/dl, CRP 0.0mg/dl, BS 99mg/dlと肝・腎機能, 電解質に大きな

異常はなかった。TSH 195  $\mu$ IU/ml, FT<sub>3</sub> 1.5 ng/dl, FT<sub>4</sub> 0.4 ng/dl と甲状腺機能の低下を認めた。血漿レニン活性 0.2 ng/ml/hr (正常値 0.2 - 2.7) アルドステロン 3.8 ng/dl (2 - 13) は正常範囲であった。下腹部から骨盤へのコンピューター断層撮影により静脈灌流異常をきたすような腫瘍はみられず、RI ベノグラフィーにより静脈の狭窄や側副血行路を示唆する所見は認められなかった。また、低蛋白血症が認められたが、蛋白漏出シンチグラフィーでも異常はなく、<sup>1</sup>I アンチトリプシンも正常範囲内であることから、蛋白吸収不良症候群、蛋白漏出性胃腸症なども否定的であった。そのため中咽頭癌に対する放射線治療後の甲状腺機能低下症による浮腫の診断のもと、レボチロキシンナトリウムの投与を開始した。これにより浮腫がかなり軽快し、体重も 56.0 kg に減少した(入院時より 13.0 kg 減)ため退院となった。

退院後経過: レボチロキシンナトリウム 150  $\mu$ g の補充によりほぼ euthyroid となったが、浮腫は完全に消失することはなく、トラセミド 8 mg の内服を続けていた。2003 年 10 月初めから浮腫の再増悪とふらつき(歩行困難)を認めたため、当科再入院となった。

## 2. 第 2 回目入院

身体所見: 体重 56.2 kg で前回退院時と著変なし。下腿に中等度の浮腫が認められたが、前回入院時と比較してまだ軽かった。心音および呼吸音、腹部所見などにも異常は認められなかった。神経学的所見において Romberg 徴候が陽性で、靴下-手袋型知覚障害および下肢遠位筋優位の筋力低下を認めていた。血液検査所見では、甲状腺機能が正常化していた(TSH 0.781 IU/ml, FT<sub>4</sub> 1.5 ng/dl)以外、前回入院と比べて著変はみられなかった。胸部 X 線写真上で心胸郭比は 38%、心電図は前回入院時と著変なく、心エコー図上で左室壁運動は正常で、左室拡張末期径 48 mm, 左室収縮末期径 30 mm, 駆出率 68%, 左房径 39 mm, 心室中隔壁厚 8 mm, 左室後壁厚 8 mm, E/A 0.75 とやや左室内腔が小さくなっていた。神経学的所見から胃切除後のビタミン欠乏を疑い、血中ビタミン濃度を測定したところ、ビタミン B<sub>1</sub> 1.0  $\mu$ g/dl (正常値 2.0 - 7.2), ビタミン B<sub>2</sub> 19.5  $\mu$ g/dl (11.9 - 20.4), ビタミン B<sub>12</sub> 284 pg/ml (233 - 914), 葉酸 17.2 ng/ml (3.6 - 12.9) とビタミン B<sub>1</sub> の欠乏が明らかであり、ビタミン B<sub>12</sub> も正常下限で

あった。ビタミン B<sub>1</sub> とビタミン B<sub>12</sub> の補充を同時に開始し、浮腫は 1 - 2 日でまったく消失し、神経症状も徐々に改善した。退院時の体重は 56.6 kg であった。

## 考 察

本症例では中咽頭癌に対する放射線治療による甲状腺機能低下症と胃切除後のビタミン B<sub>1</sub> の欠乏の合併により高度な pitting edema をきたした。甲状腺機能低下症の浮腫は、皮膚のヒアルロン酸やコンドロイチン硫酸などのムコ多糖類の増加による粘液水腫により non-pitting edema を呈することが有名であるが、一方では pitting edema もきたす<sup>1)</sup>。その機序としては、1) 水利尿の低下<sup>2)</sup>, 2) 血管からアルブミンの血管外漏出<sup>3)</sup>, 3) 皮下のリンパ灌流障害<sup>4)</sup>, 4) 心拍出量の低下<sup>5)</sup>, などが挙げられる。

本例では心不全を示唆する所見は乏しかったので、1) - 3) の機序が働いて pitting edema をきたしたものとされる。本例では 1 回目の入院後レボチロキシンの補充により浮腫の著明な改善が認められた。ビタミン B<sub>1</sub> 欠乏による浮腫との合併があったため、高度な pitting edema になったのかもしれないが、甲状腺機能低下症単独でも高度な pitting edema をきたした症例も報告されている<sup>6)</sup>。また、特発性浮腫と診断されていた患者の中に潜在的な甲状腺機能低下症があり、甲状腺ホルモンの補充により軽快したとする研究もあるので<sup>7,8)</sup>、たとえビタミン B<sub>1</sub> 欠乏を合併していなくても pitting edema をきたした可能性がある。現在、多くの教科書で「甲状腺機能低下症では non-pitting edema をきたす」と書かれているが、pitting edema であるからといって甲状腺機能低下症を鑑別診断から外すべきではないと考えられた。

一方、ビタミン B<sub>1</sub> の欠乏による浮腫の原因には心不全によるものと局所要因とが考えられている<sup>9)</sup>。一般にビタミン B<sub>1</sub> 欠乏では高拍出性心不全が認められるが(wet beriberi), 本例では心不全を示唆する所見は乏しく局所要因によるものと考えられる。ビタミン B<sub>1</sub> 欠乏による浮腫の局所因子として、細動脈の拡張と細静脈の収縮により毛細血管圧が上昇することが考えられている<sup>10)</sup>。本例ではビタミン B<sub>1</sub> の補充により浮腫が完全に消失したことから、主にこのような局所因子によって浮腫を生じていたものと考えられる。

胃切除後にはさまざまな栄養素の吸収障害が知られ

ている．代表的なものとしてビタミンB<sub>12</sub>の欠乏による悪性貧血や亜急性連合性脊髄変性症がある．ビタミンB<sub>1</sub>の欠乏はあまり知られていないが，胃切除後にビタミンB<sub>1</sub>の欠乏による多発性ニューロパチー( dry beriberi )をきたしたという報告は散見される<sup>11)</sup>．

ビタミンB<sub>1</sub>は十二指腸からの受動拡散で吸収されるので胃切除は直接の吸収障害の原因にはならないため，その詳細な機序は不明であるが，胃切除後による減酸効果によるアルカリ環境下でのビタミンB<sub>1</sub>の易分解性，空腸間置による吸収領域の減少，残胃や間置空腸内でのビタミンB<sub>1</sub>分解酵素産生菌の発生増殖による吸収不全などが推測されている．なお，本症例ではビタミンB<sub>1</sub>のみならずビタミンB<sub>12</sub>も低下傾向にあったが，神経学的所見上，靴下-手袋型知覚障害および下肢遠位筋優位の筋力低下など多発性ニューロパチーの所見であり，ビタミンB<sub>1</sub>の欠乏が主であると考えられた．

ビタミンB<sub>1</sub>欠乏により心不全の症状がなくても浮腫を起こしうるということを常に念頭に置いておくことが重要である．なぜなら，しばしば浮腫の対症療法として利尿薬が使用されるが，利尿薬はビタミンB<sub>1</sub>の排泄を促進するからである<sup>12)</sup>．ビタミンB<sub>1</sub>の全貯蔵量は約30mg，生物学的半減期は9-18日であるので，欠乏すれば数週間で症状が出てくることが多い．

しかし，本症例では胃切除から脚気ニューロパチーが発症するまで約17年かかっている．その理由を経過から推測してみたい．2001年末まではややビタミンB<sub>1</sub>の吸収が低下し，軽度の浮腫が出現と消失を繰り返していたが，利尿薬の使用が短期間であったためビタミンB<sub>1</sub>欠乏を決定的に増悪させることはなかった．そこに放射線治療による甲状腺機能低下症が加わったため強度の浮腫が生じ，その対症療法のため利尿薬を大量に使用され，euthyroidになっても軽度の浮腫のために利尿薬を長期間使用されたことがビタミンB<sub>1</sub>の欠乏にさらに拍車をかけ，ついには浮腫のみならず多発性ニューロパチーをきたすまで病態を悪化させたためと考えられる．胃切除後の患者に利尿薬を使用する際には常にビタミンB<sub>1</sub>欠乏の可能性を念頭に置くことが大切である．また，対症療法として安易に利尿薬を長期処方することを極力避けることが重要であると考えられた．

## 結 語

我々は胃切除後のビタミンB<sub>1</sub>の欠乏に甲状腺機能低下症が加わり高度なpitting edemaをきたした症例を経験した．胃切除術後患者および利尿薬を処方されている患者にはビタミンB<sub>1</sub>の欠乏に注意を払うべきであると考えられた．

## 要 約

症例は66歳，男性．浮腫を主訴に2003年4月当科を紹介され受診した．約17年前に胃癌のため胃全摘術を受けている．また，1年前に中咽頭癌で放射線治療を施行されている．4年前から下腿浮腫(pitting edema)が出現し，最初は短期間の利尿薬内服で軽快していたが，徐々に増悪し利尿薬に抵抗性となった．入院後の精査により，甲状腺機能低下を指摘され，レボチロキシンの内服により浮腫はかなり軽快したが，完全には消失しなかったため，利尿薬が続行された．ところが2003年10月には下腿浮腫の再増悪に加えふらつき(歩行困難)が出現したため再度入院となった．入院時には靴下-手袋型知覚障害ならびに下肢遠位筋優位の筋力低下と血中ビタミンB<sub>1</sub>の低下が認められ，脚気と診断した．ビタミンB<sub>1</sub>の投与により浮腫は消失し，神経症状も軽快した．利尿薬はビタミンB<sub>1</sub>の尿中排泄を促進するので，ビタミンB<sub>1</sub>欠乏傾向にある胃切除後患者に利尿薬を使用する際には注意が必要であると考えられた．

## 文 献

- 1) 木島弘道, 小池隆夫: 内分泌性浮腫. *in* 浮腫(北畠顕・島本和明 編). 医薬ジャーナル社, 大阪, 2002; pp 264 - 273
- 2) Moses AM, Scheinman SJ: The kidneys and electrolyte metabolism in hypothyroidism. *in* Werner and Ingbar's The Thyroid(ed by Braverman LE and Utiger RD), 7th Ed. Lippincott-Raven Publishers, Philadelphia, 1996; pp 812 - 815
- 3) Parving HH, Hansen JM, Nielsen SL, Rossing N, Munck O, Lassen NA: Mechanisms of edema formation in myxedema: Increased protein extravasation and relatively slow lymphatic drainage. *N Engl J Med* 1979; **301**: 460 - 465
- 4) Bull RH, Coburn PR, Mortimer PS: Pretibial myxoedema: A manifestation of lymphoedema? *Lancet* 1993; **341**: 403 - 404
- 5) Klein I, Ojamaa K: The cardiovascular system in hypothyroidism. *in* Werner and Ingbar's The Thyroid(ed by Braverman LE and Utiger RD), 7th Ed. Lippincott-Raven Publishers, Philadelphia, 1996; pp 799 - 804
- 6) Mahajan SK, Machhan PC, Sood BR, Taneja S, Raina R, Thakur S, Pal LS: Pitting oedema in hypothyroidism. *J Assoc Physicians India* 2003; **51**: 885
- 7) Al-Khader AA, Aber GM: The relationship between the 'idiopathic oedema syndrome' and subclinical hypothyroidism. *Clin Endocrinol* 1979; **10**: 271 - 279
- 8) Wheatley T, Edwards OM: Mild hypothyroidism and oedema: Evidence for increased capillary permeability to protein. *Clin Endocrinol* 1983; **18**: 627 - 635
- 9) 中西 健, 高光義博: 低栄養性浮腫. *in* 浮腫(北畠顕・島本和明 編). 医薬ジャーナル社, 大阪, 2002; pp 251 - 263
- 10) Sharpey-Schafer EP: Venous tone. *Br Med J* 1961; **2**: 1588 - 1595
- 11) Koike H, Misu K, Hattori N, Ito S, Ichimura M, Ito H, Hirayama M, Nagamatsu M, Sasaki I, Sobue G: Postgastrectomy polyneuropathy with thiamine deficiency. *J Neurol Neurosurg Psychiatry* 2001; **71**: 357 - 362
- 12) Suter PM, Vetter W: Diuretics and vitamin B<sub>1</sub>: Are diuretics a risk factor for thiamin malnutrition? *Nutr Rev* 2000; **58**: 319 - 323