

Cardiovascular Imaging In-a-Month

恒久ペースメーカー植え込み症例の不明熱

Unknown Fever in a Patient With Implanted Intracardiac Lead

仲敷 健一
吉福 士郎
片岡 哲郎
坂田 隆造
鄭 忠和

Kenichi NAKASHIKI, MD
Shiro YOSHIFUKU, MD
Tetsuro KATAOKA, MD
Ryuzo SAKATA, MD
Chuwa TEI, MD, FJCC

症 例 78歳, 女性

主 訴: 不明熱.

現病歴: 元来健康であった. 58歳時に高血圧を指摘されたが放置. 2004年12月10日に洞機能不全症候群の診断でDDDペースメーカー植え込み術を施行された. 2005年8月27日より38℃前後の発熱, および全身痛(頭, 胸, 背, 腰部)が出現. 他院整形外科に入院し, 抗菌薬(詳細不明)の投与を受け症状は改善した. 同年11月24日より再び発熱したが, 肺炎と診断され抗菌薬(SBT/CPZ, CPMX)の投与により症状は改善した. 2006年1月5日から3回目の発熱が見つかった. このときもGaシンチグラフィーで異常集積はなく, 血液培養も陰性で, 感染源は特定できなかったが, 抗菌薬(IPM/CS)の投与で解熱した. さらに, 同年2月11日から発熱したため(4回目), 精査目的で別の病院へ紹介入院となった. このときも感染源は同定できなかったが, 抗菌薬(CTM)投与で解熱した. さらに3月22日にも発熱したが(5回目), このときの血液培養で *Streptococcus* 群が検出されたため, 精査のため2006年4月4日, 当科外来を受診した.

外来受診時の経食道心エコー図(Figs. 1, 2)を示す. この心エコー図画像から何を考えるか.

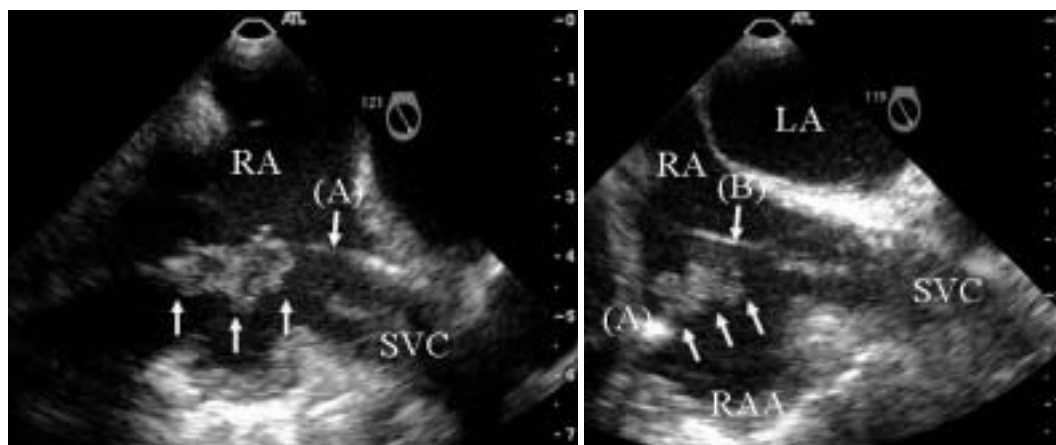


Fig. 1

鹿児島大学大学院医歯学総合研究科 循環器・呼吸器・代謝内科学: 〒890-8520 鹿児島県鹿児島市桜ヶ丘8-35-1
Department of Cardiovascular, Respiratory and Metabolic Medicine, Graduate School of Medicine, Kagoshima University, Kagoshima
Address for correspondence: NAKASHIKI K, MD, Department of Cardiovascular, Respiratory and Metabolic Medicine, Graduate School of Medicine, Kagoshima University, Sakuragaoka 8-35-1, Kagoshima, Kagoshima 890-8520; E-mail: kenichi_nakashiki@mac.com

Manuscript received November 27, 2006; accepted January 9, 2007

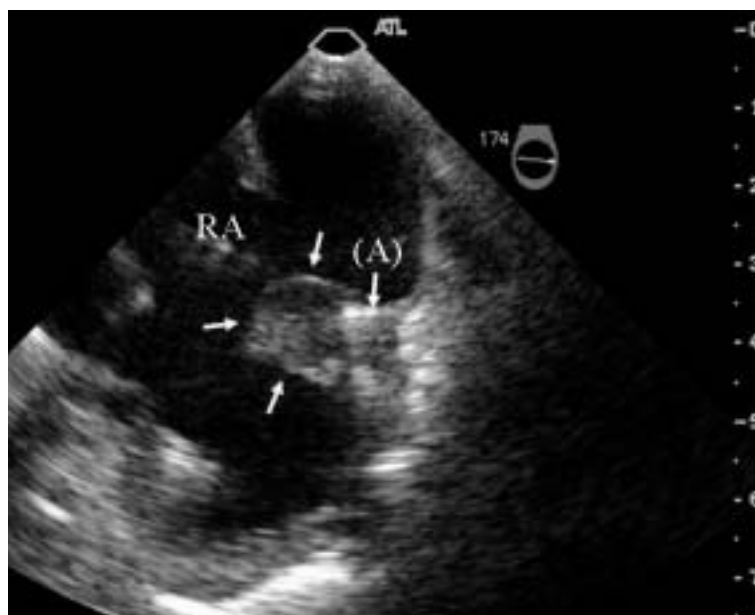

Fig. 2

診断のポイント

Figs. 1, 2の経食道心エコー図所見では、主に心房リードに付着したmassエコーが認められる。このエコー画像からこのmassエコーが、血栓かvegetation(疣贅)かを判断するのは難しい。本症例の場合、1)発熱が6ヵ月以上続き、発熱のたびに原因不明のまま抗生薬の投与により改善することを繰り返してきたこと、2)前医および当院入院中に血液培養から口腔常在菌である*Streptococcus*群(*Streptococcus mitis*, *Streptococcus oralis*)が2回検出されたことより、経食道心エコー図のmassエコーについては、vegetationの可能性が高いと考えられた。経胸壁心エコー図ではリードに付着するmassエコーは指摘できず、経食道心エコー図により初めて右房内の心房リードに22×16mm程度のmassエコーが認められた。Dumontら¹⁾によると、リードに付着したvegetationは、心室側より心房側にみられることが多いという。その理由としては、心室側より心房内のほうがリードの数が多いことや、心房内は心室内に比べ血流速が遅いため、細菌が付着し増殖しやすい可能性のあることが挙げられている。本症例においてもvegetationは心房内のリードに付着していたが、心室内には認められなかった。

本症例では、リードに付着するvegetationのサイズが10 mm以上と大きいため、2006年5月2日、当院心臓血管外科でリード抜去術を施行した。術中所見では心房リードに付着したvegetation(Fig. 3)を認め、病理組織でも血栓ではなく炎症性細胞の浸潤がみられ、感染性心内膜炎に矛盾しない所見であった。

ペースメーカーあるいはICDの植え込み後のリード感染の発生率はまれであるとされているが、文献上は0.1-19.9%とその報告頻度には大きな差がみられる。ペースメーカーリード感染は、初期の診断や治療が遅れると予後が不良である。Dukes分類により感染性心内膜炎が強く疑われている症例において、リードに付着するvegetationの検出率については、経胸壁心エコー図では19-30%と低いが、経食道心エコー図では71-91%であったと報告されている^{1,2)}。通常の感染性心内膜炎の診断と同じく、ペースメーカーやICD植え込み術を施行されている感染源不明の発熱症例に対し、リードに付着しているvegetationの有無(とくに心房側)を経食道心エコー図で評価することが非常に重要であることを示唆する症例である。

Diagnosis: Pacemaker lead endocarditis




Fig. 3

Fig. 1 Transesophageal echocardiograms(longitudinal view of the right atrium)showing the atrial pacemaker lead(A) and the ventricular pacemaker lead(B)

Left : An abnormal mass echo of 22 × 16 mm (*arrows*)s attached to the atrial pacemaker lead(A)

Right : An abnormal mass echo(*arrows*)s attached to both the atrial(A)and the ventricular(B)pacemaker lead.

RA = right atrium; LA = left atrium; RAA = right atrial appendage; SVC = superior vena cava.

Fig. 2 Transesophageal echocardiogram(short-axis view

Key Words : Pacemaker, artificial(lead infection); Echocardiography, transesophageal; Endocarditi(bacteremia)

文 献

- 1) Dumont E, Camus C, Victor F, de Place C, Pavin D, Alonso C, Mabo P, Daubert JC: Suspected pacemaker or defibrillator transvenous lead infection: Prospective assessment of a TEE-guided therapeutic strategy. *Eur Heart J* 2003; **24**: 1779 - 1787
- 2) Victor F, De Place C, Camus C, Le Breton H, Leclercq C, Pavin D, Mabo P, Daubert C: Pacemaker lead infection: Echocardiographic features, management, and outcome. *Heart* 1999; **81**: 82 - 87

of the right atrium)showing the tip of the atrial pacemaker lead(A)

The abnormal mass echo(*arrows*)s attached to the atrial pacemaker lead.

Abbreviation as in Fig. 1.

Fig. 3 Operative photographs showing the ventricular pacemaker lead(A) the atrial pacemaker lead(B) and the vegetation(C)attached to the atrial pacemaker lead

The vegetation was also attached to the ventricular lead.