

## 脳性ナトリウム利尿ペプチドの上昇をみない心機能低下の2例

## Left Ventricular Dysfunction Without Brain Natriuretic Peptide Elevation: Two Case Reports

戸金 裕子  
中野 元  
川瀬 共治  
山岸 泰道  
鈴木 健也  
木内 俊介  
山科 昌平  
南條 修二  
山崎 純一

Yuko TOGANE, MD  
Hajime NAKANO, MD  
Tomoharu KAWASE, MD  
Yasumichi YAMAGISHI, MD  
Takeya SUZUKI, MD  
Shunsuke KIUCHI, MD  
Shohei YAMASHINA, MD  
Shuji NANJO, MD  
Junichi YAMAZAKI, MD, FJCC

### Abstract

Brain natriuretic peptide (BNP) is an useful marker for the differential diagnosis of dyspnea and pleural effusion of unknown origin. BNP elevation indicates myocardial overload. Two patients were admitted to our hospital with abnormal electrocardiogram or dyspnea. Left ventricular ejection fractions were below 40% and BNP levels were below 2.0 pg/ml in both patients. The diagnoses were dilated cardiomyopathy (DCM) based on coronary angiography, and pathological examination and suspected secretion insufficiency of BNP. Immunohistochemistry for BNP showed no significant difference in BNP expression in the myocardium between patients with DCM and elevated BNP and the present patients. We recommend that patients with intractable dyspnea undergo echocardiography at least once even if their BNP level is low.

J Cardiol 2007 Mar; 49(3): 149-153

### Key Words

■Natriuretic peptides, brain  
■Pathology

■Cardiomyopathies, dilated

■Heart failure

■Systole

### はじめに

脳性ナトリウム利尿ペプチド (brain natriuretic peptide: BNP) はナトリウム利尿ペプチドの一つで、心房性ナトリウム利尿ペプチドとともに心筋細胞で合成、分泌され心保護的に働くと考えられている。また、心不全治療の効果判定や予後予測因子としての有用性が示され、ことに原因不明の呼吸苦、胸水貯留の原因が心原性であるか否かの鑑別に有用とされる。BNPの正常値は18.4 pg/ml以下と設定されているが、加齢に

伴う上昇、女性は男性より高値の傾向にあること、肥満者ではやせに比較して低値の傾向を示すことなどが明らかになった。BNP高値では何らかの心筋への負荷が考えられるが、正常範囲内であれば負荷は存在しないのか、また現在までにBNP欠損症例は報告されていない。

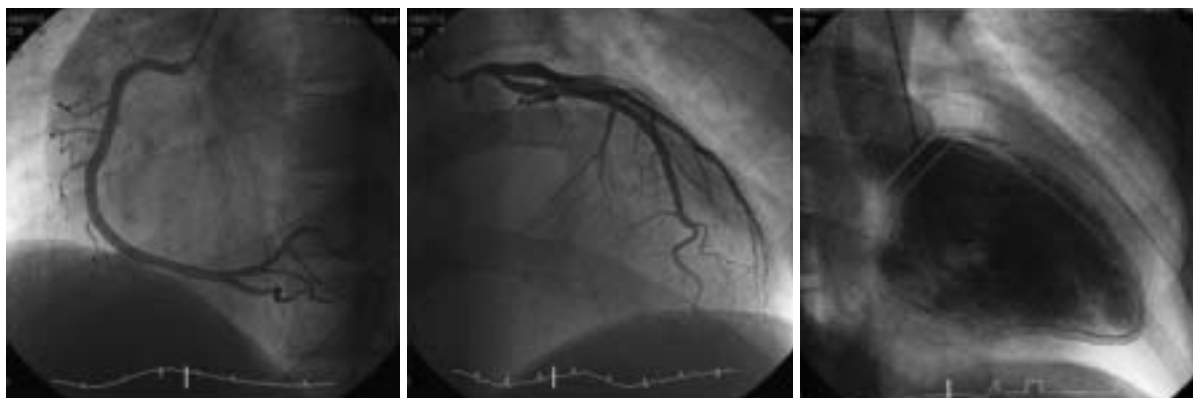今回我々は、心電図異常精査を目的に来院し、経過中明らかな心機能低下状態をきたし、治療により心機能の回復をみるが、BNP値が初診時より一貫して正常低値を示した症例と、気管支喘息と診断されていた

東邦大学医療センター大森病院 循環器内科: 〒143-8541 東京都大田区大森西6-11-1

Division of Cardiovascular Medicine, Department of Internal Medicine, Toho University Omori Medical Center, Tokyo

**Address for correspondence:** TOGANE Y, MD, Division of Cardiovascular Medicine, Department of Internal Medicine, Toho University Omori Medical Center, Omori-nishi 6-11-1, Ohta-ku, Tokyo 143-8541; E-mail: ytogane@med.toho-u.ac.jp

Manuscript received December 8, 2006; revised January 5, 2007; accepted January 9, 2007



**Fig. 1 Coronary angiograms and left ventriculogram**

*Left:* Right coronary artery was intact.

*Middle:* Left coronary artery was intact.

*Right:* Left ventricular wall motion showed diffuse hypokinesis. Left ventricular ejection fraction was 36.9% and left ventricular end-diastolic pressure was 21 mmHg.

心不全でBNP増加を認めなかった症例を経験したので報告する。

## 症 例

症例1 31歳, 男性

主 訴: 心電図異常精査目的。

現病歴: 2002年11月, 会社の健康診断で, 心電図上で左室肥大を指摘され, 近医を受診。心エコー図検査により左室壁運動の全周性低下を認め, 当院紹介受診となった。息切れ, 動悸などの自覚症状はない。

既往歴: 気管支喘息。

家族歴: 父親が拡張型心筋症。

嗜好品: タバコなし, アルコール機会飲酒。

現 症: 身長160cm, 体重62kg, BMI 23.4。血圧128/98mmHg, 脈拍 80/min・整。眼瞼結膜貧血なし。眼球結膜黄染なし。胸部は心音純, 心雑音なし, 呼吸音異常なし。腹部は平坦かつ軟, 肝脾触知せず。神経学的異常所見は認められなかった。

血算・生化学検査所見: WBC  $6.3 \times 10^3/\mu\text{l}$ , RBC  $5.58 \times 10^6/\mu\text{l}$ , Hb 17.3g/dl, Ht 52.3%, Plt  $314 \times 10^3/\mu\text{l}$ . Na 142 mM, K 4.0 mM, Cl 106 mM, TP 7.8g/dl, Alb 5.0g/dl, BUN 14mg/dl, Cr 0.71mg/dl, GOT 26 IU/l, GPT 31 IU/l, LDH 349 IU/l, ALP 147 IU/l, T-cho 208mg/dl, TG 73mg/dl, HDL-C 39mg/dl, FBS 103mg/dl, BNP < 2.0 pg/ml, ANP < 10 pg/ml, トロポニン I 0.00 ng/ml, ミオグロビン 26 ng/ml(正常値20-82), アドレナリン0.04

ng/ml(0.17以下), ノルアドレナリン0.49 ng/ml(0.15-0.57), ドーパミン0.02 ng/ml(0.03以下)。

尿検査所見: pH 6, 糖(-), 蛋白(-), 潜血(-)。

胸部X線写真所見: 心胸郭比は51.2%, 肺うっ血なし。

心電図所見: 正常洞調律, 左室肥大。

心臓カテーテル検査所見(Fig. 1): 冠動脈の有意な狭窄病変は認められず。左室の全周性壁運動低下を認めた。左室駆出率36.9%, 左室拡張末期圧21mmHgであった。

心筋生検所見: 心筋細胞は全体的に萎縮し, 間質は不規則に拡大し, 浮腫を伴う著明な線維化の増生を認めた。心筋細胞の配列の異常はないが, 心内膜の線維化を観察した。

検査データの推移をTable 1に示す。

本症例は当初, BNPは正常値以下で心エコー図上で心機能も保たれており, 拡張期高血圧に対し減塩食を指示し, 経過観察としていたが, 5ヵ月後の再診時に心エコー図法で心機能低下を認め, 冠動脈造影を行った。冠動脈造影所見, 病理所見より拡張型心筋症と診断し, アンジオテンシン変換酵素阻害薬の投与を開始した。経過中, 心エコー図の左室駆出率は改善傾向を示し(最新のデータでは悪化を示しているが, 心エコー図法はベテラン技師により実施されており, 不整脈の散見を認めたことからこの影響と考えてい

Table 1 Clinical course of Case 1

Date	BNP (pg/ml)	Roentgenogram	ECG	UCG
2002.11.8	Below 2.0	CTR 51.2%	LVH Sv <sub>1</sub> + Rv <sub>5</sub> = 43	LVEF 53% LVDd 59 mm
2003.4.4	4.5	CTR 48.0%	LVH Sv <sub>1</sub> + Rv <sub>5</sub> = 40	LVEF 40.9% LVDd 59.1 mm
2004.4.16	2.2	CTR 49.0%	LVH border Sv <sub>1</sub> + Rv <sub>5</sub> = 35	LVEF 52.8% LVDd 60.0 mm
2004.7.30	3.2	CTR 48.0%	LVH Sv <sub>1</sub> + Rv <sub>5</sub> = 37	LVEF 59% LVDd 62.1 mm
2005.5.6	Below 2.0	CTR 48.4%	Within normal limit Sv <sub>1</sub> + Rv <sub>5</sub> = 32	LVEF 36% LVDd 50.6 mm

BNP = brain natriuretic peptide; CTR = cardiothoracic ratio; ECG = electrocardiogram; LVH = left ventricular hypertrophy; UCG = ultrasonic echocardiogram; LVEF = left ventricular ejection fraction; LVDd = left ventricular end-diastolic diameter.

る), 心電図所見も一過性に改善傾向を示したが, BNP値は一貫して正常範囲内で推移した. 本症例のBNP値では, 心機能悪化が反映されないため, 心機能の把握に定期的な心エコー図検査が必須と考えられた.

症例2 39歳, 男性

主訴: 呼吸困難.

現病歴: 1997年3月, 呼吸困難, 喘鳴を自覚し近医を受診し, 気管支喘息として治療されていたが, 改善なく他院を受診した. 胸部X線写真により心拡大を認め, 心不全の疑いで当院紹介受診となった.

既往歴: 気管支喘息.

家族歴: 母親が心疾患.

嗜好品: タバコなし, アルコール機会飲酒.

現症: 身長 181 cm, 体重 68 kg, BMI 20.8. 血圧 104/72 mmHg, 脈拍 90/min. 整. 眼瞼結膜貧血なし. 眼球結膜黄染なし. 胸部は心音純, 収縮期雑音は心尖部で Levine 度を聴取. 呼吸音異常なし. 腹部は平坦かつ軟, 肝脾触知せず. 神経学的異常所見は認められなかった.

血算・生化学検査所見: WBC  $6.0 \times 10^3/\mu\text{l}$ , RBC  $4.89 \times 10^6/\mu\text{l}$ , Hb 14.0 g/dl, Ht 43.9%, Plt  $247 \times 10^3/\mu\text{l}$ . Na 140 mM, K 4.0 mM, Cl 103 mM, TP 6.9 g/dl, Alb 3.8 g/dl, BUN 25 mg/dl, Cr 0.89 mg/dl, GOT 25 IU/l, GPT 39 IU/l, LDH 373 IU/l, ALP 288 IU/l, T-cholesterol 278 mg/dl, TG 306 mg/dl, FBS 106 mg/dl, BNP < 2.0 pg/ml (2000年1月14日). アドレナリン 71 pg/ml, ノルアドレナリン 439 pg/ml, ドーパミン 21 pg/ml (2001年9月28日).

尿検査所見: pH 6, 糖(-), 蛋白(±), 潜血(-).

胸部X線写真所見: 心胸郭比は52%, 肺うっ血なし.

心電図所見: 正常洞調律, 左室肥大,  $r_{1-2}$  QS pattern,  $r_{4-6}$ , a<sub>F</sub>誘導に陰性T波,  $r_{4-6}$ 誘導にST低下を認めた.

心臓カテーテル検査所見: 左室の全周性の壁運動低下, 左室駆出率19.9%, 左室拡張末期圧 30 mmHgで, 冠動脈は3枝ともに有意狭窄病変は観察されなかった. 度僧帽弁逆流を認めた.

心筋生検所見: 心筋細胞は軽度に腫大し, 濃縮核を持つ心筋細胞と小型核を有する萎縮した心筋細胞の混在を認めた. 明らかな配列の異常は認めないが, 間質の線維の増生と心内膜下の線維化があった.

検査データの推移を Table 2 に示す.

心臓カテーテル所見, 心筋生検所見より拡張型心筋症と診断し, プロテクター投与を開始した. 本症例では初診時にBNP測定がなされていないが, 心機能低下に伴うBNPの増加は認められなかった(1999年3月).

これら2症例に対しBNP分泌不全を疑い, 心筋生検ブロックを用いBNPの免疫染色を試みた. 標本を脱パラフィン処理し, 1%BSA室温1時間blocking後, 一次抗体anti human BNP rabbit antibody(免疫生物研究所)×25倍希釈で反応後, ABC法を用いDABで発色させた<sup>1)</sup>. 比較対象としてBNP高値(1,300 pg/ml)の拡張型心筋症例のサンプルを用いた(Fig. 2).

Table 2 Clinical course of Case 2

	BNP (pg/ml)	Roentgenogram	ECG	UCG
1997.4.4	No date	CTR 54.0%	LVH Sv <sub>1</sub> + Rv <sub>5</sub> = 68	LVEF 28% LVDD 78 mm
1997.11.1	No date	CTR 45.5%	LVH Sv <sub>1</sub> + Rv <sub>5</sub> = 40	LVEF 30% LVDD 72.8 mm
1998.2.20	No date	CTR 43.4%	LVH Sv <sub>1</sub> + Rv <sub>5</sub> = 37	LVEF 43% LVDD 65.1 mm
1999.3.26	Below 2.0	CTR 42.0%	LVH Sv <sub>1</sub> + Rv <sub>5</sub> = 39	LVEF 43% LVDD 60.6 mm
2001.9.28	Below 2.0	CTR 51.0%	LVH Sv <sub>1</sub> + Rv <sub>5</sub> = 37	LVEF 52% LVDD 57.8 mm
2004.12.6	3.2	CTR 40.5%	Within normal limit Sv <sub>1</sub> + Rv <sub>5</sub> = 32	LVEF 50% LVDD 53.3 mm

Abbreviations as in Table 1.

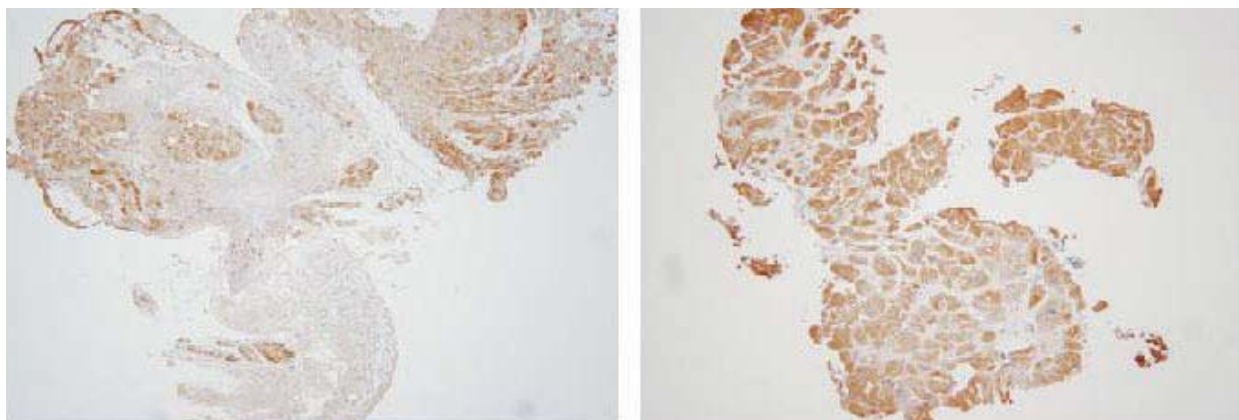


Fig. 2 Immunohistochemistry for brain natriuretic peptide

Left: Dilated cardiomyopathy with low plasma brain natriuretic peptide level (Case 1)

Right: Dilated cardiomyopathy with high (1,300 pg/ml) plasma brain natriuretic peptide level.

There was no significant difference in brain natriuretic peptide expression between patients with dilated cardiomyopathy and elevated brain natriuretic peptide and the present patients.

## 結 果

BNP高値の拡張型心筋症例とBNPの発現に視覚的評価で差異は認められなかった。

## 考 察

BNPは心不全の診断・治療効果判定に比較的簡便な指標として用いられている。300 - 500 pg/ml以上では90 - 95%に心不全を認め、80 - 100 pg/ml以下で否定的とする意見が多い<sup>2,5)</sup>。80 - 500 pg/mlの中等度の増加を認める場合は、臨床症状でラ音や浮腫の有無、既

往歴に心不全や虚血性心疾患があれば、心不全の合併を疑う。今回我々は、過去に当院循環器内科を受診しBNP値測定のみなされた5,994例中45例に2.0 pg/ml以下のBNP値を認め、そのうち左室駆出率低下を認めた3例のうち、心臓カテーテル検査の行われた2例を報告した。

心機能悪化に伴うBNPの増加が認められない拡張型心筋症に対し、BNP分泌不全を疑い免疫染色を試みたが、BNP高値(1,300 pg/ml)の拡張型心筋症と低値(正常値以下)の症例で細胞当たりのBNP発現に違いは認められなかった。これら2症例で血漿BNPが低値

を示した原因として、中性エンドペプチダーゼによる末梢での代謝亢進などの可能性も考えられ、*in situ* ハイブリダイゼーションや心臓カテーテル下の冠静脈洞採血も必要と考えられた。

BNPが低値を示す心不全を併発する疾患として、高度拡張能障害をきたす収縮性心膜炎が挙げられるが、収縮能は保たれる。本症例のように収縮能低下とBNP低下を示す症例は陳旧性心筋梗塞後のリモデリング心でもみられるようであるが、研究会での報告に留まる。

ヒトではBNP欠損症例の報告はまだないが、BNPノックアウトマウスでは、拡張型心筋症に似た経過をとり、その病理所見では心内膜下の線維化を認めると

報告されている<sup>6)</sup>。報告した2症例も心内膜下の線維化を認めた。また、両者ともに気管支喘息と診断された既往があり、BNP値も正常範囲内であったが、心エコー図法で壁運動低下は明らかであり、難治性の呼吸困難症例(気管支喘息を含む)では、少なくとも一度は心エコー図検査を施行し心機能を確認したほうが良いと考えられた。

#### 謝 辞

症例をご紹介いただき、またデータ提供を快諾くださいました岩崎内科病院内科の武藤 浩先生、生麦病院内科の飯田美保子先生に厚くお礼申し上げますとともに、心筋BNP免疫染色に関し、ご協力いただいた東邦大学医療センター大森病院臨床検査医学の盛田俊介教授ならびに建部順子氏に深謝致します。

### 要 約

脳性ナトリウム利尿ペプチド(BNP)は、原因不明の呼吸苦、胸水貯留の原因が心原性であるか否かの鑑別に有用とされる。BNP高値では心筋への負荷を考えるのが普通である。今回我々は左室収縮能低下(左室駆出率40%未満)にもかかわらず、BNP値が2.0 pg/ml以下で推移した症例を2例経験したので報告する。2症例ともに冠動脈造影所見で有意狭窄は認められず、心筋生検により拡張型心筋症と診断された。BNP分泌不全を疑い、心筋BNPの免疫染色を行い、BNP高値の拡張型心筋症例と比較したが、心筋細胞当たりのBNPの発現に違いは認められなかった。BNP低値の機序として末梢での代謝亢進の可能性も考えられた。BNP値が正常範囲内であっても心収縮能低下症例は存在するため、難治性呼吸困難患者では少なくとも一度は心エコー図法での心機能検査が勧められる。

*J Cardiol* 2007 Mar; 49(3): 149 - 153

#### 文 献

- 1) Tanaka M, Hiroe M, Nishikawa T, Sato T, Marumo F: Cellular localization and structural characterization of natriuretic peptide-expressing ventricular myocytes from patients with dilated cardiomyopathy. *J Histochem Cytochem* 1994; **42**: 1207 - 1214
- 2) Logeart D, Saudubray C, Beyne P, Thabut G, Ennezat PV, Chavelas C, Zanker C, Bouvier E, Solal AC: Comparative value of Doppler echocardiography and B-type natriuretic peptide assay in the etiologic diagnosis of acute dyspnea. *J Am Coll Cardiol* 2002; **40**: 1794 - 1800
- 3) Mehra MR: Optimizing outcomes in the patient with acute decompensated heart failure. *Am Heart J* 2006; **151**: 571 - 579
- 4) Rodeheffer RJ: Measuring plasma B-type natriuretic peptide in heart failure: Good to go in 2004? *J Am Coll Cardiol* 2004; **44**: 740 - 749
- 5) Spevack DM, Schwartzbard A: B-type natriuretic peptide measurement in heart failure. *Clin Cardiol* 2004; **27**: 489 - 494
- 6) Tamura N, Ogawa Y, Chusho H, Nakamura K, Nakao K, Suda M, Kasahara M, Hashimoto R, Katsuura G, Mukoyama M, Itoh H, Saito Y, Tanaka I, Otani H, Katsuki M: Cardiac fibrosis in mice lacking brain natriuretic peptide. *Proc Natl Acad Sci U S A* 2000; **97**: 4239 - 4244