

Torsades de PointesとQT延長を合併したたこつぼ型心筋症の1例

Takotsubo Cardiomyopathy Associated With Torsades de Pointes and Long QT Interval: A Case Report

岡田 拓也
宮田 秀一
橋本 浩一
真家 健一
望月 正武*

Takuya OKADA, MD
Shuichi MIYATA, MD
Koichi HASHIMOTO, MD
Ken-ichi MAIE, MD
Seibu MOCHIZUKI, MD, FJCC*

Abstract

A 77-year-old man was admitted to our hospital for pneumonia. On admission, electrocardiography showed ST segmental elevation and echocardiography showed abnormal movement of the left ventricular walls. Emergent coronary angiography was not performed because of his high C-reactive protein values and negative troponin T value. On the 3rd day, electrocardiography showed torsades de pointes and long QT interval, then intravenous lidocaine (1,000mg/day) was started. Left ventriculography demonstrated takotsubo cardiomyopathy on the 9th day. Torsades de pointes disappeared with intravenous lidocaine therapy, and he was discharged on the 27th day. Takotsubo cardiomyopathy has a relatively good prognosis, and rarely causes sudden death and congestive heart failure. Ventricular tachycardia and fibrillation complicate this disease in 9% of patients. To prevent fatal arrhythmia, appropriate therapy against torsades de pointes should be considered.

J Cardiol 2007 Jul; 50(1): 83-88

Key Words

■ Cardiomyopathies, other (takotsubo)
■ QT interval

■ Ventricular tachycardia (torsades de pointes)

はじめに

たこつぼ型心筋症は1990年に佐藤ら¹⁾が報告して以来多くの報告がされているが、その成因については依然として不明の点も多く、現在では成因にかかわらず、左室が“つぼ型”の形態を示す比較的予後の良好な疾患群としてとらえられている。

今回我々は肺炎で入院し、その後、たこつぼ型心筋症の診断に至り、経過中にQT延長、torsades de pointesを合併した症例を経験したので報告する。

症 例

症 例 77歳、男性

既往歴：くも膜下出血、下垂体腫瘍の手術歴、前立腺肥大症。

2日前から食欲低下、嘔吐が出現し、前日より発熱、呼吸困難感が出現したため当院に救急受診した。来院時の意識レベルはJapan Coma ScaleでI-3、血圧154/85mmHg、心拍数50/min・不整、体温39.6℃、1 l/minの酸素投与下で血中酸素飽和度97%、身体所見により右下肺に湿性ラ音を聴取した。同日の胸部X線写真所見をFig. 1に示す。

厚木市立病院 循環器科：〒243-8588 神奈川県厚木市水引 1-16-36；*東京慈恵会医科大学 循環器科，東京 Department of Cardiology, Atsugi Municipal Hospital, Kanagawa；*Department of Cardiology, Tokyo Jikeikai University School of Medicine, Tokyo

Address for correspondence: OKADA T, MD, Department of Cardiology, Atsugi Municipal Hospital, Mizuhiki 1-16-36, Atsugi, Kanagawa; E-mail: okada.tky@city.atsugi.kanagawa.jp

Manuscript received August 18, 2006; revised March 23, 2007; accepted April 4, 2007

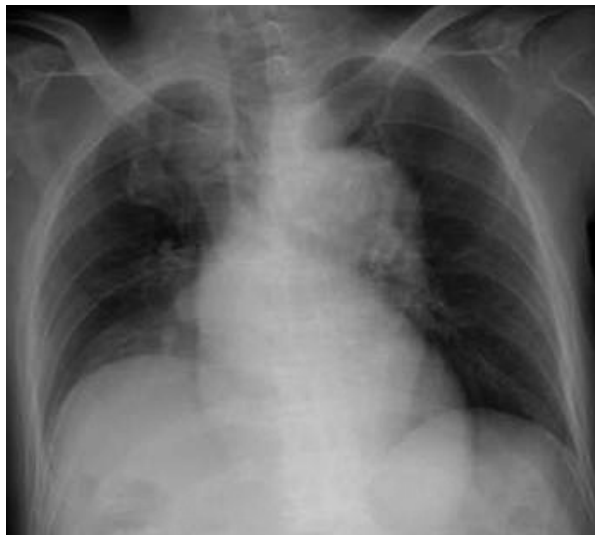

Fig. 1 Chest radiograph on admission showing consolidation area in the right lower lung field
 Cardiothoracic ratio = 47.3%.

血液検査所見：白血球数 $17,300/\mu\text{l}$ ，赤血球数 $3.76 \times 10^6/\mu\text{l}$ ，ヘモグロビン 12.2 g/dl ，血小板数 $16.7 \times 10^4/\mu\text{l}$ ，総蛋白 4.7 g/dl ，AST 36 IU/l ，ALT 44 IU/l ，LDH 199 IU/l ， $\gamma\text{-GTP}$ 28 IU/l ，ALP 155 IU/l ，CK 62 IU/l ，BUN 10 mg/dl ，Cr 0.77 mg/dl ，Na

138 mEq/ml ，K 3.7 mEq/ml ，Cl 105 mEq/ml ，グルコース 126 mg/dl ，C反応性蛋白 13.0 mg/dl ，トロポニン T 定性検査は陰性，肺炎の診断で入院した。

入院時の心電図所見：Fig. 2 に示すように V_1-V_5 で ST 上昇が認められた。

クレアチンキナーゼの上昇はなく，トロポニン T が陰性のため経過観察とした。3 時間後トロポニン T を再検したところ，陰性のため肺炎治療をアンピシリンナトリウムとスルバクタムナトリウムの合剤により開始した。

翌日，心エコー図を施行したところ，たこつぼ型心筋症が疑われたものの，入院当初のクレアチンキナーゼの上昇は認められなかったため，肺炎治療を優先して待機的に心臓カテーテル検査を施行することとした。

第3病日，モニター心電図上で torsades de pointes を確認し (Fig. 3)，12 誘導でも著明な QT 延長を示したため (Fig. 4)，同日よりリドカイン ($1,000 \text{ mg/day}$) の持続点滴投与を開始した。心室遅延電位を測定したところ陽性だった (Fig. 5) が，その後は torsades de pointes は出現せずに経過した。

その後， ^{123}I -metaiodobenzylguanidine (MIBG)， ^{123}I -beta-methyl-*p*-iodophenyl-pentadecanoic acid (BMIPP)，

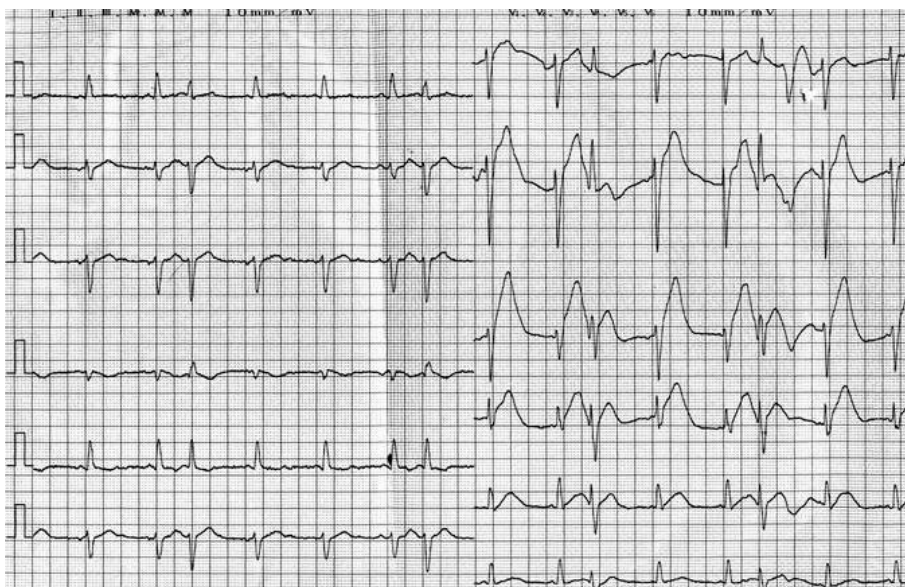


Fig. 2 Electrocardiogram on admission
 Sinus rhythm with ST segment elevation in the V_1-V_5 leads, and premature atrial contractions.

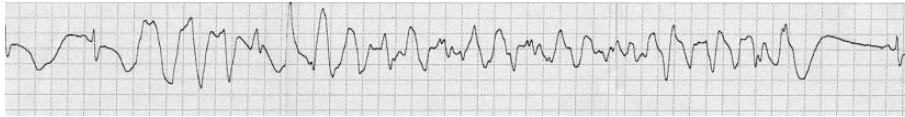


Fig. 3 Monitoring electrocardiogram showing torsades de pointes

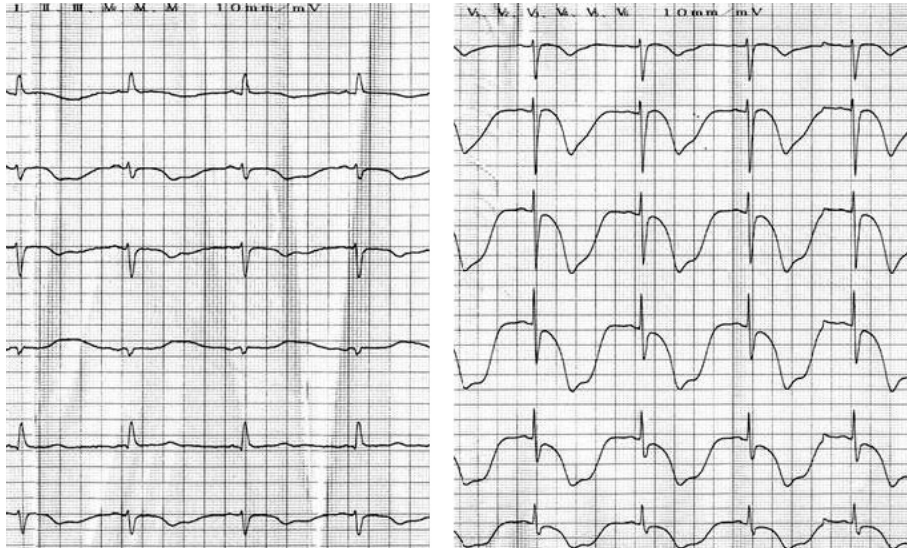


Fig. 4 Electrocardiogram on the 3rd day showing long QT interval

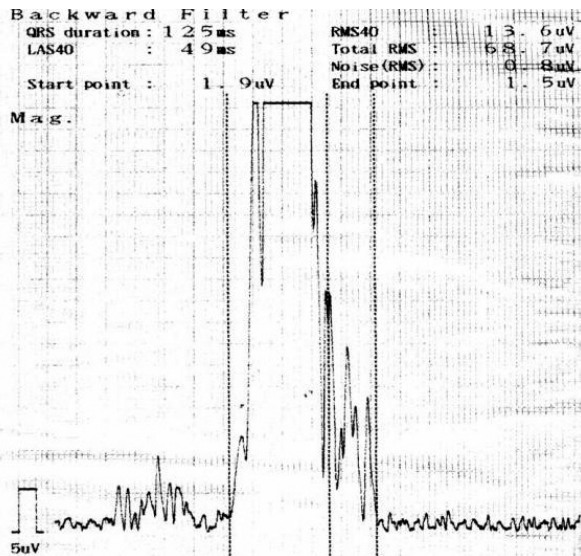


Fig. 5 Late potential recording showing positive finding

²⁰¹Tlによる心筋シンチグラフィーを行ったところ、心尖部を中心に取り込みの低下が認められ、その程度は3日の差はあるものの¹²³I-MIBGが最も広範で、それぞれの核種でミスマッチが認められた (Fig. 6). 第9病日、心臓カテーテル検査を施行した。冠動脈硬化性変化は認められたものの、有意な狭窄所見はなく、アセチルコリン負荷による冠攣縮誘発試験も陰性であった (Fig. 7). たこつぼ型の左室壁運動異常 (Fig. 8) が認められたため、たこつぼ型心筋症と診断した。

その後、心室遅延電位は陽性であったが、torsades de pointesは出現せず、心電図上のQTcも短縮 (Fig. 9) し、経過良好のため第27病日に独歩退院となった。

考 察

肺炎で緊急入院となった患者がたこつぼ型心筋症を併発し、QT延長、torsades de pointesを合併した症例を経験した。

たこつぼ型心筋症の成因は依然不明な点が多いが、ストレスが契機となって発症するケースが多く認められるとされている。今回は肺炎という重症感染症が契

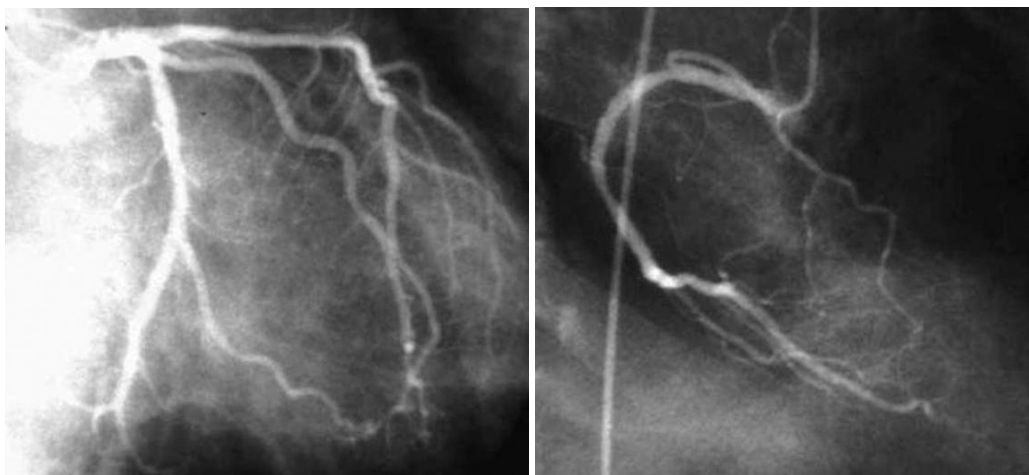
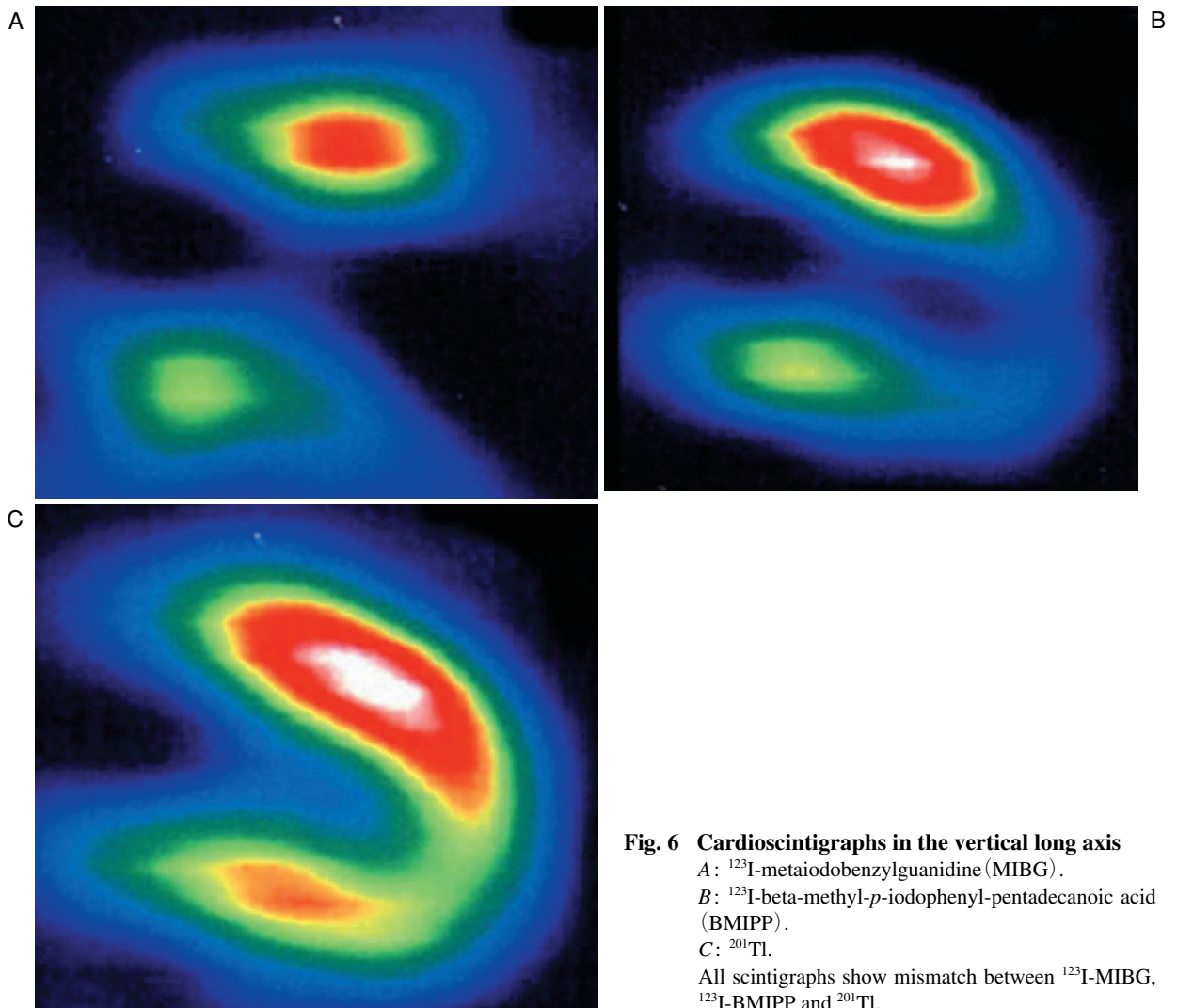


Fig. 7 Coronary angiograms
Left: Left coronary artery. *Right*: Right coronary artery.
Coronary calcification is present but no stenotic lesions.

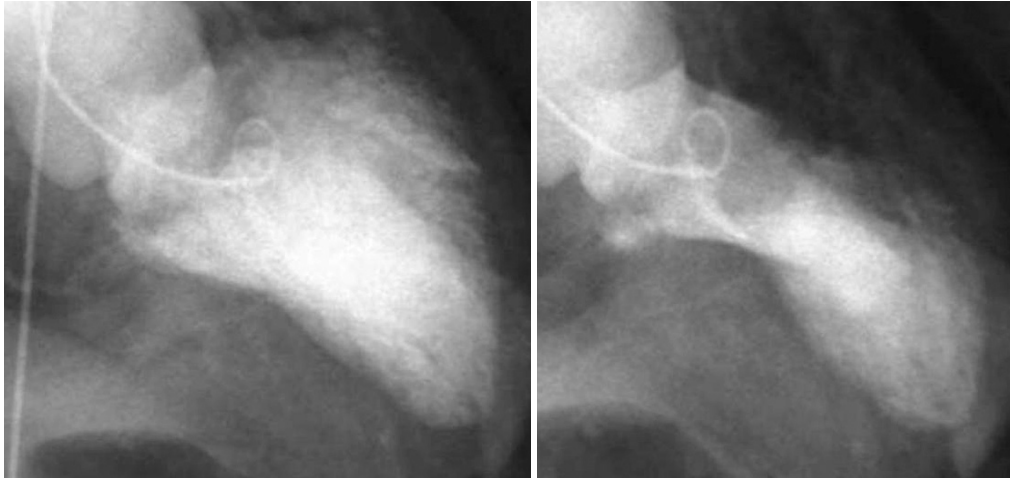


Fig. 8 Left ventriculograms

Left: Diastolic left ventriculogram. *Right:* Systolic left ventriculogram.
Ballooning akinesis of the apex is visible.

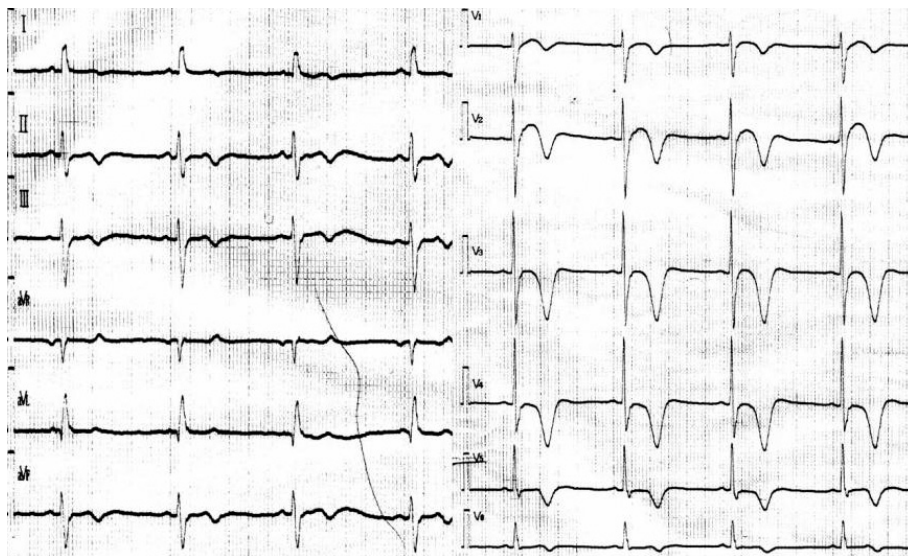


Fig. 9 Electrocardiogram on discharge

The QT interval is shortened.

機となって発症したと考えられた。

たこつぼ型心筋症は急性心筋梗塞と症状、心電図所見が類似するため鑑別が必要となり、緊急心臓カテーテル検査を必要とする症例が多く、今回も前胸部誘導においてST上昇が認められた。さらにR波の減高は広範の心筋障害と考えられるが、経時的に改善した。急性期に心臓カテーテル検査を行わなかった理由は、来院時、来院後3時間後のトロポニン Tが陰性である

ことと、重症感染症のためであった。

たこつぼ型心筋症は比較的予後が良好な疾患群として知られているが、Tsuchihashiら²⁾によると急性期の院内死亡、心不全、突然死をきたす症例もあり、心室頻拍、心室細動は9%にみられたとの報告もある。

Torsades de pointesは心室頻拍、心室細動とは別の疾患単位として取り扱うことが多く³⁾、QT延長が改善されるか、もしくは心室期外収縮が消失すればtor-

sades de pointesは消失するが、適切な処置を怠ると心室細動に移行して突然死の原因となる⁴⁾。今回の torsades de pointesは自然停止し、今回はリドカインを選択したが、その理由として、たこつぼ型心筋症とはいえ壁運動異常による低左心機能が併存したためβブロッカーの使用を控えたことにある。Mgの静注も効果があるが、今回の場合、torsade de pointesが自然停止しており、頻発もしていなかったことから、使用せずにリドカインの持続静注となった。今回、リドカインの投与によって再発せずに経過したが、たこつぼ型心筋症でQTcが著明に延長した場合、torsades de pointesを考慮に入れた管理は必要と考えられる。

QT延長をきたす原因として抗菌薬の副作用も考えられたが、今回、投与した抗菌薬はアンピシリンナトリウムとスルバクタムナトリウムの合剤とイミペネムとシラスタチンナトリウムの合剤で、いずれもQT延長をきたす薬剤としては報告がない。

心筋シンチグラフィについては、左室の壁運動異常と同様に心尖部を中心に欠損が認められ、その程度は¹²³I-MIBGが最も広範だった。¹²³I-BMIPP、²⁰¹Tlでも欠損が認められたため虚血による心筋障害も考えられたが、冠動脈造影、アセチルコリン負荷を行っても陰性のため虚血による障害は否定した。

心室遅延電位はリエントリー回路の形成に必要な心室伝道遅延が反映されるものなので、リエントリー性の心室頻拍の予知には有用であるが、torsades de pointesの予知するための検査としてはコンセンサスが得られていない。本例でも心室遅延電位が陽性にもかかわらず、torsades de pointesの発現はなかった。

たこつぼ型心筋症にQT延長、torsades de pointesが合併した症例を経験したが、torsades de pointesは自然停止し、リドカイン投与後もtorsades de pointesは発現せず、良好な経過を得ることができた。

要 約

症例は77歳、男性。当初、肺炎で入院となった。入院当初から心電図に異常が認められており、心エコー図上で左室壁運動異常は認められたが、C反応性蛋白が高値であり、トロポニンTが陰性のため、心臓カテーテル検査は待機的に行うこととなった。第3病日にtorsades de pointesを確認し、非発作時の心電図でQT延長を認めたため、リドカイン(1,000mg/day)の持続点滴を開始した。第9病日に心臓カテーテル検査を施行し、たこつぼ型心筋症と診断した。リドカイン投与後はtorsades de pointesは出現せず経過し、第27病日に軽快退院となった。たこつぼ型心筋症は比較的予後が良好な疾患群として知られているが、まれに突然死や心不全をきたすこともある。心室頻拍、心室細動は9%に合併するとの報告もあり、致死的な不整脈に移行させないためにtorsades de pointesに対し適切な対応をとるべきものと考えられる。

J Cardiol 2007 Jul; 50(1): 83-88

文 献

- 1) 佐藤 光, 立石博信, 内田俊明, 土手慶吾, 石原正治: 多枝spasmにより特異な左心室造影像「ツボ型」を示したstunned myocardium. *in* 臨床からみた心筋細胞障害: 虚血から心不全まで(児玉和久, 土師一夫, 堀正二 編). 科学評編社, 東京, 1990; pp 56-64
- 2) Tsuchihashi K, Ueshima K, Uchida T, Ohmura N, Kimura K, Owa M, Yoshiyama M, Miyazaki S, Haze K, Ogawa H, Honda T, Hase M, Kai R, Morii I; Angina Pectoris-Myocardial Infarction Investigations in Japn: Transient left ventricular apical ballooning without coronary artery stenosis: A novel heart syndrome mimicking acute myocardial infarction: Angina Pectoris-Myocardial Infarction Investigations in Japn. *J Am Coll Cardiol* 2001; **38**: 11-18
- 3) Schwartz PJ, Priori SG, Napolitano C: The long QT syndrome. *in* Cardiac Electrophysiology: From Cell to Bedside(ed by Zipes DP, Jalife J), 3rd Ed, WB Saunders, Philadelphia, 2000; pp 597-615
- 4) Schwartz PJ, Moss AJ, Vincent GM, Crampton RS: Diagnostic criteria for the long QT syndrome: An update. *Circulation* 1993; **88**: 782-784