

シロリムス薬剤溶出ステント留置後のステントストラット圧着不良の出現頻度とその特徴

Frequency and Characteristics of Incomplete Stent Apposition During and After Sirolimus-Eluting Stent Implantation

竹内 博樹
森野 禎浩
藤林 大輔
橋田 匡史
河村 洋太
円谷 斉子
岡本 奈美
長岡 優多
伊莉 裕二
田辺 晃久

Hiroki TAKEUCHI, MD
Yoshihiro MORINO, MD
Daisuke FUJIBAYASHI, MD
Tadashi HASHIDA, MD
Yota KAWAMURA, MD
Naoko TSUMURAYA, MD
Nami OKAMOTO, MD
Masakazu NAGAOKA, MD
Yuji IKARI, MD, FJCC
Teruhisa TANABE, MD, FJCC

Abstract

Objectives. Incomplete stent apposition (ISA) is frequently observed after sirolimus-eluting stent (SES) implantation. This study investigated the incidence, morphological features, and possible mechanisms of this phenomenon.

Methods. Fifty-two lesions in 47 eligible patients were treated with SES and serial intravascular ultrasound (IVUS) assessment at the time of post-intervention and 8-month follow-up. ISA was carefully identified from the IVUS images of these lesions. Specifically, quantitative two dimensional IVUS analysis was performed if the lesions demonstrated ISA, including routine IVUS parameters as well as other measurements related to ISA.

Results. Overall, ISA was observed in 13 lesions (25.0%) at follow-up. Persistent ISA ($n = 6$, 11.5%), defined as ISA consistently observed both at post-intervention and follow-up, and late-acquired ISA ($n = 7$, 13.5%) were systematically compared. Eighty-three percent of cases of persistent ISA were located around the stent edges, whereas all cases of late-acquired ISA were in the stent body. In the persistent ISA group, no serial changes were observed in the lumen area or external elastic membrane area (EEMA) from post-intervention to follow-up. However, in the late-acquired ISA group, EEMA and lumen area significantly increased from post-intervention to follow-up (EEMA: 13.4 ± 3.2 vs 17.6 ± 3.3 mm², respectively, $p < 0.0001$; lumen area: 6.7 ± 1.4 vs 9.2 ± 1.8 mm², respectively, $p = 0.004$). No adverse clinical events were observed in either group.

Conclusions. ISA was frequently observed during and after SES implantation in clinical practice. No clinical disadvantages were observed during 16 month clinical follow-up periods. Positive remodeling may potentially cause late-acquired ISA.

—J Cardiol 2007 Aug; 50(2): 111–118

Key Words

■ Stent (sirolimus-eluting stent)
■ Angioplasty

■ Intravascular ultrasound

■ Plaque

東海大学医学部 内科学系循環器内科: 〒259-1193 神奈川県伊勢原市下糟屋143

Division of Cardiology, Department of Internal Medicine, Tokai University School of Medicine, Kanagawa

Address for correspondence: MORINO Y, MD, Division of Cardiology, Department of Internal Medicine, Tokai University School of Medicine, Shimokasuya 143, Isehara, Kanagawa 259-1193; E-Mail: ymorino@is.icc.u-tokai.ac.jp

Manuscript received February 13, 2007; revised May 2, 2007; accepted May 7, 2007

はじめに

現在、虚血性心疾患に対する経皮的冠動脈形成術は確立された治療法であるが、これまでベアメタルステント (bare metal stent: BMS) の使用に伴う慢性期再狭窄率が問題視されていた。シロリムス薬剤溶出性ステント (sirolimus-eluting stent: SES) には、著しい新生内膜抑制効果があり、BMS と比較して再狭窄反応を強力に抑制する¹⁾。1999年に初めて実臨床において SES が使用され、その後の多数の試験よりその臨床的有用性は広く認められてきた²⁻⁶⁾。我が国においても、2004年8月より SES の使用が認可され、多くの冠動脈病変を有する患者がその恩恵を受けている。しかし、いくつかの報告では、血管内エコー法 (intravascular ultrasound: IVUS) により SES のほうが BMS より、ステントの圧着不良 (incomplete stent apposition: ISA) の出現頻度が多いとされており、遠隔期の血栓症などの長期的な安全性が不安視されている⁷⁻⁹⁾。

幸い現在のところ海外において、ISA に伴う重大な合併症はほとんど報告されていない¹⁰⁾。しかし、我が国における ISA の検討は不十分である。そこで我々は、我が国の実臨床に則し、ISA の出現頻度、形態的特徴、臨床意義について検討した。

対象と方法

1. 対象

2005年1月-2006年12月に当院にて SES を用いた冠動脈形成術と IVUS を施行した冠動脈疾患患者で、8ヵ月後のフォローアップの冠動脈造影時に IVUS を施行しえた連続47症例52病変を対象とした。フォローアップ冠動脈造影時の IVUS 施行に際し、全例事前説明のもとで、書面による同意を得た。また、全死亡、SES留置部位の冠閉塞に伴う死亡、同部位の血栓塞栓症の発症をエンドポイントとし、SES留置後からの予後を前向きに追跡した。

2. 方法

全症例に、アスピリン 200mg/day、チクロピジン 200mg/day を遅くとも冠動脈形成術当日から開始し、アスピリンは終生、チクロピジンは最低3ヵ月継続した。3ヵ月以降のチクロピジンの中止時期は主治医の判断に任せた。ガイドイングカテーテルにより硝酸イ

ソソルピドを冠動脈注入後に IVUS を施行した。IVUS は 40MHz の Atlantis™ SR Pro2 (Boston Scientific 製) を使用し、自動プルバックシステムを用い、0.5 mm/sec の速度でプルバックした。

ISA はステントストラットが血管壁と密着せず、ストラットの背部に血流エコーを認めるものと定義し、分枝の流入近傍のものは除外した。SES留置時に ISA が存在し、フォローアップ時に ISA が消失したものを resolved ISA、留置時とフォローアップ時の両方に ISA が存在したものを persistent ISA、留置時に ISA が存在せず、フォローアップ時に出現したものを late-acquired ISA と定義した。なお、SES留置直後からみられる ISA は、ステント留置後に十分後拡張を行ったにもかかわらず、冠動脈の解剖学的理由により ISA の残存が不可避であると判断した。典型例を **Figs. 1, 2** に示す。

SES留置後ならびに8ヵ月後のフォローアップ冠動脈造影時の両時相において、ISA の出現頻度と出現部位において定性解析を行った。ISA が認められた病変については、市販のソフトウェア (Medical Imaging Assistant; Indec System) を用いて定量解析を行った。出現部位は、stent edge から連続するものと、stent body のみに認められるもののいずれかに分類した。ISA が認められた病変に対しては、ISA の面積が最大となる断面について、SES留置時とフォローアップ時の両時相の短軸像で外弾性膜、内腔面、ステント内側、ISA をそれぞれトレースし、外弾性膜面積、内腔面積、ステント面積、ISA 面積を計測した。粥腫面積は、外弾性膜面積-内腔面積で計測した。ISA 角度はステント中央を中心とし、分度器で測定した (**Fig. 3**)。

3. 統計学的処置

連続変数はすべて平均±標準偏差で表した。連続変数の2群間の平均の比較には Student の *t* 検定を用い、3群間の比較には一元配置分散分析を用いた。名義変数は絶対数 (相対%) で示し、 χ^2 検定で比較した。いずれも $p < 0.05$ を有意差の判定とした。統計解析には、Windows 版の SPSS を用いた。

結 果

ISA の頻度を **Table 1** に示す。フォローアップ時、13病変 (25.0%) に ISA が認められた。6病変 (11.5%)

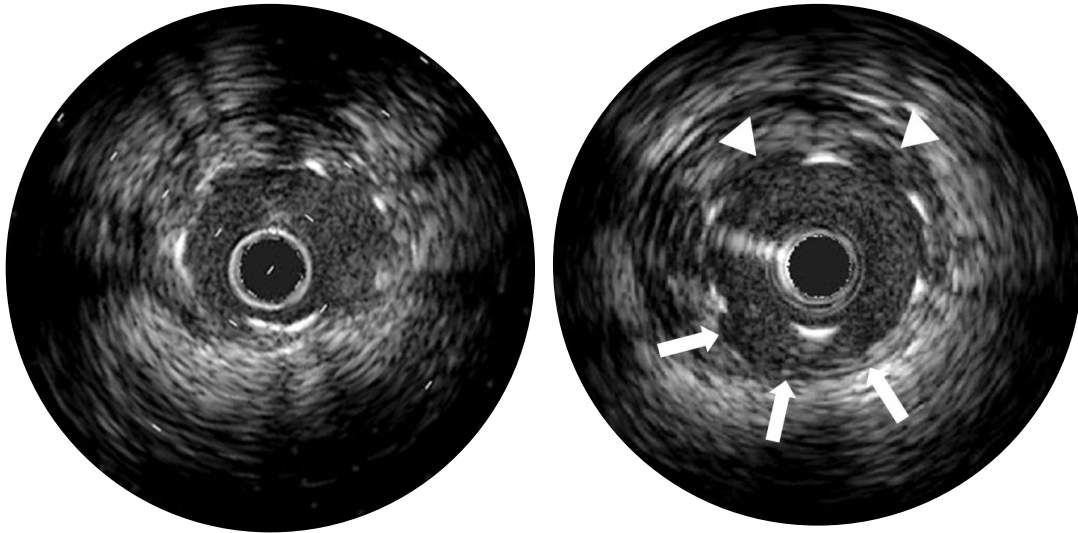


Fig. 1 Typical intravascular ultrasound images of late acquired incomplete stent apposition immediately after stent implantation (*left*) and at 8-month follow up (*right*)

Although the stent dimension did not change, the vessel wall was detached from the stent struts (*arrows, right*) at locations of previously complete attachment, resulting in newly created gaps between the stent and vessel wall. Furthermore, cavity formation (*arrowheads, right*), with characteristic shapes of “caving” of the vascular wall between the struts, was also observed at the opposite side of incomplete stent apposition.

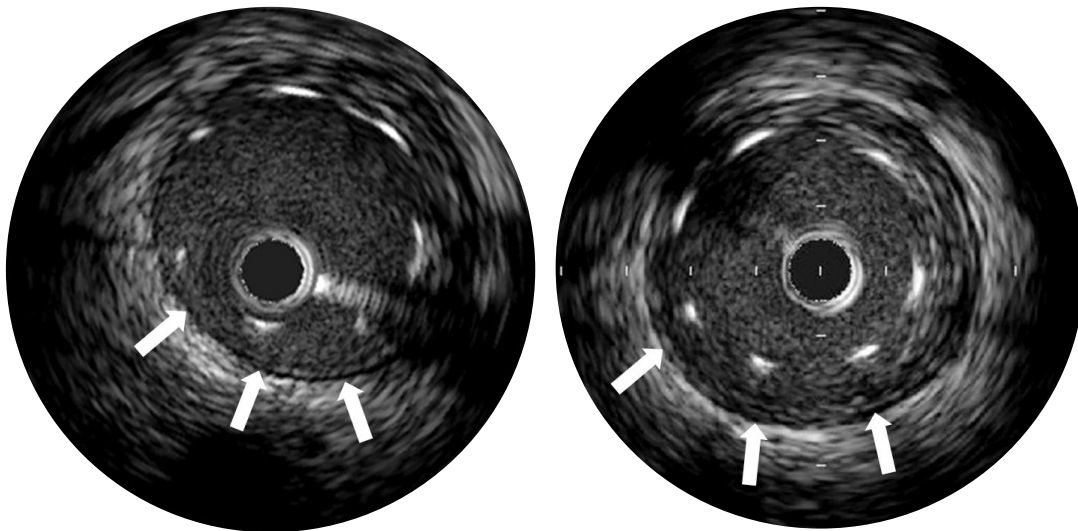


Fig. 2 Typical intravascular ultrasound images of persistent incomplete stent apposition immediately after stent implantation (*left*) and at 8-month follow up (*right*)

The vessel wall (*arrows*) was detached from the stent struts throughout the time course.

にSES留置時とフォローアップ時の両方でISAが認められた (persistent ISA群). 7病変(13.5%)にフォローアップ時にのみISAが認められた (late-acquired ISA群). SES留置時にISAが認められ、フォローアップ時に消失した病変 (resolved ISA群) はなかった。

ISAをきたさなかった群, late-acquired ISA群, persistent ISA群の患者背景を **Table 2** に示す. これら3群間の患者背景に有意差は認められなかった. 全対象の平均年齢は 65 ± 10 歳, 男性38例, 女性9例で, SES留置時の平均左室駆出率は $67 \pm 9\%$ であった. 緊急の

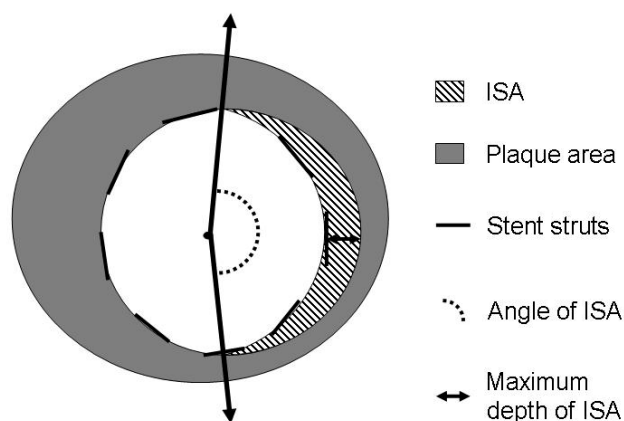


Fig. 3 Schematic of intravascular ultrasound image of quantitative measurements at the site of incomplete stent apposition

Standard intravascular ultrasound quantitative parameters as well as specific parameters of area, angle, and maximum depth of incomplete stent apposition were carefully measured at the cross section of the largest incomplete stent apposition site.

ISA = incomplete stent apposition.

Table 1 Frequency of ISA in sirolimus-eluting stent

	<i>n</i> =52
Post-procedural ISA	6 (11.5)
Persistent ISA at follow-up	6 (11.5)
Resolved ISA at follow-up	0
Late-acquired ISA	7 (13.5)

(): %.

Abbreviation as in Fig. 3.

Table 2 Baseline characteristics

Variables	Without ISA	Late-acquired ISA	Persistent ISA	<i>p</i> value
Clinical characteristics (<i>n</i> =47)	<i>n</i> =34	<i>n</i> =7	<i>n</i> =6	
Age (yr)	64.8±10.7	62.0±8.1	67.2±6.7	0.654
Men/women	27/7	6/1	5/1	0.932
Follow-up (day)	247±60	251±25	237±11	0.885
Elective PCI	32 (94)	6 (86)	6 (100)	0.559
LVEF (%)	67.4±9.1	64.9±10.4	66.8±7.7	0.779
Coronary risk factor				
Diabetes mellitus	9 (28)	2 (29)	2 (33)	0.925
Hypertension	28 (83)	7 (100)	5 (83)	0.439
Hyperlipidemia	21 (66)	7 (100)	4 (67)	0.129
Current smoking	10 (32)	3 (43)	2 (33)	0.757
Location of coronary lesion (<i>n</i> =52)	<i>n</i> =39	<i>n</i> =7	<i>n</i> =6	
Left anterior descending artery	21 (58)	6 (86)	3 (50)	0.441
Left circumflex artery	7 (15)	0	1 (17)	0.423
Right coronary artery	10 (27)	2 (29)	3 (50)	0.660
Procedural characteristics (<i>n</i> =52)	<i>n</i> =39	<i>n</i> =7	<i>n</i> =6	
Number of stents	1.5±0.7	1.7±0.5	1.7±0.5	0.522
Stent diameter (mm)	3.1±0.3	3.2±0.3	3.2±0.4	0.415
Stented length (mm)	30.2±15.3	34.0±15.6	32.8±14.0	0.663
Direct stenting	13 (31)	1 (14)	2 (33)	0.482
Balloon size (mm)	2.9±0.5	3.0±0.4	2.8±0.2	0.905
Maximal inflation pressure (atm)	17.0±3.5	16.9±4.1	19.2±3.1	0.297

Continuous values are mean±SD. (): %.

PCI=percutaneous coronary intervention; LVEF=left ventricular ejection fraction. Other abbreviation as in Fig. 3.

Table 3 Baseline and follow-up intravascular ultrasound findings of late-acquired ISA and persistent ISA duration

	Baseline	Follow-up	<i>p</i> value
Late-acquired ISA (<i>n</i> =7)			
EEM (mm ²)	13.4±3.2	17.6±3.3	<0.0001
PA (mm ²)	6.7±2.0	8.4±2.6	0.068
LA (mm ²)	6.7±1.4	9.2±1.8	0.004
SA (mm ²)	6.6±1.4	7.4±1.1	0.079
Persistent ISA (<i>n</i> =6)			
EEM (mm ²)	17.1±2.8	17.9±2.3	0.249
PA (mm ²)	8.3±1.8	8.9±1.5	0.14
LA (mm ²)	8.8±2.5	9.0±1.8	0.626
SA (mm ²)	7.4±1.7	7.8±1.5	0.057

Values are mean±SD.

EEM=external elastic membrane area; PA=plaque area; LA=lumen area; SA=stent area. Other abbreviation as in Fig. 3.

Table 4 Persistent and late-acquired ISA

	Persistent ISA (<i>n</i> =6)	Late-acquired ISA (<i>n</i> =7)	<i>p</i> value
ISA CSA (mm ²)	1.03±0.76	1.71±1.15	0.242
ISA maximum depth (mm)	0.53±0.21	0.51±0.16	0.893
Arc of ISA (°)	78.4±27.0	114.5±51.9	0.154
Follow-up LA (mm ²)	9.02±1.83	9.24±1.76	0.828
Follow-up EEM (mm ²)	17.9±2.3	17.6±3.3	0.854
ΔEEM (mm ²)	0.82±1.54	4.20±1.08	0.001
ISA location			
Mid portion	1 (16.7)	7 (100)	
Stent edges	5 (83.3)	0	

Values are mean±SD. (): %.

CSA=cross-sectional area; ΔEEM=follow-up EEM−after stenting EEM. Other abbreviations as in Fig. 3, Table 3.

冠動脈形成術は3例であった。冠危険因子は高血圧が83%と最も多く、ついで高脂血症が66%と多かった。病変部位は前下行枝に最も多かった(30病変)。手技の特徴としては、平均ステント数が1.5±0.6本であり、平均ステント径が3.12±0.30mm、平均ステント長が30.7±14.8mmであった。前拡張なしのdirect stentingが31%であった。平均最大拡張圧が17.3±3.6atmであった。なお、SESのオーバーラップ部位にはISAは認められなかった。

Table 3にlate-acquired ISAとpersistent ISAのSES留置時とフォローアップ時におけるIVUSによる計測の結果を示す。Late-acquired ISAが認められる群では、フォローアップ時にSES留置時と比べ、外弾性膜面積

と内腔面積の有意な増加がみられた。粥腫面積とステント面積では有意な増加は認められなかった。一方、Persistent ISAを認める群では外弾性膜面積、粥腫面積、内腔面積、ステント面積のいずれも有意な増加は認められなかった。

Table 4にpersistent ISAとlate-acquired ISAの比較を示す。Persistent ISAに比べlate-acquired ISAのほうが、フォローアップ時の外弾性膜面積の増加量は有意に高値であった(0.82±1.54 vs 4.20±1.08mm², *p*=0.001)。また、ISAの出現部位はlate-acquired ISAではstent bodyに多く、persistent ISAではstent edgeに多かった。ISA面積、最大ISA深度、ISA角度、フォローアップ時の内腔面積と外弾性膜面積に関しては、late-

acquired ISA と persistent ISA の両群で有意差は認められなかった。

Late-acquired ISA 7例の平均観察期間は504 ± 114 (342–651)日であり、persistent ISA 6例の平均観察期間は485 ± 118 (254–630)日であった。その間、それら全13例において、死亡、急性心筋梗塞、血栓塞栓症などの合併症は認められなかった。

考 察

本検討においてつぎの所見が認められた。1)我が国においてSES留置後のlate-acquired ISAならびにpersistent ISAの出現頻度はほぼ海外と同率か若干高めであった。2)Late-acquired ISAの発生機序として、陽性リモデリングの関与が示唆された。3)Late-acquired ISAならびにpersistent ISAが認められた症例において、血栓塞栓症などの臨床的合併症は出現していない。

Late-acquired ISAが認識され始めたのは、放射線療法を目的としたPREVENT試験である^{11,12)}。同時期に、冠動脈粥腫切除術後のlate-acquired ISAも指摘されるようになった¹³⁾。その後、BMSにおいても同様の検討がされ、Hongら¹⁴⁾によるとその出現頻度は5.4%とされる。SESでのlate-acquired ISAの出現頻度は、SIRIUS試験で8.7%、Hongらの報告で12.1%とBMSより高率であるが、本検討でも同様に比較的高率の13.5%であった。症例間の特徴に相違があるため直接の比較はできないが、我が国においてはSES留置後のlate-acquired ISAの出現頻度が韓国とほぼ同様で、欧米よりも若干高い可能性がある。また、本検討はSESに関してのみであるが、パクリタキセル溶出ステントにもSES同様の再狭窄抑制効果が認められる¹⁵⁾。しかしながら、late-acquired ISAの出現頻度に関してもSESと同様に10%程度とされている¹⁶⁾。Late-acquired ISAは第一世代の薬剤溶出ステント共通の問題点といえる。なお、persistent ISAはBMSでも同様に認められており、その頻度に関してもBMSとSESおよびパクリタキセル溶出ステント間に有意差を示した文献はない^{7,16)}。Persistent ISAは薬剤溶出ステントに特有な現象ではなく、血管とステントサイズの不マッチ(血管径の急激な変化)のように、解剖学的にやむをえない理由がある場合が少なくない。

Late-acquired ISAの発生機序に陽性リモデリングが

関与していることは、これまでいくつかの報告がある^{17,18)}。本検討においても、同様の所見が得られた。SES留置後とフォローアップ時を比較すると、late-acquired ISAが出現した症例では、粥腫面積の増加に比べ、外弾性膜面積と内腔面積の増加のほうが顕著に認められる。このことはシロリムスの新生内膜抑制効果自体がISAを生じるというより、それに加えて陽性リモデリングにより血管内膜がステントストラットから離れた結果ISAが生ずることを示唆している。また、シロリムス濃度が高くなる可能性のあるSESのオーバーラップ部位にはlate-acquired ISAが認められなかったことは、シロリムスの濃度とISAに強い関連性を示唆しない。SES留置後8ヵ月以降も陽性リモデリングの進行が続くと仮定すると長期的にはさらにlate-acquired ISAの出現頻度が増加する可能性も否定できない。

ISAの出現部位の傾向はこれまでの報告と同様であった。Persistent ISAの出現部位としてstent edgeが大半を占める理由は、stent edge部位は狭窄がないか、あっても軽度であることが多く、病変の狭窄部位と比較して内腔面積が極端に大きくなることもあり、ステント留置時にステントストラットが血管壁に圧着しにくいことが挙げられる。それに対してlate-acquired ISAの出現部位として全例でstent bodyが占めていた理由は、病変の強い狭窄部位を有するステント中央部で、血管の反応性が多様で局所的な陽性リモデリングが生じやすいことが考えられる。

これまでの報告では、late-acquired ISAが認められた後の経過において、血栓塞栓症などの臨床的合併症は散見する程度であるが、本検討においても明らかな合併症は出現していない。しかし、late-acquired ISAの発生頻度が1割を超える我が国においても、晩期のステント血栓塞栓症が長期予後に影響を及ぼす可能性もあり、抗血小板薬の中止時期を含め、長期の臨床経過の追跡が必要であろう。血栓症とISAの関連を明らかにするためには、血栓症発症頻度の絶対数が少ないことから、SES留置後のフォローアップ造影時にIVUSを施行している施設間で症例を合わせた登録システムの構築などが望ましい。

研究の限界

本研究において、以下の限界が指摘できる。1)本研

究では、BMSとの比較を行っていない。我が国におけるBMSのlate-acquired ISAの出現頻度は不明である。しかし、現時点では我が国において無作為化試験でBMSとSESに割り付けることは倫理的に困難である。2)単施設での研究であり、研究対象症例数が少なく、他施設との連携、症例の蓄積が必要である。3)観察期間が十分とはいえず、今後も引き続き、死亡、急性心筋梗塞、血栓塞栓症などの合併症の出現の有無を

追跡する必要がある。

結 論

我が国の実臨床において、SES留置時およびその後の経過で、ISAは高頻度に観察された。16ヵ月の観察期間中に臨床的有害事象は認められなかった。また、late-acquired ISAの発生機序に陽性リモデリングの関与が示唆された。

要 約

目 的: シロリムス薬剤溶出ステント(SES)の留置部において、ステントストラットの圧着不良(ISA)が問題視されている。本研究は、我が国におけるISAの発生頻度、形態学的特徴、推察される発生機序を明らかにすることである。

方 法: SESを用いた冠動脈形成術を施行し、術後と8ヵ月後のフォローアップの冠動脈造影時に血管内エコー法(IVUS)を施行しえた47症例52病変を対象とした。これらのIVUS画像から慎重にISAを検出した。とくにISAを認めた際には、ISAとそれに関連する各種IVUSパラメーターの二次元定量的解析を行った。

結 果: フォローアップ時、ISAを認めた13病変(25.0%)中、留置時から認められたものが6病変(11.5%) (persistent ISA)、留置時には認められず、新たに出現したものが7病変(13.5%) (late-acquired ISA)であった。Persistent ISAの83%はstent edge部に位置し、late-acquired ISAは全例でstent body部で認められた。Persistent ISA群では、SES留置時とフォローアップ時を比較し、内腔面積と外弾性膜面積で有意な変化は認められなかった。しかし、late-acquired ISA群では外弾性膜面積と内腔面積がフォローアップ時に有意に増加していた(外弾性膜面積: 13.4 ± 3.2 vs 17.6 ± 3.3 mm², $p < 0.0001$; 内腔面積: 6.7 ± 1.4 vs 9.2 ± 1.8 mm², $p = 0.004$)。観察期間中、ISAの両群とも血栓塞栓症などの合併症はみられなかった。

結 論: ISAはSES留置時およびその後の経過で高頻度に観察された。16ヵ月の観察期間中に臨床的有害事象は認められなかった。また、late-acquired ISAの発生機序に陽性リモデリングの関与が示唆された。

J Cardiol 2007 Aug; 50(2): 111-118

文 献

- 1) Sousa JE, Costa MA, Abizaid A, Abizaid AS, Feres F, Pinto IM, Seixas AC, Staico R, Mattos LA, Sousa AG, Falotico R, Jaeger J, Popma JJ, Serruys PW: Lack of neointimal proliferation after implantation of sirolimus-coated stents in human coronary arteries: A quantitative coronary angiography and three-dimensional intravascular ultrasound study. *Circulation* 2001; **103**: 192-195
- 2) Morice MC, Serruys PW, Sousa JE, Fajadet J, Ban Hayashi E, Perin M, Colombo A, Schuler G, Barragan P, Guagliumi G, Molnár F, Falotico R; RAVEL Study Group. Randomized Study with the Sirolimus-Coated Bx Velocity Balloon-Expandable Stent in the Treatment of Patients with de Novo Native Coronary Artery Lesions: A randomized comparison of a sirolimus-eluting stent with a standard stent for coronary revascularization. *N Engl J Med* 2002; **346**: 1773-1780
- 3) Moses JW, Leon MB, Popma JJ, Fitzgerald PJ, Holmes DR, O'Shaughnessy C, Caputo RP, Kereiakes DJ, Williams DO, Teirstein PS, Jaeger JL, Kuntz RE; SIRIUS Investigators: Sirolimus-eluting stents versus standard stents in patients with stenosis in a native coronary artery. *N Engl J Med* 2003; **349**: 1315-1323
- 4) Serruys PW, Degertekin M, Tanabe K, Abizaid A, Sousa JE, Colombo A, Guagliumi G, Wijns W, Lindeboom WK, Ligthart J, de Feyter PJ, Morice MC; RAVEL Study Group: Intravascular ultrasound findings in the multicenter, randomized, double-blind RAVEL (RAnomized study with the sirolimus-eluting VELocity balloon-expandable stent in the treatment of patients with de novo native coronary artery Lesions) trial. *Circulation* 2002; **106**:

- 798–803
- 5) Sousa JE, Costa MA, Abizaid AC, Rensing BJ, Abizaid AS, Tanajura LF, Kozuma K, Van Langenhove G, Sousa AG, Falotico R, Jaeger J, Popma JJ, Serruys PW: Sustained suppression of neointimal proliferation by sirolimus-eluting stents: One-year angiographic and intravascular ultrasound follow-up. *Circulation* 2001; **104**: 2007–2011
 - 6) Sousa JE, Costa MA, Abizaid A, Feres F, Seixas AC, Tanajura LF, Mattos LA, Falotico R, Jaeger J, Popma JJ, Serruys PW, Sousa AG: Four-year angiographic and intravascular ultrasound follow-up of patients treated with sirolimus-eluting stents. *Circulation* 2005; **111**: 2326–2329
 - 7) Ako J, Morino Y, Honda Y, Hassan A, Sonoda S, Yock PG, Leon MB, Moses JW, Bonneau HN, Fitzgerald PJ: Late incomplete stent apposition after sirolimus-eluting stent implantation: A serial intravascular ultrasound analysis. *J Am Coll Cardiol* 2005; **46**: 1002–1005
 - 8) Hong MK, Mintz GS, Lee CW, Park DW, Park KM, Lee BK, Kim YH, Song JM, Han KH, Kang DH, Cheong SS, Song JK, Kim JJ, Park SW, Park SJ: Late stent malapposition after drug-eluting stent implantation: An intravascular ultrasound analysis with long-term follow-up. *Circulation* 2006; **113**: 414–419
 - 9) Kimura M, Mintz GS, Carlier S, Takebayashi H, Fujii K, Sano K, Yasuda T, Costa RA, Costa JR Jr, Quen J, Tanaka K, Lui J, Weisz G, Moussa I, Dangas G, Mehran R, Lansky AJ, Kreps EM, Collins M, Stone GW, Moses JW, Leon MB: Outcome after acute incomplete sirolimus-eluting stent apposition as assessed by serial intravascular ultrasound. *Am J Cardiol* 2006; **98**: 436–442
 - 10) Degertekin M, Serruys PW, Tanabe K, Lee CH, Sousa JE, Colombo A, Morice MC, Ligthart JM, de Feyter PJ: Long-term follow-up of incomplete stent apposition in patients who received sirolimus-eluting stent for de novo coronary lesions: An intravascular ultrasound analysis. *Circulation* 2003; **108**: 2747–2750
 - 11) Kozuma K, Costa MA, Sabaté M, Serrano P, van der Giessen WJ, Ligthart JM, Coen VL, Levendag PC, Serruys PW: Late stent malapposition occurring after intracoronary beta-irradiation detected by intravascular ultrasound. *J Invasive Cardiol* 1999; **11**: 651–655
 - 12) Okura H, Lee DP, Lo S, Yeung AC, Honda Y, Waksman R, Kaluza GL, Ali NM, Bonneau HN, Yock PG, Raizner AE, Mintz GS, Fitzgerald PJ: Late incomplete apposition with excessive remodeling of the stented coronary artery following intravascular brachytherapy. *Am J Cardiol* 2003; **92**: 587–590
 - 13) Imai Y, Hara K, Yamasaki M, Kozuma K, Nakajima H, Hara H, Saeki F, Tamura T: Mid-term follow-up of coronary artery aneurysm after directional coronary atherectomy. *J Cardiol* 1999; **33**: 201–208
 - 14) Hong MK, Mintz GS, Lee CW, Kim YH, Lee SW, Song JM, Han KH, Kang DH, Song JK, Kim JJ, Park SW, Park SJ: Incidence, mechanism, predictors, and long-term prognosis of late stent malapposition after bare-metal stent implantation. *Circulation* 2004; **109**: 881–886
 - 15) Colombo A, Drzewiecki J, Banning A, Grube E, Hauptmann K, Silber S, Dudek D, Fort S, Schiele F, Zmudka K, Guagliumi G, Russell ME; TAXUS II Study Group: Randomized study to assess the effectiveness of slow- and moderate-release polymer-based paclitaxel-eluting stents for coronary artery lesions. *Circulation* 2003; **108**: 788–794
 - 16) Tanabe K, Serruys PW, Degertekin M, Grube E, Guagliumi G, Urbaszek W, Bonnier J, Lablanche JM, Siminiak T, Nordrehaug J, Figulla H, Drzewiecki J, Banning A, Hauptmann K, Dudek D, Bruining N, Hamers R, Hoye A, Ligthart JM, Disco C, Koglin J, Russell ME, Colombo A; TAXUS II Study Group: Incomplete stent apposition after implantation of paclitaxel-eluting stents or bare metal stents: Insights from the randomized TAXUS II trial. *Circulation* 2005; **111**: 900–905
 - 17) Mintz GS, Shah VM, Weissman NJ: Regional remodeling as the cause of late stent malapposition. *Circulation* 2003; **107**: 2660–2663
 - 18) Shah VM, Mintz GS, Apple S, Weissman NJ: Background incidence of late malapposition after bare-metal stent implantation. *Circulation* 2002; **106**: 1753–1755