

鍼治療後に膝窩動脈に仮性動脈瘤を形成しステントグラフトによる血管内治療が成功した1例

Successful Deployment of a Stent Graft in the Popliteal Artery for Pseudoaneurysm After Acupuncture: A Case Report

中西 直彦
松尾あきこ
松尾 清成
塩野 泰紹
山口真一郎
西堀 祥晴
井上 啓司
田中 哲也
藤田 博
北村 誠
井上 直人*

Naohiko NAKANISHI, MD
Akiko MATSUO, MD
Kiyonari MATSUO, MD
Yasutsugu SHIONO, MD
Shinichiro YAMAGUCHI, MD
Yoshiharu NISHIBORI, MD
Keiji INOUE, MD
Tetsuya TANAKA, MD
Hiroshi FUJITA, MD, FJCC
Makoto KITAMURA, MD
Naoto INOUE, MD, FJCC*

Abstract

A 71-year-old man was admitted to our hospital because of swelling and pain in his right calf developing after acupuncture for intermittent claudication. Computed tomography with contrast medium revealed a large hematoma with contrast medium leakage in his right calf. Emergent angiography demonstrated a pseudoaneurysm of the right popliteal artery with severe stenosis. Intravascular ultrasound showed lumen narrowing with a large amount of concentric plaque and disruption of the vessel wall communicating to a large cavity outside. A polytetrafluoroethylene-covered Jostent graft was deployed into the stenotic lesion across the opening into the pseudoaneurysm cavity. Subsequent angiography showed no leakage of contrast medium. This unique case of pseudoaneurysm caused by acupuncture in the popliteal artery was treated successfully by endovascular repair.

J Cardiol 2007 Sep; 50(3): 213–218

Key Words

- Stent (graft)
- Aneurysms (pseudoaneurysm)
- Complications (acupuncture)
- Vascular surgery (endovascular repair)
- Arteries (popliteal artery)

はじめに

仮性動脈瘤は外傷性や医原性を原因として生じることが多く、その治療においても緊急を要すこともしばしば経験する。治療としては一般的に外科的治療が行われるが、超音波検査の発達やカテーテル治療の普及

に伴い内科的治療も試みられている。とくにカテーテル治療法の一つである冠動脈ステントグラフトに関しては、最近ではその標的臓器が冠動脈だけでなく末梢血管にまで適応拡大されてきている¹⁻⁷⁾。

今回我々は、鍼治療後に膝窩動脈に仮性動脈瘤を形成し、外科的治療が困難と判断されたが、ステントグ

京都第二赤十字病院 循環器科: 〒602-8026 京都市上京区春帯町 355-5; *仙台厚生病院, 仙台 Division of Cardiology, Kyoto Second Red Cross Hospital, Kyoto; *Sendai Kousei Hospital, Sendai

Address for correspondence: NAKANISHI N, MD, Division of Cardiology, Kyoto Second Red Cross Hospital, Haruobi-cho 355-5, Kamigyo-ku, Kyoto 602-8026; E-mail: naka-nao@sf7.so-net.ne.jp

Manuscript received May 1, 2007; revised May 15, 2007; accepted May 17, 2007

ラフトによる血管内治療が成功した1例を経験したので報告する。

症 例

症 例 71歳，男性

主 訴: 右下肢痛・腫脹。

既往歴: 高血圧症，脳出血，血栓性静脈炎。

冠危険因子: 高血圧症，喫煙。

現病歴: 高血圧で近医通院中であったが，2005年6月頃より内服治療を自己中断していた。その後，右下肢の間欠性跛行を自覚し，右膝に鍼治療を受けた。その1週間後より右下腿の腫脹と疼痛を自覚し近医を受

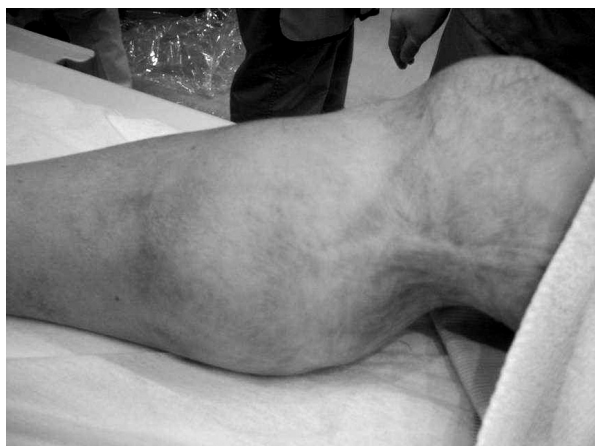

Fig. 1 Photograph of the right swollen calf

診し，磁気共鳴画像により右膝窩動脈瘤を指摘され，手術目的に当院紹介となった。

現 症: 身長153 cm，体重53 kg，血圧144/62mmHg，心拍数67/min. 皮膚粘膜に異常なし。表在リンパ節触知せず。肺音清，心音異常なし。右下腿に色調正常で著明な腫脹と緊満あり (Fig. 1)，左下腿に色素沈着。

血液・生化学所見: Hb 8.8 g/dl，MCV 75 fl，MCH 24.0 fl，MCHC 31.9%，CRP 3.43 mg/dl，Alb 3.73 g/dl，LDH 466 IU/l，T-Chol 1,189 mg/dl，ANA < 40倍，血清補体価60.8，PR3-ANCA < 10 EU，MPO-AMCA < 10 EU，プロテインC活性109%，プロテインS活性91%，vWF因子活性59%，HLA-B51陰性。

造影コンピューター断層撮影 (computed tomography: CT) 所見: 右下腿に約10 cm程度の巨大で，不均一な造影効果を示す腫瘤を認めた (Fig. 2)。

入院後経過: 小球性低色素性の高度貧血，右下腿の緊満した腫脹，造影CT所見より活動性の出血が疑われたため，我々は緊急で血管造影を施行した。選択的大動脈造影により右膝窩動脈の高度狭窄とその狭窄部からの造影剤の漏出を認め (Fig. 3)，膝窩動脈の穿孔により生じた仮性動脈瘤と診断した。活動性の出血であり早急な止血が必要であったが，出血量が多く巨大血腫のため術野を確保できないこと，巨大血腫のため出血点までの距離が長いこと，出血点は動脈の高度狭窄部であるため下腿の血流を保ちながらの止血は困難であることなどより，外科医が手術不能と判断シカ

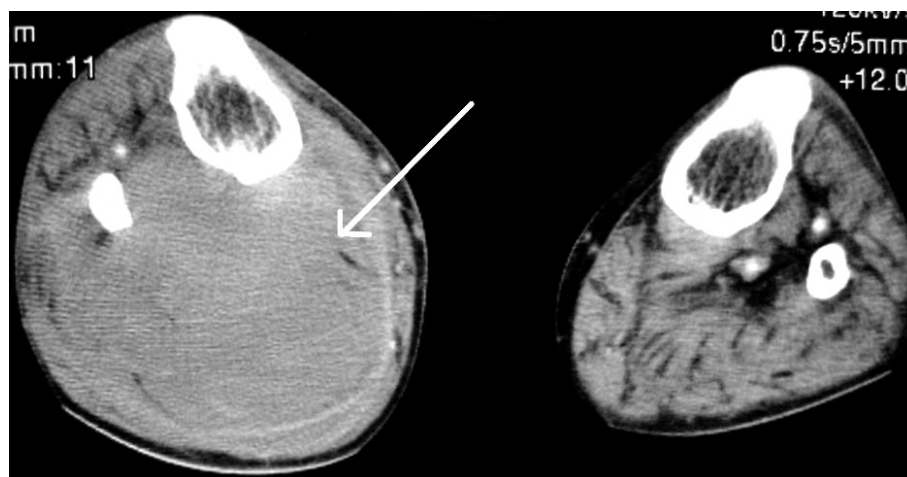


Fig. 2 Computed tomography scans with contrast medium of the bilateral calves showing a large mass in the right calf with heterogeneity (arrow)
Left: Right swollen calf. Right: Left calf.

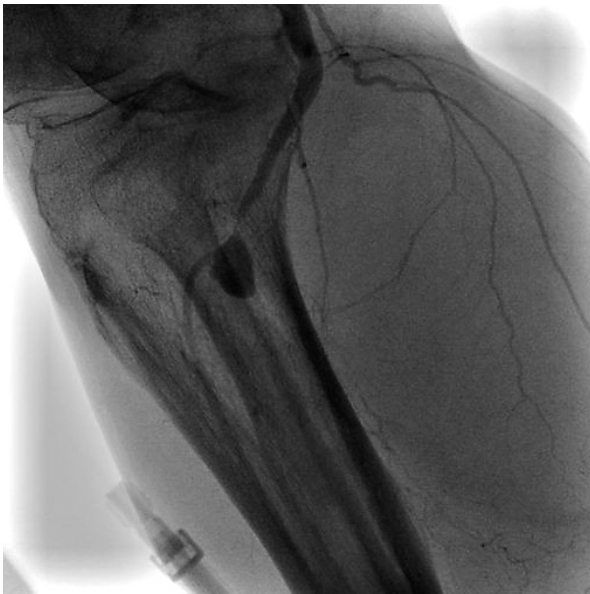

Fig. 3 Selective right femoral arteriogram revealing the aneurysm originating from the right popliteal artery with severe narrowing just proximal to the aneurysm
 Contrast filling into the aneurysm indicates that bleeding has persisted.

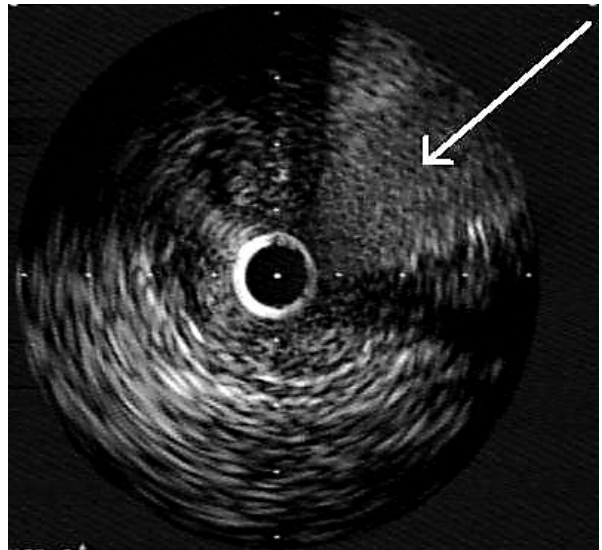


Fig. 4 Intravascular ultrasonogram of the right popliteal artery lesion showing lumen narrowing with a large amount of concentric plaque and disruption of vessel wall communication with the outside cavity, representing the aneurysm (arrow)

テーテル治療目的に循環器内科紹介となった。我々は動脈狭窄部を解除することと穿孔部の止血を行うことの両方を目的とし、ステントグラフトを使用することとした。まず、6Fのシースを右浅大腿動脈より順行性に挿入し、6F Launcher JR4.0 guiding catheter (Boston scientific) を右浅大腿動脈に先進させた。BMW floppy wire (Guidant Corporation) では狭窄部の通過が困難であったため、Magic FA wire (Japan Lifeline) に変更し成功した。血管内エコー法 (intravascular ultrasound: IVUS) 所見では、狭窄部には多量の等エコー域のプラークを認めた。血管壁は最狭窄部で断裂し、血管外腔と交通しており (Fig. 4)、膝窩動脈の動脈硬化による動脈狭窄と狭窄部に一致する動脈穿孔と考えられた。3×20mm Ryujin balloon (Terumo) により6気圧で前拡張を行い、つぎに4×15mmのJostent Coronary Stent Graft (Jomed International AB) を18 atmで留置した。最終造影では造影剤の血管外漏出は認められず、膝窩動脈の狭窄も解除されていた (Fig. 5)。IVUSによってもステントグラフトの拡張は良好であり、穿孔部はステントグラフトにより完全にシールされており、血管腔と血管外腔との交通は認められなかった。膝関節の屈曲位、伸展位の透視像により膝窩部のステ

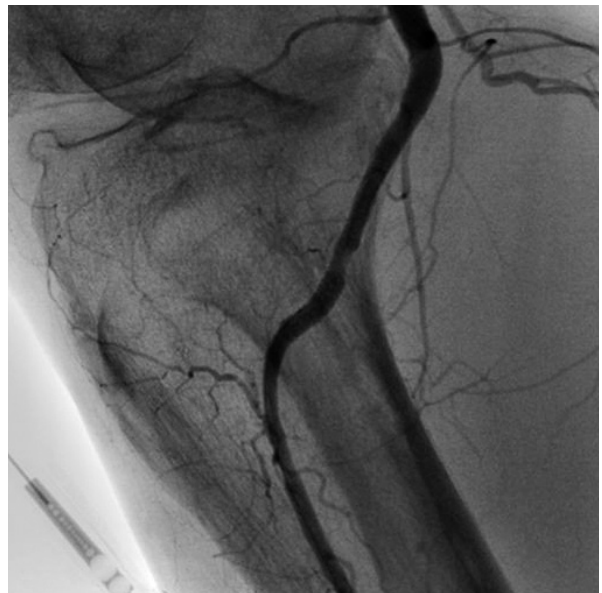

Fig. 5 Angiogram after placement of the polytetrafluoroethylene-covered stent demonstrating neither leakage of contrast nor stenotic lesion in the popliteal artery

ントが変形しないことを確認し、手技を終了した。術後貧血の進行は認められず、血腫も縮小し、歩行訓練を開始した。

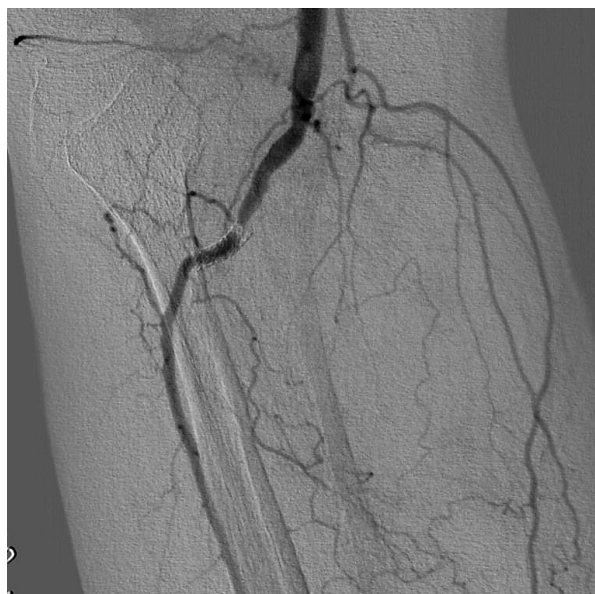

Fig. 6 Angiogram 6 months after treatments showing severe narrowing at the proximal edge of the polytetrafluoroethylene-covered stent
There is no stent fracture.

Table 1 Causes of peripheral pseudoaneurysm

Trauma: Arterial injury ^{8,9)}
Vasculitis: <i>i.e.</i> Behçet disease ¹⁰⁾
Infection: Bacteremia ¹¹⁾
Inflammation: <i>i.e.</i> Pancreatitis ¹²⁾ , envenomation ¹³⁾
Iatrogenic: <i>i.e.</i> Post catheterization ¹⁴⁾ , arterio-venous access hemodialysis, graft ¹⁵⁾ , Swan-Ganz catheter ¹⁶⁾ , acupuncture ¹⁷⁾

6ヵ月後の血管造影では、造影上90%のステント内再狭窄を認めた(**Fig. 6**)。無症状であったが、4×9mmのDriver coronary stent(Medtronic)を追加留置した。その後は症状もなく経過順調である。

考 察

1. 発症機序

末梢仮性動脈瘤の成因としては**Table 1**に挙げたような原因が報告されている。本症例に関しては、血管炎の所見はなく、Behçet病も診断基準は満たさなかった。また、既往や発熱・炎症反応のないことなどより感染や炎症の関与も否定的であった。膝窩動脈瘤は一般的に外的傷害によって生じることが多く、本症例に

においてもIVUS所見より血管壁の突然の断裂を認め、外的因子による血管壁の穿孔が仮性動脈瘤の成因と考えられたが、とくに外傷の既往などは認められなかった。さらに、IVUSにより穿孔部に動脈硬化病変による高度狭窄を認めており、おそらくこの狭窄のために生じた間欠性跛行に対して行った鍼治療の針が血管壁を貫き針孔が形成されたと考えられた。ひとたび血管周囲に血液が漏れ出すと、降圧薬も中断していたことから血圧も高くなっていたと考えられ、針孔が修復することなく持続性の出血を引き起こし、最終的に巨大な仮性動脈瘤が形成されたと推察された。

針治療の合併症は通常、気胸や創感染、敗血症、脊髄損傷、後腹膜血腫などが挙げられる^{18,19)}。本症例のような針治療後の仮性動脈瘤形成はまれであり、今までに5例が報告されている限りであった^{17,20-23)}。

2. 治 療

本例の治療に関しては、右膝関節が屈曲困難な巨大血腫であり、疼痛が強く貧血も進行していたことに加え、造影CTや血管造影所見より活動性の出血を伴っていたため、緊急での止血術が必要であった。末梢の仮性動脈瘤に対しては一般的には外科的治療が考慮される。膝窩動脈の仮性動脈瘤を外科的に治療している例は、表面から5cm未満の症例であり²⁴⁾、本例のように表面から膝窩動脈の穿孔部まで10cmも血腫で隔てられた活動性の出血病変に外科的手術を行った報告例はない。その結果、当院血管外科チームも患部への直接アプローチが困難と判断し手術を断念している。また、病変部は高度の動脈硬化による狭窄を有しており、通常の手術による止血処置だけでは膝窩動脈を閉塞させ、致命的な下肢虚血を引き起こす可能性が高率に考えられた。以上の理由より血管外科医が手術を断念したケースであるが、このように緊急を要するような仮性動脈瘤の治療においては、外科的治療が困難であることも多い²²⁾。

非外科的治療としては、超音波ガイド下の圧迫やトロンビン注入などがあるが²⁵⁻²⁷⁾、本症例の場合は巨大血腫のため超音波で血管および出血を確認できず適応外と考えられた。コイル塞栓術では仮性動脈瘤内のコイルが逸脱し本幹の狭窄部でコイルが塞栓を引き起こすと考えられた。

Jostent Coronary Stent Graftは多孔性超薄膜層(75 μ m)

からなる拡張型polytetrafluoroethylene(PTFE)を、その厚みを減らすように2本のステントでサンドウィッチ技術を使い挟み込んでできている。インターベンションの普及に伴い、その適応は冠動脈に止まらず末梢血管にまで広がってきており、仮性動脈瘤の治療にも応用されている^{1-7,28-31)}。遅発性血栓性ステント閉塞、側枝閉塞、再狭窄などの問題点は残るものの、膝窩動脈に対してのステントグラフト使用成績の報告では良好な結果が得られている^{1,5)}。本症例においても6ヵ月後の血管造影においてステント近位端に造影上90%再狭窄を認めたが、ステント血栓症は認められず、高度狭窄を有する動脈瘤を完全にシールして、同時に狭窄を解除し下腿の血流を保つという急性期の治療においてステントグラフトは非常に有効であったと考えられる。しかし、本症例の慢性期では、従来の報告から

指摘されているように³²⁾、ステントグラフト近位端の再狭窄を生じ血行再建を追加している。膝窩動脈への緊急治療例の慢性期成績の報告例はなく、今後さらなる検討が必要であると考えられる。

結 語

今回我々は、鍼治療における鍼による動脈穿孔が原因で生じた膝窩仮性動脈瘤の症例を経験した。緊急で止血処置が必要であったが、外科的治療が困難であったためPTFEステントグラフトを用いて良好に治療することに成功した。緊急を要する場合や、外科的治療が困難な場合において、ステントグラフトは低侵襲で、また比較的短時間で確実に治療が可能なデバイスと考えられた。

要 約

症例は71歳、男性。間欠性跛行による右下腿の痛みに対して右膝に鍼治療を受けた後、右下腿の腫脹・疼痛を自覚し精査入院となる。造影コンピューター断層撮影により下腿背面に巨大な血腫を認め、出血が持続していると考えられたため、緊急血管造影を施行した。右膝窩動脈の狭窄とその近傍に動脈瘤を認めた。活動性の出血と巨大血腫のため外科的治療を断念し、カテーテル治療を選択した。コナラシーシステムでワイヤーの病変部への通過に成功した。血管内エコー法では多量のプラークを伴う著しい内腔狭小化と狭窄部の血管壁断裂を認め、仮性動脈瘤を形成している血管外腔への造影剤の交通を確認できた。Polytetrafluoroethylene膜で覆われたJostentグラフトを動脈穿孔部で留置することにより、動脈瘤との交通を完全に遮断し、狭窄部も解除できた。鍼治療後に生じた右膝窩動脈瘤に対してステントグラフトを用いて良好に治療しえた。

J Cardiol 2007 Sep; 50(3): 213-218

文 献

- 1) Tielliu IF, Verhoeven EL, Zeebregts CJ, Prins TR, Span MM, van den Dungen JJ: Endovascular treatment of popliteal artery aneurysm: Results of a prospective cohort study. *J Vasc Surg* 2005; **41**: 561-567
- 2) Önal B, Ilgit ET, Koşar S, Akkan K, Gümüş T, Akpek S: Endovascular treatment of peripheral vascular lesions with stent-grafts. *Diagn Interv Radiol* 2005; **11**: 170-174
- 3) Chan AW, Yadav JS, Krieger D, Abou-Chebl A: Endovascular repair of carotid artery aneurysm with Jostent covered stent: Initial experience and one-year result. *Catheter Cardiovasc Interv* 2004; **63**: 15-20
- 4) Gupta K, Dougherty K, Hermmann H, Krajcer Z: Endovascular repair of a giant carotid pseudoaneurysm with the use of Viabahn stent graft. *Catheter Cardiovasc Interv* 2004; **62**: 64-68
- 5) Vaidhyanath R, Blanshard KS: Case report: Insertion of a covered stent for treatment of a popliteal artery pseudoaneurysm following total knee arthroplasty. *Br J Radiol* 2003; **76**: 195-198
- 6) Duda SH, Bosiers M, Pusich B, Hüttl K, Oliva V, Müller-Hülsbeck S, Bray A, Luz O, Remy C, Hak JB, Beregi JP: Endovascular treatment of peripheral artery disease with expanded RTFE-covered nitinol stents: Interim analysis from a prospective controlled study. *Cardiovasc Intervent Radiol* 2002; **25**: 413-418
- 7) Calvet P, Chabbert V, Chemla P, Moussouni S, Bouhard L, Joffre F, Rousseau H: Endoluminal treatment of peripheral aneurysm with covered endoprosthesis. *J Mal Vasc* 2001; **26**: 299-306 (in French with Eng abstr)
- 8) Megalopoulos A, Trelopoulos G: Traumatic pseudoaneurysm of the popliteal artery after blunt trauma. *Vasc Endovascular Surg* 2007; **40**: 499-504

- 9) Attah M, Tagoe A, Walker ML: Delayed presentation of popliteal artery pseudoaneurysm following blunt trauma. *Am Surg* 1997; **63**: 496-499
- 10) Sakane T, Takeno M, Suzuki N, Inaba G: Behçet's disease. *N Engl J Med* 1999; **341**: 1284-1291
- 11) Marinella MA: Pseudoaneurysm of the descending thoracic aorta following *Streptococcus pneumoniae* bacteremia: A case report. *Angiology* 1998; **49**: 225-230
- 12) Tsang LL, Lee TY, Chen TY, Cheng YF: Microcoils embolization of splenic artery pseudoaneurysm complicated with chronic pancreatitis. *Hepatogastroenterology* 2002; **49**: 842-843
- 13) Campbell J, Grenon M, You CK: Pseudoaneurysm of the superficial femoral artery resulting from stingray envenomation. *Ann Vasc Surg* 2003; **17**: 217-220
- 14) Lenartova M, Tak T: Iatrogenic pseudoaneurysm of femoral artery: Case report and literature review. *Clin Med Res* 2003; **1**: 243-247
- 15) Vesely TM: Use of stent grafts to repair hemodialysis graft-related pseudoaneurysm. *J Vasc Interv Radiol* 2005; **16**: 1301-1307
- 16) Inada Y, Matsuki M, Kani H, Narabayashi I, Fujita Y: A case of iatrogenic pseudoaneurysm of the pulmonary artery induced by a Swan-Ganz catheter. *Nippon Igaku Hoshasen Gakkai Zasshi* 2005; **65**: 270-272 (in Jpn with Eng abstr)
- 17) Kao CL, Chang JP: Pseudoaneurysm of the popliteal artery: A rare sequela of acupuncture. *Tex Heart Inst J* 2002; **29**: 126-129
- 18) Ceniceros S, Brown GR: Acupuncture: A review of its history, theories, and indications. *South Med J* 1998; **91**: 1121-1125
- 19) Peuker ET, White A, Ernst E, Pera F, Filler TJ: Traumatic complications of acupuncture: Therapists need to know human anatomy. *Arch Fam Med* 1999; **8**: 553-558
- 20) Fujiwara T, Tanohata K, Nagase M: Pseudoaneurysm caused by acupuncture: A rare complication. *Am J Roentgenol* 1994; **162**: 731
- 21) Lord RV, Schwartz P: False aneurysm of the popliteal artery complicating acupuncture. *Aust N Z J Surg* 1996; **66**: 645-647
- 22) Matsuyama H, Nagao K, Yamakawa G, Akahoshi K, Naito K: Retroperitoneal hematoma due to rupture of a pseudoaneurysm caused by acupuncture therapy. *J Urol* 1998; **159**: 2087-2088
- 23) Origuchi N, Komiyama T, Ohyama K, Wakabayashi T, Shigematsu H: Infectious aneurysm formation after depot acupuncture. *Eur J Vasc Endovasc Surg* 2000; **20**: 211-213
- 24) Chamlou R, Stefanidis C, Lambert T, Munck D: Popliteal artery pseudo-aneurysm and hereditary multiple exostoses. *Acta Chir Belg* 2002; **102**: 467-469
- 25) Green S, Ramaswamy D, Neville RF: Ultrasound-guided compression of a brachial artery pseudoaneurysm. *Vasc Endovascular Surg* 1996; **30**: 143-147
- 26) Lennox AF, Delis KT, Szendro G, Griffin MB, Nicolaides AN, Cheshire NJ: Duplex-guided thrombin injection for iatrogenic femoral artery pseudoaneurysm is effective even in anticoagulated patients. *Br J Surg* 2000; **87**: 796-801
- 27) Krueger K, Zaehring M, Strohe D, Stuetzer H, Boecker J, Lackner K: Postcatheterization pseudoaneurysm: Results of US-guided percutaneous thrombin injection in 240 patients. *Radiology* 2005; **236**: 1104-1110
- 28) Waki K, Baba K: Transcatheter polytetrafluoroethylene-covered stent implantation in a giant coronary artery aneurysm of a child with Kawasaki disease: A potential novel treatment. *Catheter Cardiovasc Interv* 2006; **68**: 74-77
- 29) Rubartelli P, Terzi G, Borgo L, Giachero C: Coronary artery aneurysm after stent implantation: Acute and long-term results after percutaneous treatment with a stent graft. *Ital Heart J* 2002; **3**: 202-205
- 30) Burzotta F, Trani C, Romagnoli E, Mazzari MA, Savino M, Schiavoni G, Crea F: Percutaneous treatment of a large coronary aneurysm using the self-expandable symbiot PTFE-covered stent. *Chest* 2004; **126**: 644-645
- 31) Lee MS, Nero T, Makkar RR, Wilentz JR: Treatment of coronary aneurysm in acute myocardial infarction with AngioJet thrombectomy and JoStent coronary stent graft. *J Invas Cardiol* 2004; **16**: 294-296
- 32) Elsner M, Auch-Schwelk W, Britten M, Walter DH, Schächinger V, Zeiher AM: Coronary stent graft covered by a polytetrafluoroethylene membrane. *Am J Cardiol* 1999; **84**: 335-338