

# 難治性心嚢液貯留の治療に経皮的バルーン心膜開窓術と心膜癒着術の併用が有用であった1例

# Efficacy of Percutaneous Balloon Pericardiotomy and Intrapericardial Instillation for the Management of Refractory Pericardial Effusion: A Case Report

古川 敦子  
伊藤 彰  
中村 友之  
柳下 大悟  
柚木 佳  
大橋 潤子  
白井 直哉  
阿部 幸雄  
中川英一郎  
小松 龍士  
成子 隆彦  
土師 一夫

Atsuko FURUKAWA, MD  
Akira ITOH, MD, FJCC  
Tomoyuki NAKAMURA, MD  
Daigo YAGISHITA, MD  
Kei YUNOKI, MD  
Junko OHASHI, MD  
Naoya SHIRAI, MD  
Yukio ABE, MD  
Eiichiro NAKAGAWA, MD  
Ryushi KOMATSU, MD  
Takahiko NARUKO, MD, FJCC  
Kazuo HAZE, MD, FJCC

## Abstract

Percutaneous balloon pericardiotomy and intrapericardial instillation seemed to be less invasive and effective treatments for refractory pericardial effusion. A 65-year-old man who suffered from refractory pericardial effusion associated with gastric cancer and had been hospitalized three times for pericardiocentesis, complained of dyspnea at rest and visited our emergency room. Echocardiography showed a large amount of pericardial effusion all around the heart and signs of cardiac tamponade. Percutaneous balloon pericardiotomy was performed and pericardial effusion turned to pleural effusion. We performed left thoracocentesis. One week later, massive pericardial effusion localized only around the right heart appeared, and pericardiocentesis was performed again. After another month, pericardial effusion around right heart appeared again and intrapericardial instillation with OK-432 (Picibanil®) was tried. After the procedure, the pericardial effusion did not increase, and he has had few symptoms for 2 months as an outpatient.

J Cardiol 2007 Dec; 50(6): 389-395

## Key Words

■ Cardiac tamponade

■ Neoplasms

■ Pericardium (pericardiotomy)

## はじめに

心タンポナーデは心嚢液貯留に起因する心膜腔内圧の著明な上昇と心腔内拡張期圧の上昇, 心室充満障害, 心拍出量低下をきたす救急疾患である。今回, 心嚢

ドレナージのみでは十分な治療効果がなかった癌性心嚢液に対して, バルーン心膜開窓術とOK-432 (Picibanil®) 注入による心膜癒着術が有用であった1例を経験したので報告する。

大阪市立総合医療センター 循環器内科: 〒534-0021 大阪市都島区都島本通2-13-22

Department of Cardiology, Osaka City General Hospital, Osaka

Address for correspondence: FURUKAWA A, MD, Department of Cardiology, Osaka City General Hospital, Miyakojima-hondori 2-13-22, Miyakojima-ku, Osaka 534-0021; E-mail: attin9862@hotmail.com

Manuscript received July 2, 2007; revised July 29, 2007; accepted August 9, 2007

## 症 例

症 例 65歳, 男性

主 訴: 呼吸困難.

既往歴, 家族歴: 特記事項なし.

現病歴: 2006年2月に心嚢液貯留のため当院に初回入院となった. 心嚢ドレナージ術を含め各種検査が行われたが, 原因は特定できなかった. 同年6月に心嚢液貯留の再発で入院し, 外科的心膜切開術が施行された. 心嚢液細胞診の結果, 腺癌細胞が検出され, 上部消化管内視鏡検査および組織診より胃癌(低分化型腺癌)と診断された. 心嚢液以外の臓器転移は認められず, 7月より tegafur, gimeracil, oteracil potassium capsle (TS-1<sup>®</sup>)を用いた外来化学療法が開始された. 同年9月にも心嚢液貯留のため入院し, 心嚢ドレナージ後, 10月3日に退院となった. 退院後間もなく出現した全身倦怠感と食思不振が抗癌薬の副作用と考えられ, また心嚢液貯留を繰り返しており, 抗癌化学療法は無効であると判断されたため, 胃癌に対する抗癌治療は中止された. やがて軽労作での呼吸困難から安静臥床時の高度呼吸困難へと症状が増悪し, 11月5日に当院を救急受診した.

来院時現症: 身長 162 cm, 体重 55 kg. 意識清明, 体温 36.3 °C, 血圧 99/68 mmHg, 約 15 mmHg の奇脈が

認められた. 脈拍数 90/min・整. 呼吸数 21/min, SpO<sub>2</sub> 93% (室内気). 顔面は浮腫状で頸静脈怒張が認められた. 頸部および表在リンパ節は触知せず. 心雑音, 過剰心音および肺ラ音も聴取しなかった. 腹部は肝を右季肋下に2横指触知したが, 脾腎は触知しなかった. 下腿, 足背に浮腫が認められた.

心電図所見: 正常洞調律. II, III, aVF, V<sub>4</sub>-V<sub>6</sub>で陰性T波.

胸部X線写真(Fig. 1-A)および単純コンピューター断層撮影(Fig. 2)所見: 心胸郭比は73%と著明な心拡大, 右第2弓と左第3, 4弓の突出があった. コンピューター断層撮影では全周性の心嚢液がみられた.

心エコー図検査(Fig. 3-A)所見: 心室中隔11 mm, 左室後壁12 mm, 左室拡張末期径27 mm, 左室収縮末期径20 mm, 左室駆出率53%, 左室壁運動は正常で有意な弁逆流はなかった. 右房と右室に著明な内腔の虚脱所見が認められた. 右室流入血流速波形の最高流速には40%の呼吸性変動が認められた. 下大静脈径は26 mmで呼吸性変動は消失していた. 全周性の心嚢液が多量に貯留し, 心尖部で拡張末期に47 mmであった.

血液生化学検査および動脈血液ガス検査(Table 1)所見: 軽度の腎機能障害と炎症反応の上昇がみられた. 腫瘍マーカーはCA19-9 73.6 U/mlと10月10日の

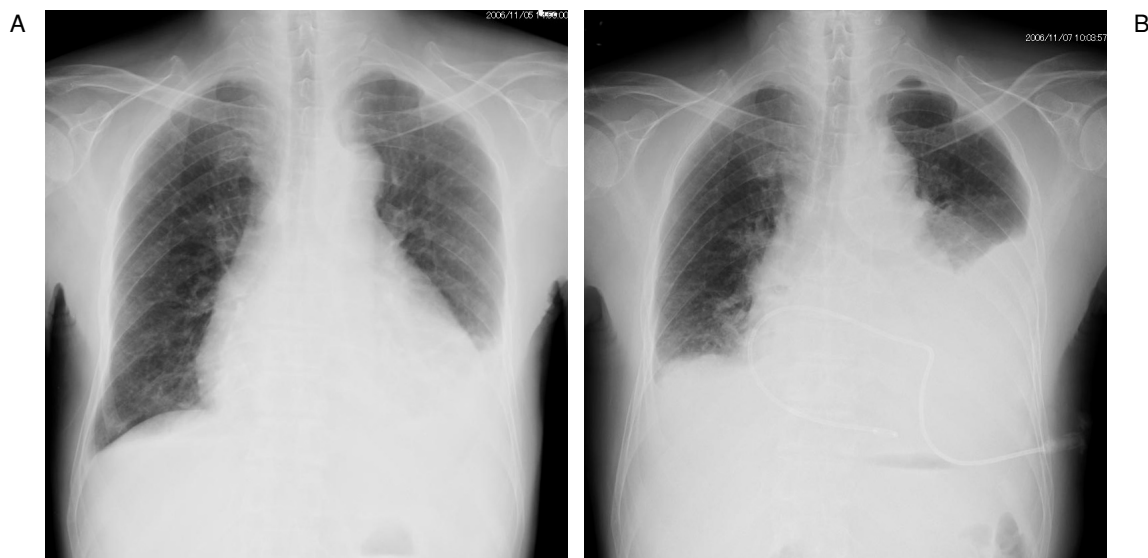
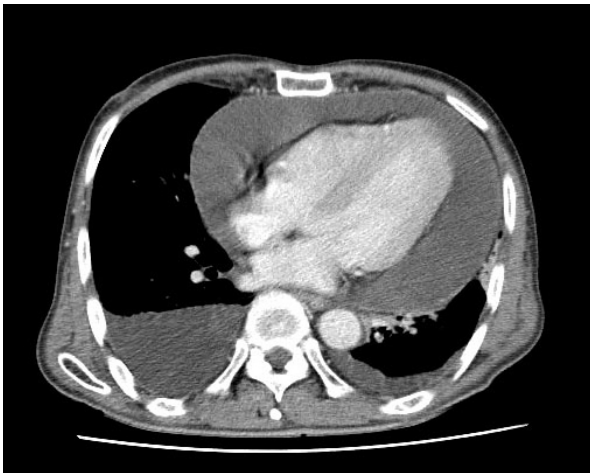

Fig. 1 Chest radiographs

A: On admission, cardiomegaly and pleural effusion were seen.

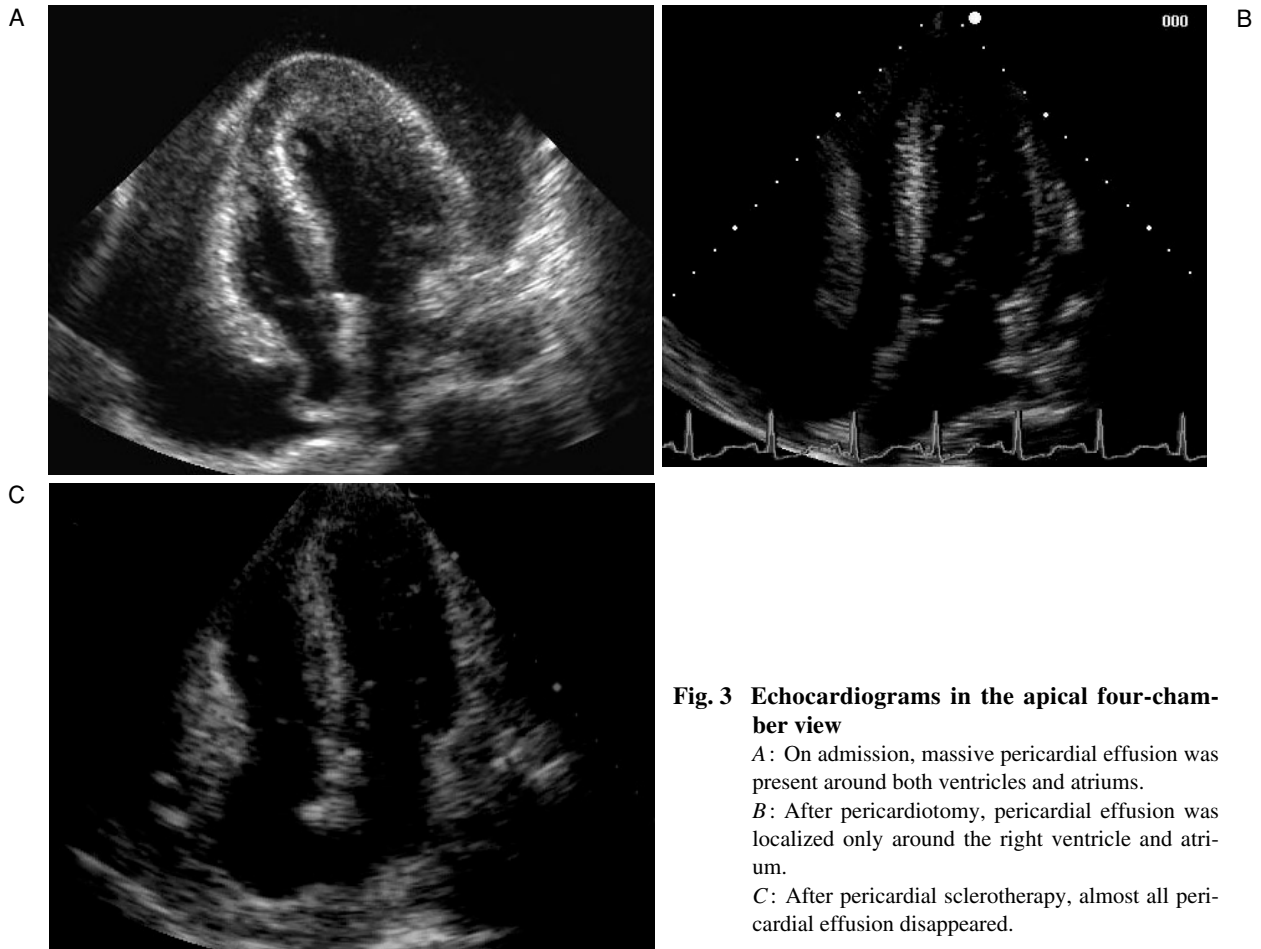
B: After pericardiectomy, massive pleural effusion appeared especially in the left pleural cavity.



**Fig. 2 Chest computed tomography scan on admission**  
A large amount of pericardial effusion all around the heart and bilateral pleural effusion were seen.

外来受診時31.9U/mlと比較して上昇しており，血漿脳性ナトリウム利尿ペプチド(brain natriuretic peptide: BNP)値は576pg/mlと高値であった．動脈血液ガスでは低酸素血症と呼吸性アルカローシスを呈していた．

入院後経過：入院時身体所見および心エコー図検査より，心タンポナーデと判断した．1ヵ月以内に再発した難治性心嚢液に対し，心嚢ドレナージ以外の追加治療が必要と考えられた．11月6日に透視下に第4肋間左鎖骨中線上よりドレナージチューブを挿入し，980mlの淡血性心嚢液を排液後，下肢血管形成術用のSynergy 10×20mmのバルーンカテーテルを用い，模式図およびX線透視像(Fig. 4)のように心膜開窓術を行った．心嚢腔内に8.3Fの心嚢ドレナージ用ピグテールカテーテルを留置した．間欠的排液を行い，計1,044mlを排液した後，11月8日に心嚢ドレナージを抜去した．心膜開窓部から流出した心嚢液由来の左大量



**Fig. 3 Echocardiograms in the apical four-chamber view**

A: On admission, massive pericardial effusion was present around both ventricles and atria.

B: After pericardiotomy, pericardial effusion was localized only around the right ventricle and atrium.

C: After pericardial sclerotherapy, almost all pericardial effusion disappeared.

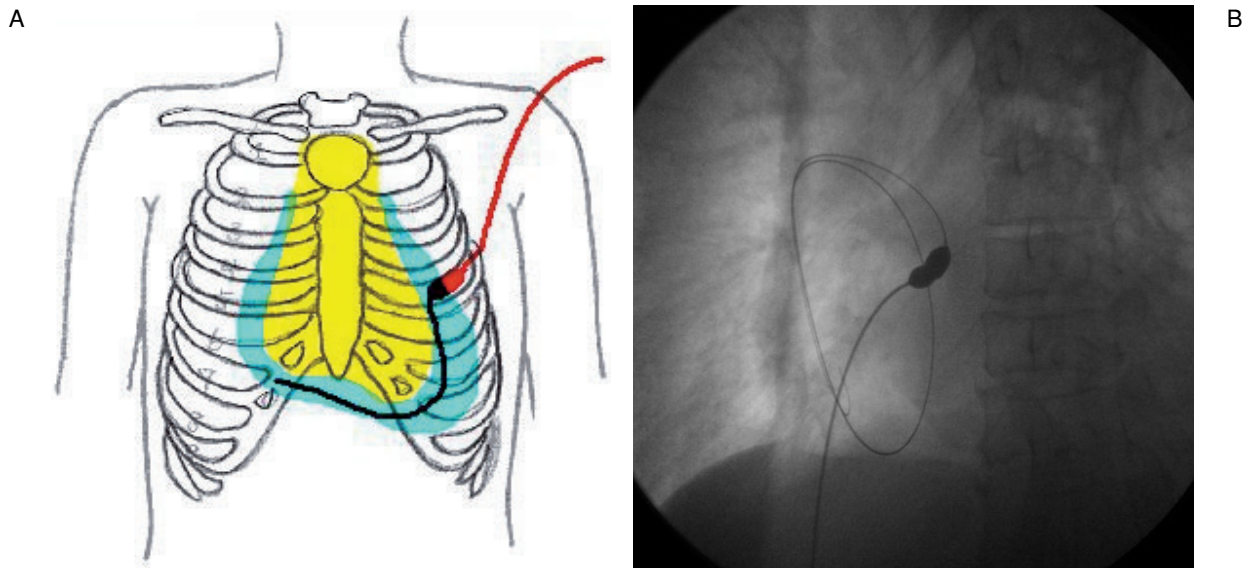
**Table 1 Laboratory findings**

AST	133 IU//	Na	138 mEq//
ALT	97 IU//	K	4.3 mEq//
ALP	450 IU//	Cl	104 mEq//
LDH	379 IU//	BNP	576 pg/ml
γ-GTP	58 IU//	CA19-9	73.6 U/ml
CK	384 IU//	CEA	1.9 Ng/ml
CK-MB	17 IU//	WBC	8,090/mm <sup>3</sup>
T-bil	1.5 mg/dl	RBC	347×10 <sup>4</sup> /mm <sup>3</sup>
TP	7.0 mg/dl	Hb	12.8 g/dl
Alb	3.7 mg/dl	Ht	38.0%
BS	205 mg/dl	Plt	204×10 <sup>3</sup> /mm <sup>3</sup>
CRP	0.07 mg/dl	Arterial blood gas (room air)	
T-Chol	137 mg/dl	pH	7.460
HDL-Chol	57 mg/dl	CO <sub>2</sub>	27.6 mmHg
BUN	38.2 mg/dl	PO <sub>2</sub>	63.5 mmHg
Cr	1.83 mg/dl	ABE	-3.0 mmol//
UA	9.1 mg/dl		

胸水が出現したため(Fig. 1-B), 11月8日に左胸腔ドレーンを挿入した。6日間で計1,403 mlの胸水を排液し, ドレーンを抜去した。治療後, 血清BNP値は1,480 pg/mlと著明に上昇していた。

治療後自覚症状は一時的に改善したが, 第15病日の11月20日に再び高度の呼吸困難が出現した。胸部X線写真上, 胸水は増加していなかったが, 心エコー図では左心周囲の心嚢液はほとんど消失した一方, 右心周囲に限局して拡張末期に40 mmの心嚢液が貯留し(Fig. 3-B), 再び心タンポナーデ前駆状態であった。同日, 第4肋間胸骨右縁より心嚢ドレーンチューブを挿入し, 12日間で計1,616 mlの心嚢液排液を行い, 12月2日にドレーンを抜去した。その後, 胸水と心嚢液の増加がないことを確認して12月6日に退院となった。

退院後は家庭療養を行っていたが, 間もなく軽労作での息切れが出現し, 退院後18日目の12月23日に再び当院を救急受診した。心エコー図では, 再び右心周囲に限局して40 mmの心嚢液が貯留していた。2007年1月9日に再度, 胸骨右縁アプローチで心嚢ドレーンを挿入し, OK-432(Picibanil)5 KEを心嚢腔内に注入する心膜癒着術を施行した。注入後, 発熱や疼痛などの副作用は認められなかった。術後, 心嚢液の増加傾向もなく, 1月26日に退院となった。退院後は労作時の息切れが軽度出現することはあるが, 経過は比較的順調で, 3月1日の外来心エコー図では, 右心室周囲にはフィブリン塊様に厚みを有した硬化部が確認さ

**Fig. 4 Percutaneous balloon pericardiectomy**

- A: Scheme of percutaneous balloon pericardiectomy from the 4th intercostal space on the left midclavicular line.  
 B: Fluoroscopy during the procedure of pericardiectomy with a 10 × 20 mm balloon catheter for angioplasty.

れ、心尖部周囲のごく一部に限局する心嚢液が認められるのみであった(Fig. 3-C)。現在、外来通院で経過観察中である。

考 察

心嚢液貯留の原因は一般細菌やウイルス、結核菌などによる感染症や膠原病、悪性腫瘍、放射線照射後、心血管術後、急性心筋梗塞後、外傷など多岐に及び<sup>1)</sup>、進行して心タンポナーデになると血行動態の破綻をきたす。心タンポナーデの最多要因が癌性心膜炎で、全体の32-58%を占めるとされている<sup>2,3)</sup>。末期癌の5-10%に心嚢液貯留がみられ<sup>4)</sup>。心嚢液貯留に対する治療効果が不良な例ほどその予後は不良である。癌性心膜炎の原疾患の内訳では心臓原発腫瘍は少なく、心外臓器起源の悪性腫瘍、とくに肺癌、乳癌、白血病、リンパ腫の血行性またはリンパ行性転移、直接浸潤による心膜転移が全体の8割を占める。消化器癌の転移は全体の3%と少なく<sup>5-7)</sup>、また本例のように心嚢液貯留が初発症状となることは非常にまれである<sup>7)</sup>。血行動態に障害をきたす場合には穿刺ドレナージ術の適応となるが、40%以上で再発するともいわれている<sup>8)</sup>。心タンポナーデでは一般に血清BNP値は低値であることが多く、心嚢ドレナージ後に心室内流入障害が改善すると上昇することが多いといわれている。本例では心タンポナーデの急性期より血清BNP値が高値であり、これには既往の腎機能障害の関与に加え、従来より何らかの心筋障害が存在していた可能性も示唆されたが、一連の経過中には心精査は行えなかった。しかし、心嚢液ドレナージ後にみられた血清BNP値の著明な上昇所見は、治療前後の血行動態の変化に合致すると考えられた。

本例では、前心タンポナーデ状態での入院を繰り返して、心嚢ドレナージ術のみでは心嚢液貯留対策が不十分で、退院時から症状増悪による再入院までの期間も進行性に短縮していた。最初に経皮的な心膜バルーン開窓術を選択した理由は、低侵襲でかつその後の治療方針により多くの選択肢を残すという目的であった。つまり、心膜癒着術や放射線照射などの心膜の二次性変化や硬化をきたしうる治療を先に選択した場合、バルーン開窓、外科的心膜切開術など、つぎなる治療手段の可能性を失うことが懸念されたためである。心膜開窓術の目的は、心嚢液の胸腔内流出により、管理が

Table 2 Major sclerosing agents

Antineoplastic agents	
Cisplatin	25(-50)mg
Carboplatin	150-300 mg
Doxorubicin	20-30 mg
Bleomycin	5-20 mg
Immunoactivator	
OK-432	5-10 KE
Antibiotic agents	
Minocycline	200-500 mg

簡便で外来でも排液処置が可能な胸水へと転化させることである。使用するバルーンカテーテルは開窓後閉塞の可能性も考慮すると、なるべく径の大きいバルーンが有用と考えられ、具体的な文献報告ではバルーン径は20-40mmと報告されており<sup>9,10)</sup>、成功率は90%以上と高い。合併症の発生率は20%で、その内訳は発熱(12%)、胸水貯留(4%)、気胸(4%)とされている<sup>10)</sup>が、重篤な合併症の報告はない。今回我々は緊急治療であったため、当院常備のバルーンカテーテルの中で最大径の下肢血管形成術用10mm径のバルーンを使用した。バルーン開窓術後、当初は開窓部から胸腔内への心嚢液流出は順調であったが、その後、右心周囲に限局して心嚢液が貯留するようになった。左心周囲の開窓部では持続的に排液され心膜が炎症性に癒着した一方、心嚢腔が隔壁により小胞化し、右心周囲の心嚢液が流出路を失ったためと推察され、バルーン開窓術は左心周囲の心嚢液に対しては奏功したが、心嚢腔内の隔壁形成のため右心周囲の心嚢液までを完全に制御するには至らなかったと考えられた。2度目のバルーン開窓術も検討したが、心嚢液が胸骨後方に位置し、胸腔内を経た穿刺経路の選択が困難であったため、つぎに心嚢腔内薬液注入による心膜癒着術を選択した。

心膜癒着術は難治性の癌性心嚢液貯留に対して用いられる治療法であるが、まとまった報告は少なく、用いられる薬剤も抗生物質のテトラサイクリンやミノサイクリンをはじめ、プレオマイシン、マイトマイシン、メトトレキサート、カルボプラチン、シスプラチン、チオテパなどの抗癌薬や、胸膜癒着術で頻用されるOK-432(Picibanil)など多種多様である。代表的な心膜刺激薬とその使用量をTable 2に示す<sup>11)</sup>。いずれの薬

剤も人工的に心膜周囲の炎症を惹起する目的が強く、抗癌作用そのものを期待する意図は弱い。テトラサイクリンとブレオマイシンの使用頻度が比較的高く、一定の効果も報告されている<sup>12)</sup>が、治療効果に薬剤間の差はなく有効率は75%程度<sup>13)</sup>、治療30日後に再貯留しない症例が全体の70-90%とも報告されている<sup>10)</sup>。2種の薬剤の併用が奏功したという報告もある<sup>14,15)</sup>。炎症反応に伴う一過性の胸痛や発熱がみられることが多く、テトラサイクリンではチオテパやブレオマイシンに比べて胸痛が強い<sup>16,17)</sup>という薬剤特性もみられるようである。死亡などの重篤な合併症は報告されていないが、その長期成績や予後に関しては不明であり、多くの症例報告では死亡までの再発の有無を言及するにとどまっている。

本例では経皮的心膜バルーン開窓術後、追加治療として心膜癒着術を併用し、現時点では病態は安定している。経皮的バルーン心膜開窓術は心嚢穿刺ドレナ-

ジとほぼ同程度のリスクで施行できる比較的低侵襲な治療法で、再発率は低く、外科的心膜切開術とほぼ同等の治療効果が報告<sup>18,19)</sup>されているが、長期成績に関しては母集団数が少ない点や、平均生存期間2.2ヵ月、1年生存率14-24%と原疾患による死亡が多く<sup>18,20)</sup>、集学的研究が少ない。さらに、開窓部の閉鎖による心嚢液の再貯留や、胸腔内への腫瘍細胞散布による胸膜播種の可能性も否定できない。心膜癒着術では術後に収縮性心膜炎様の拡張障害、拘束性障害の血行動態となる可能性も考えられる。これまでの症例報告では、両治療法とも癌死までの対症療法、生活の質 (quality of life) の改善が主目的とされてきた。今後癌治療の進歩に伴い、癌性心膜炎心に対しても種々の薬剤、治療手段を用いて前向きに検討し、患者の症状改善を含めた治療効果や長期予後およびその規定因子に関しても積極的に比較検討していく必要があると考えられる。

## 要 約

繰り返す心タンポナーデに対し、経皮的バルーン心膜開窓術と心膜癒着術が奏功した症例を経験し、両治療法は難治性の心嚢液貯留に対し低侵襲かつ効果的であると考えられたので報告する。症例は65歳、男性。胃癌による心嚢液貯留のため過去に心嚢穿刺目的で3回の入院を繰り返している。今回、全周性の大量心嚢液貯留による心タンポナーデで緊急入院した。経皮的バルーン心膜開窓術を施行し、心嚢液由来の左大量胸水に対し胸腔ドレナージを行った。術後約2週間後、左心周囲の心膜は炎症性に癒着し、右心周囲に限局した大量の心嚢液が出現した。心嚢ドレナージ術を行い、いったん退院となったが、さらに2週間後に同部に限局した心嚢液貯留で再入院となった。つぎの治療法としてOK-432 (Picibanil<sup>®</sup>)心嚢腔内注入による心膜癒着術を行ったところ、約2ヵ月後の現在も、心タンポナーデの再発はなく、外来経過観察中である。

*J Cardiol 2007 Dec; 50(6): 389-395*

## 文 献

- 1) LeWinter MM, Kabbani S: Pericardial diseases. in Braunwald's Heart Disease: A Textbook of Cardiovascular Medicine (ed by Zipes DP, Libby P, Bonow RO, Braunwald E), 7th Ed. Elsevier Saunders, Philadelphia, 2005: pp 1757-1780
- 2) Guberman BA, Fowler NO, Engel PJ, Gueron M, Allen JM: Cardiac tamponade in medical patients. *Circulation* 1981; **64**: 633-640
- 3) Levine MJ, Lorell BH, Diver DJ, Come PC: Implications of echocardiographically assisted diagnosis of pericardial tamponade in contemporary medial patients: Detection before hemodynamic embarrassment. *J Am Coll Cardiol* 1991; **17**: 59-65
- 4) Marcy PY, Magné N: Imaging of percutaneous pericardioperitoneal shunt in patient with malignant cardiac tamponade. *JBR-BTR* 2004; **87**: 186-189
- 5) Mukai K, Shinkai T, Tominaga K, Shimosato Y: The incidence of secondary tumors of the heart and pericardium: A 10-year study. *Jpn J Clin Oncol* 1988; **18**: 195-201
- 6) 山浦正幸, 小玉 誠, 相澤義房: 悪性腫瘍による心タンポナーデ. *Heart View* 2002; **6**: 74-78
- 7) Maisch B, Seferović PM, Ristić AD, Erbel R, Rienmüller R, Adler Y, Tomkowski WZ, Thiene G, Yacoub MH: Grupo de Trabajo para el Diagnóstico y Tratamiento de las Enfermedades del Pericardio de la Sociedad Europea de Cardiología: Guidelines on the diagnosis and management of pericardial diseases: Executive summary. *Rev Esp Cardiol* 2004; **57**: 1090-1114 (in Spanish)

- 8) Martinoni A, Cipolla CM, Civelli M, Cardinale D, Lamantia G, Colleoni M, DeBraud F, Susini G, Martinelli G, Goldhirsh A, Fiorentini C: Intrapericardial treatment of neoplastic pericardial effusions. *Herz* 2000; **25**: 787-793
- 9) Navarro Del Amo LF, Córdoba Polo M, Orejas Orejas M, López Fernández T, Mohandes M, Iñiguez Romo A : Percutaneous balloon pericardiotomy in patients with recurrent pericardial effusion. *Rev Esp Cardiol* 2002; **55**: 25-28 (in Spanish)
- 10) Marcy PY, Bondiau PY, Brunner P: Percutaneous treatment in patients presenting with malignant cardiac tamponade. *Eur Radiol* 2005; **15**: 2000-2009
- 11) 久田哲哉: 癌性胸膜炎・癌性心膜炎の治療. *内科* 2005; **95**: 93-97
- 12) Vaitkus PT, Herrmann HC, LeWinter MM: Treatment of malignant pericardial effusion. *JAMA* 1994; **272**: 59-64
- 13) 丹呉益夫, 横山 晶: がん性胸膜炎, がん性心嚢炎. *ターミナルケア* 2003; **13**: 208-213
- 14) 田中明彦, 佐藤 諱: 悪性胸水の貯留防止に有効であったミノサイクリン, OK432併用胸腔内注入療法. *日呼吸器会誌* 1999; **37**: 531-537
- 15) 岸 一馬, 川畑雅照, 坪井永保, 成井浩司, 本間 栄, 中谷龍王, 中田絃一郎: OK432とアドリアマイシンの併用胸腔内投与による癌性胸膜炎の治療. *肺癌* 1999; **39**: 261-266
- 16) Spodick DH: Effective management of pericardial neoplasia. *Chest* 2004; **126**: 1395-1396
- 17) van Belle S, Volckaert A, Taeymans Y, Spapen H, Block P: Treatment of malignant pericardial tamponade with sclerosis induced by instillation of bleomycin. *Int J Cardiol* 1987; **16**: 155-160
- 18) Allen KB, Faber LP, Warren WH, Shaar CJ: Pericardial effusion: Subxiphoid pericardiostomy versus percutaneous catheter drainage. *Ann Thorac Surg* 1999; **67**: 437-440
- 19) Rinkevich D, Borovik R, Bendett M, Markiewicz W: Malignant pericardial tamponade. *Med Pediatr Oncol* 1990; **18**: 287-291
- 20) Tsang TS, Seward JB, Barnes ME, Bailey KR, Sinak LJ, Urban LH, Hayes SN: Outcomes of primary and secondary treatment of pericardial effusion in patients with malignancy. *Mayo Clin Proc* 2000; **75**: 248-253