

深部静脈血栓症を契機に多彩な症状を認めた血管Behçet病の1例

A Case of Vasculo-Behçet Diagnosed by Deep Venous Thrombosis as a Turning Point

梅村 茂雄^{1,*} 下條 途夫¹ 中村 誠志² 榊原 圭一¹ 菅野 貴世史¹ 坪川 明義¹ 吉田 博之¹ 岩坂 壽二³

Shigeo UMEMURA, MD^{1,*}, Michio SHIMOJO, MD¹, Seishi NAKAMURA, MD², Keiichi SAKAKIBARA, MD¹, Kiyoshi KANNO, MD¹, Akiyoshi TSUBOKAWA, MD¹, Hiroyuki YOSHIDA, MD¹, Toshiji IWASAKA, MD, FJCC³

¹ 福井赤十字病院循環器科, ² 回生会宝塚病院循環器科, ³ 関西医科大学心臓血管病センター内科

要約

症例は57歳男性で、3年前より多発性口腔内アフタ、陰部潰瘍を繰り返していた。2007年3月より左下腿浮腫を自覚し、深部静脈血栓症の診断で入院となった。ヘパリンとワーファリンによる抗凝固療法を行い、浮腫は軽快し外来通院とした。抗凝固療法を継続したにもかかわらず、5月より左下腿浮腫の再増悪と右下腿の腫脹が出現した。血管エコー図で、下大静脈から両側大腿静脈まで拡大した血栓を認め再入院となった。下大静脈フィルターを留置し、抗凝固療法を継続した。その後出現した発熱、手指関節炎と橈骨動脈瘤をあわせて活動期血管Behçet病と診断した。プレドニゾロン(30 mg/day)内服を開始し、下腿浮腫の軽快、血栓の縮小傾向を認めた。また、橈骨動脈瘤に対しては結紮術を施行した。今回我々は、深部静脈血栓症が診断の契機となり多彩な症状を認めた血管Behçet病を経験したので報告する。

<Keywords> Thrombosis (Deep venous thrombosis)
Aneurysms
Diagnostic techniques, Behçet's disease

J Cardiol Jpn Ed 2008; 1: 164–168

はじめに

深部静脈血栓症は近年増加しつつあり、入院患者、とくに外科手術後の発症や、社会的にはエコノミークラス症候群、震災時の避難生活でも生じるということで注目されている。静脈血栓の素因となる因子は1856年、Virchowによって初めて記載され、内膜損傷、血流うっ滞、血液凝固亢進が挙げられる。これに対してBehçet病などでは、静脈内膜の炎症が原因となって血栓が形成される。今回、我々は深部静脈血栓症が診断の契機となり、多彩な症状を認めた血管Behçet病を経験したので文献的考察を加え報告する。

症例

症例 57歳、男性。

主訴：下腿浮腫。

既往歴：51歳より糖尿病、現在インスリン加療中。

家族歴：特記事項なし。

現病歴：2004年8月より多発性口腔内潰瘍のため耳鼻

科にて外用加療されていた。同時期頃より陰囊部潰瘍が出現したが、市販の外用薬塗布のみで経過観察としていた。2007年2月下旬より左下腿浮腫に気付き、3月5日に当科を受診した。血管エコー図検査で左総腸骨静脈～大腿静脈にかけての深部静脈血栓を認め当科入院となった。ヘパリンおよびワーファリンによる抗凝固療法によって左下腿浮腫は軽快し3月29日退院となった。血栓性素因は認めず、口腔内潰瘍、陰囊部潰瘍の既往があることから厚生労働省2003年Behçet病臨床診断基準より不全型Behçet病の疑いとして外来経過観察とした。外来通院中のワーファリンコントロールは良好であった。しかし、5月に入り左下腿浮腫が再発し、新たに右下腿にも腫脹が出現した。血管エコー図で、腎静脈合流直下の下大静脈から両側腸骨、総大腿静脈まで深部静脈血栓が拡大したことから、5月22日精査・加療目的にて入院となる。

入院時現症：身長167 cm、体重61 kg。体温36.8°C。意識清明。血圧118/70 mmHg、脈拍74/分、整。心音は正常で心雑音は聴取されず、呼吸音は正常であった。腹部は平坦、軟で圧痛も認められなかった。口腔内に米粒大の潰瘍が数個認められ、陰囊にも潰瘍瘢痕が認められた。両下

* 福井赤十字病院循環器科

918-8501 福井市月見2-4-1

2007年12月10日受付、2008年1月7日改訂、2008年1月9日受理

Table Laboratory data on admission.

WBC (/mm ³)	5,700	BUN (mg/dl)	11.0	Fe (μg/dl)	16
RBC (×10 ⁴)	354	Cr (mg/dl)	0.65	TIBC (μg/dl)	228
Hb (g/dl)	8.8	T-cho (mg/dl)	117	APTT (%)	19.5
Ht (%)	28.8	TG (mg/dl)	37	PT (秒)	17.3
Plt (×10 ⁴)	30.3	HDL (mg/dl)	35	PT-INR	2.07
TP (g/dl)	7.5	CRP (mg/dl)	4.7	D-dimer (μg/ml)	4.60
Alb (g/dl)	2.7	赤沈 (1h)	106	アンチトロンビン III (%)	73.8
Na (mEq/ℓ)	141	IgG (mg/dl)	1,695	プロテイン C (%)	70
K (mEq/ℓ)	4.2	IgA (mg/dl)	584	プロテイン S (%)	74
Cl (mEq/ℓ)	105	IgM (mg/dl)	127	抗 Cl-β 2GPI 複合抗体 (U/ml)	0.7 未満
AST (IU/ℓ)	20	IgD (mg/dl)	1.5	HLA-B51	(-)
ALT (IU/ℓ)	26	CH50 (U/ml)	43.2	抗核抗体	(-)
LDH (IU/ℓ)	172	C3 (mg/dl)	113	RF (IU/ml)	5.6
T-Bil (mg/dl)	0.24	C4 (mg/dl)	37	PR3-ANCA (EU)	3.5 未満
Glu (mg/dl)	84	フェリチン (ng/ml)	115.2	MPO-ANCA (EU)	1.3 未満
HbA1c (%)	6.3				

腿大腿部を中心に圧痕性浮腫が認められたが、表在性の索状物などは触知されず発赤や熱感も認められなかった。神経学的に異常所見は認められなかった。眼科的異常は認められなかった。関節炎や副睾丸炎は認められなかった。

血液検査所見 (Table)：白血球の増加はないものの、CRP 上昇、赤沈の亢進が認められた。また、小球性低色素性貧血も認められた。治療開始前の凝固・線溶系検査では D-dimer が高値を示すものの、他に明らかな異常はなく、血栓性素因も認められなかった。インスリン加療中であったが、血糖コントロールは良好であった。

尿所見：異常は認められなかった。

心電図所見：洞調律、正常軸であった。

胸部 X 線所見：心胸郭比は 49% で、肺野に異常はなかった。

血管エコー図所見：腎静脈合流直下の下大静脈から両側の腸骨、総大腿静脈レベルまでの血栓が認められた (Fig. 1)。

造影コンピュータ断層撮影 (computed tomography: CT) 所見：腎静脈合流直下より尾側の下大静脈内に血栓が認められ、右は総大腿静脈、左は浅大腿静脈レベルまで血栓が認められた (Fig. 1)。また肺動脈に明らかな血栓は認められなかった。

入院後経過：抗凝固療法にもかかわらず増悪を示す深部静脈血栓症であるため、第 2 病日に右内頸静脈アプローチで腎静脈合流部より中枢側に下大静脈フィルターを留置し

(Fig. 2)、ワーファリン投与継続を行った。さらに、入院第 5 病日より 38.8°C の発熱と右示指 PIP 関節の腫脹が認められ、同時に右手関節屈側に疼痛を伴う拍動性腫瘍が出現した。腫瘍は血管エコー図および造影 CT 検査 (Fig. 3) の結果から橈骨動脈瘤と診断した。Behçet 病臨床診断基準より口腔内潰瘍と陰嚢部潰瘍の 2 主症状および血管病変と関節炎の 2 副症状、さらに炎症反応の亢進や進行性の血管病変を認めたことから、活動期不全型血管 Behçet 病と診断し、プレドニゾロン (30 mg/day) を投与開始した。治療開始後、発熱や関節炎などの症状や貧血、炎症反応などの血液検査所見の改善が認められたものの、橈骨動脈瘤は増大傾向を示したため 6 月 18 日に動脈瘤結紮術を施行した。病理組織所見 (Fig. 4) では、vaso vasorum 周辺に白血球集積が認められた。内膜側にはフィブリン血栓形成と一部の内膜にフィブリノイド変性も認められた。中膜にも炎症の波及と変性が認められ、これらは血管 Behçet 病にみられる動脈病変に合致する所見であった。プレドニゾロンは炎症反応の再燃がないことを確認しながら 2.5 mg/週で漸減した。また血糖コントロールについてはプレドニゾロン開始からインスリン投与量を増量することで大きな変動なく経過した。下腿浮腫も改善し、プレドニゾロン投与量が 20 mg/day となった時点で退院となった。

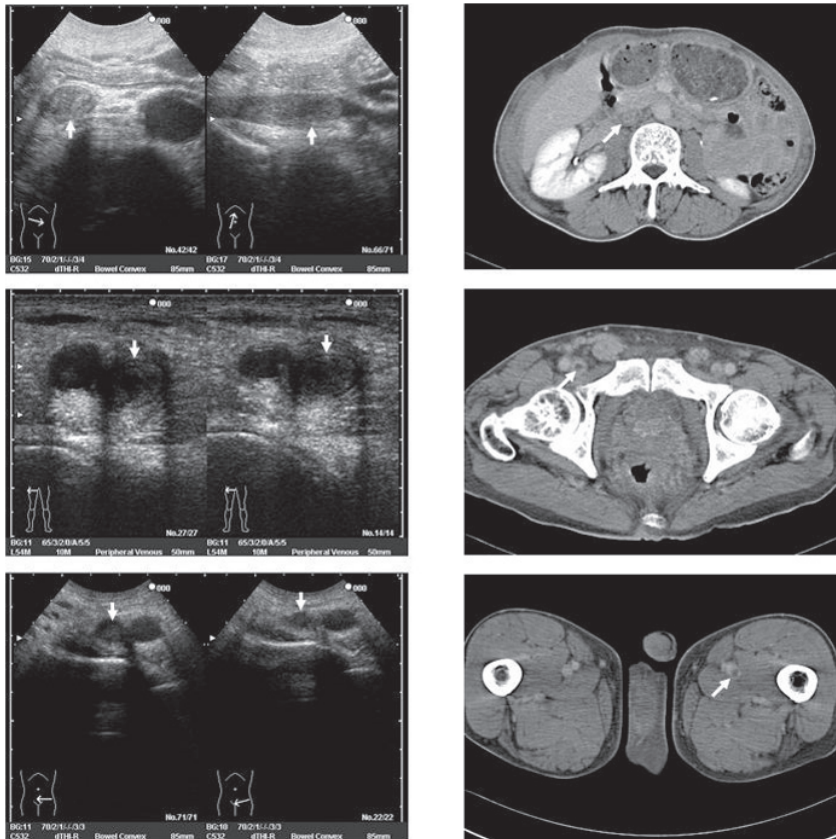


Fig. 1 Echograms and computed tomography scans on admission.

Echograms (left column) and computed tomography scans (right column) at the level of the renal vein (arrowheads) revealed the expanded of deep venous thrombi up to the inferior vena cava from the bilateral femoral veins.

Upper row: thrombi was observed under the level of the renal vein in the inferior vena cava (arrowheads).

Middle row: axial slice at the right femoral vein. Echogram (left) shows the thrombi in the femoral vein by compression ultrasonography (arrowheads).

Lower row: axial slice at the left femoral vein. Echogram (left) shows the thrombi in the femoral vein by compression ultrasonography (arrowheads).

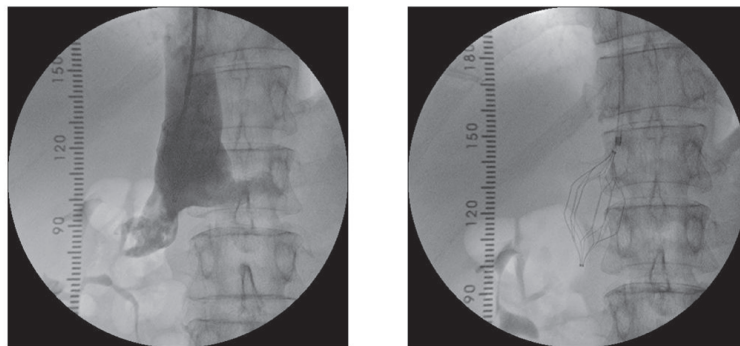


Fig. 2 Venograms.

Left: venogram shows the presence of thrombi in the inferior vena cava up to the level of the renal vein.

Right: after venous cava filter placed.

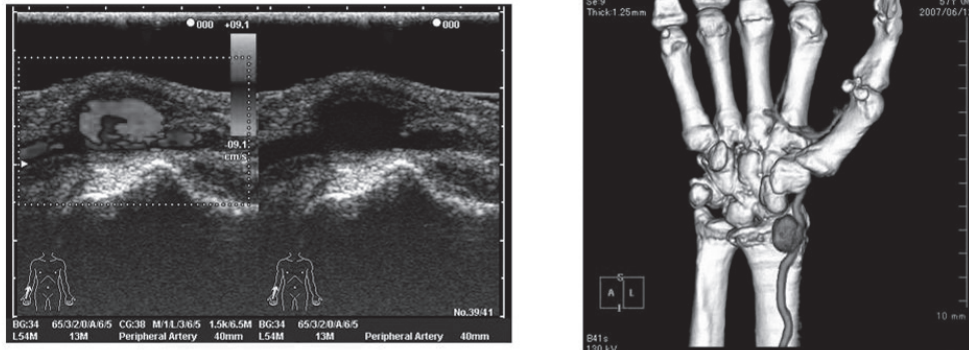


Fig. 3 Echogram and computed tomography scan. Echograms (left) and computed tomography scan (right) show a right radial artery aneurysm (maximum transverse diameter was 16 mm).

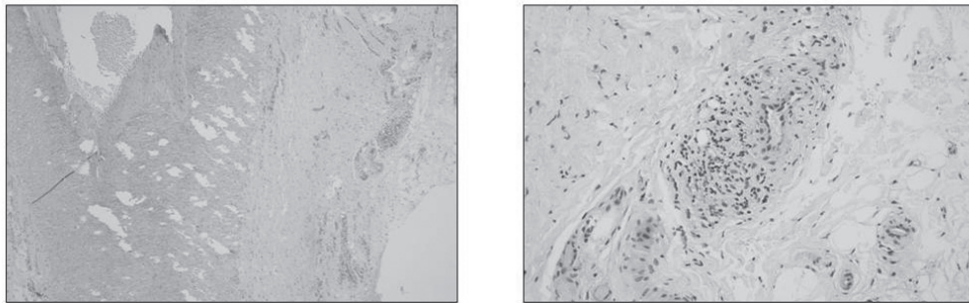


Fig. 4 Hematoxylin and eosin staining of radial artery aneurysm. Left: original magnification, $\times 40$. Right: original magnification, $\times 100$.

考 察

深部静脈血栓症は、深部静脈内に血栓が形成され静脈還流が障害される病態である。静脈血栓症は、1856年に提唱された1) 内膜損傷、2) 血流うっ滞、3) 血液凝固亢進が3要因 (Virchowの3徴) とされている。これに対して、Burger病やBehçet病などでは、動脈病変と同様に静脈全層炎が起こり、静脈内膜の炎症が原因となって閉塞性血栓を形成する。本症例では、手術歴、悪性腫瘍などの既往や、長期臥床、血栓性素因などVirchowの3徴に合致する所見は認められず、口腔内潰瘍、陰部潰瘍などの他の臨床症状と合わせ、血管Behçet病によって生じた深部静脈血栓症と診断した。

Behçet病は口腔粘膜のアフタ性潰瘍、陰部潰瘍、ぶどう膜炎を3大兆候とする慢性再発性の炎症性疾患である¹⁾。本邦の診断基準では、皮膚症状を合わせた4つが主症状とされている。また障害は多臓器にわたり、さまざまな副症状を示す。そのなかで血管病変を示すものを血管Behçet病といい、動脈瘤形成、動脈閉塞、上・下大静脈の血栓閉塞、深

部静脈血栓症などを引き起こす。血管Behçet病はBehçet病全体の7%-27%といわれ²⁻⁵⁾、多発性であらゆる動静脈を侵す。動脈病変に比べ静脈病変の頻度が高いが、本症例のように両者を合併する症例は血管Behçet病の報告のなかではまれである²⁻⁵⁾。

血管Behçet病の静脈系血栓性病変に対する薬物療法は、深部静脈血栓症に対する治療と同様抗凝固療法が主体となる。しかし、本症例では十分な抗凝固療法にもかかわらず深部静脈血栓の拡大を示し、永久型下大静脈フィルター留置の適応と考えた。フィルターは、通常透視下で腎静脈の直下に留置するが、腎静脈合流直下まで血栓が拡大していた本症例では、腎静脈より中枢に留置した。下大静脈フィルター留置部位と肺血栓塞栓症やフィルターの閉塞の出現頻度を検討したGreenfieldらの報告では、フィルターを腎静脈合流部より中枢に留置した148例と、腎静脈直下に留置した1,784例の2群間で肺血栓塞栓症やフィルターの閉塞などの合併症の出現頻度には差はなかったと報告している⁶⁾。本症例でも、現在のところ重篤な合併症は認めていない。

一方、血管 Behçet 病に合併する動脈瘤は急速に増大するといわれており、一定サイズ以上に増大した瘤の場合は、破裂予防のための外科的治療が必要となる。とくに、四肢の動脈瘤に対しては、再発という問題から中枢側で動脈を結紮するのみで対処し、血行再建は行うべきではないという報告もあることから^{7,8)}、本症例では同様の術式を施行した。血管 Behçet 病の動脈病変の組織像は vaso vasorum 周辺の白血球集積が特徴的であり、本症例での病理組織像でも同様の所見が認められた。また、血管炎の活動期や重篤な機能障害をきたす恐れのある症状に対してはステロイドの投与が必要となる。本症例においても、ステロイド投与後から炎症反応の改善を示し、下腿浮腫は軽減した。血管の炎症に伴って生じる凝固線溶因子の異常が易血栓性をきたすと推測されているが^{9,10)}、本症例で認められた下腿浮腫の軽減はステロイドによる抗炎症作用によって易血栓性が抑制されたためと考えられた。

Behçet 病診断基準の4つの主症状をすべて認める完全型は少なく、主症状の一部と多彩な副症状のいくつかを示す不全型あるいは疑い例が実際には多い。とくに、本症例のように深部静脈血栓症を契機に血管 Behçet 病と診断される場合もあり、主症状のいずれかと血管病変を認めた場合には、確定診断がつかずとも血管 Behçet 病を疑い、新たな血管病変の出現に関して経過を観察することが重要であると考えた。

結 論

深部静脈血栓症が診断の契機となった血管 Behçet 病を経験したので報告した。最近、頻度が増加している静脈血栓症の病因として、Behçet 病をはじめとする血管炎があるこ

とを念頭において炎症性疾患の検索や注意深い全身観察が重要である。

文 献

- 1) Behçet H. Über rezidivierende, aphthöse, durch ein Virus verursachte Geschwüre am Mund, am Auge und an den Genitalien. *Dermatol Wochenschr* 1937; 105: 1152-1157.
- 2) Sarica-Kucukoglu R, Akdag-Kose A, Kayabali M, Yazganoglu KD, Disci R, Erzen D, Azizlerli G. Vascular involvement in Behçet's disease: a retrospective analysis of 2319 cases. *Int J Dermatol* 2006; 45: 919-921.
- 3) Koc Y, Gullu I, Akpek G, Akpolat T, Kansu E, Kiraz S, Batman F, Kansu T, Balkanci F, Akkaya S, Telatar H, Zileli T. Vascular involvement in Behçet's disease. *J Rheumatol* 1992; 19: 402-410.
- 4) Tursen U, Gurler A, Boyvat A. Evaluation of clinical findings according to sex in 2313 Turkish patients with Behçet's disease. *Int J Dermatol* 2003; 42: 346-351.
- 5) Tohmé A, Aoun N, El-Rassi B, Ghayad E. Vascular manifestations of Behçet's disease. Eighteen cases among 140 patients. *Joint Bone Spine*. 2003; 70: 384-389.
- 6) Greenfield LJ, Proctor MC. Suprarenal filter placement. *J Vasc Surg* 1998; 28: 432-438.
- 7) Freyrie A, Paragona O, Cenacchi G, Pasquinelli G, Guiducci G, Faggioli GL. True and false aneurysms in Behçet's disease: case report with ultrastructural observations. *J Vasc Surg* 1993; 17: 762-767.
- 8) Tüzün H, Besirli K, Sayin A, Vural FS, Hamuryudan V, Hizli N, Yurdakul S, Yazici H. Management of aneurysms in Behçet's syndrome: an analysis of 24 patients. *Surgery* 1997; 121: 150-156.
- 9) Ozoran K, Dügün N, Gürler A, Tutkak H, Tokgöz G. Plasma von Willebrand factor, tissue plasminogen activator, plasminogen activator inhibitor, and antithrombin III levels in Behçet's disease. *Scand J Rheumatol* 1995; 24: 376-382.
- 10) Hampton KK, Chamberlain MA, Menon DK, Davies JA. Coagulation and fibrinolytic activity in Behçet's disease. *Thromb Haemost* 1991; 66: 292-294.