

# 経食道心エコーガイド下の開胸非開心針生検により診断し得た血管肉腫の1例

Cardiac Angiosarcoma Diagnosed by Ultrasound-guided Open-Chest Needle Biopsy: A Case Report

橋本 光人\* 西野 雅巳 吉村 貴裕 李 泰治 中村 大輔 中谷 晋平 原 正彦 山上 喜由 谷池 正行  
加藤 弘康 江神 康之 習田 龍 山口 仁史 田内 潤 山田 義夫

Akihito HASHIMOTO, MD\*, Masami NISHINO, MD, FJCC, Takahiro YOSHIMURA, MD, Yasuharu LEE, MD, Daisuke NAKAMURA, MD, Shimpei NAKATANI, MD, Masahiko HARA, MD, Kiyoshi YAMAGAMI, MD, Masayuki TANIKE, MD, Hiroyasu KATO, MD, Yasuyuki EGAMI, MD, Ryu SHUTTA, MD, Hitoshi YAMAGUCHI, MD, Jun TANOUCHI, MD, FJCC, Yoshio YAMADA, MD, FJCC

大阪労災病院循環器科

## 要約

症例は44歳女性。運動中に胸部不快感、冷汗、呼吸困難感が出現し近医を受診。心エコー上心嚢液貯留を認め、心タンポナーデの診断にて、当院に搬送された。胸部CTならびに心エコー上、右房内を占拠する腫瘍性病変を認めた。治療方針決定のため、通常の内臓心筋生検カテーテルを用い腫瘍生検を施行した。しかし、得られた組織の大部分は血栓で占められ、確定診断には至らなかった。後日、経食道心エコーガイド下にて、生検カテーテルの先端を腫瘍に確実に誘導し検体を採取したが、病理組織所見は血栓像であった。腫瘍内部の組織が採取されないと確定診断に至らないことが判明した。このため、心臓血管外科に依頼し、開胸下にて、直針の生検用キットを用い、腫瘍内に刺入し検体を回収した。病理組織診にて、血管肉腫との確定診断に至った。開胸下生検においても、経食道心エコーガイドが有用であった。示唆に富む症例であったので報告する。

<Keywords> 心臓血管肉腫  
心臓腫瘍  
生検

経食道心エコー

J Cardiol Jpn Ed 2009; 4: 168-172

## 目的

心臓腫瘍の確定診断を行う際、病理組織診が必要となることがある。通常、心内膜心筋生検カテーテルを用い、X線透視下にて腫瘍組織の生検を行うが、その方法では困難なことがある。今回、開胸下にて、経食道心エコー(TEE)ガイド下で生検を行い確定診断に至った例を経験したので報告する。

## 症例

症例 44歳、女性。

主訴：胸部圧迫感・冷汗・呼吸困難感。

家族歴：特記すべき事項なし。

既往歴：特記すべき事項なし。

現病歴：2006年10月19日より胸部不快感が出現。翌20日、テニスのウォーミングアップ中に胸部圧迫感・食道の焼けるような痛み・冷汗・呼吸困難感が出現し、近医へ救急搬送された。心エコー上心嚢液貯留を認め、収縮期血圧は60-80 mmHgとショック状態であり、心タンポナーデの診断にて、ドパミン投与下に当院へ救急搬送された。

入院時現症：意識清明、収縮期血圧46 mmHg(ドパミン1.5 $\gamma$ 投与下)、脈拍114 bpm、SpO<sub>2</sub> 100%(O<sub>2</sub> 3 $\ell$ /分投与下)四肢冷汗・嘔気の訴えあり。

血液検査所見：WBC 24,300/ $\mu$ l (Neu 93.0%, Ly 2.9%, Mo 4.0%, Eo 0%, Ba 0.1%), RBC 399 $\times$ 10<sup>6</sup>/ $\mu$ l, Hb 12.1 g/dl, Ht 35.9%, Plt 27.1万/ $\mu$ l, Na 136 mEq/ $\ell$ , K 4.4 mEq/ $\ell$ , Cl 99 mEq/ $\ell$ , Ca 8.8 mg/dl, T-Bil 1.6 mg/dl, TP 6.4 g/dl, Alb 3.7 g/dl, A/G 1.4, AST 232 U/ $\ell$ , ALT 140 U/ $\ell$ , ALP 314 U/ $\ell$ ,  $\gamma$ -GTP 55 U/ $\ell$ , CPK

\*大阪労災病院循環器科

591-8025 堺市北区長曾根町 1179-3

2009年3月10日受付, 2009年4月2日改訂, 2009年4月6日受理

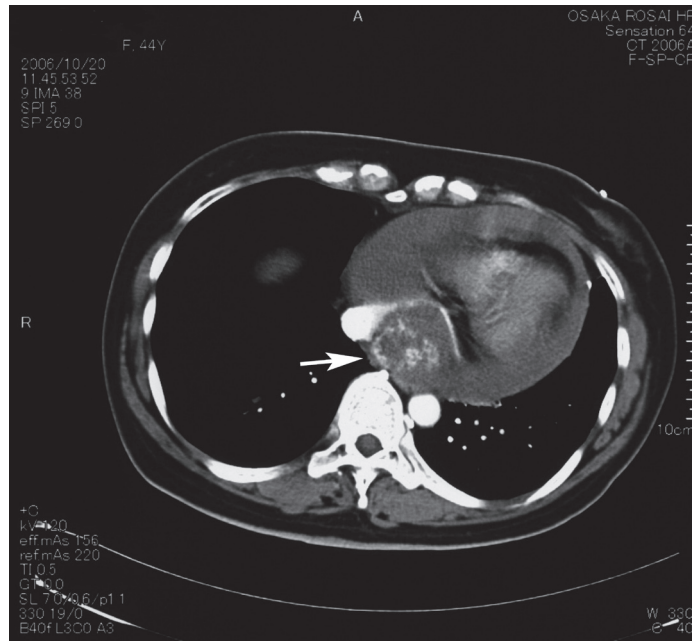


図1 胸部造影 CT 所見.  
造影剤にて enhance される腫瘍性病変 (矢印) が右房内を占拠している。

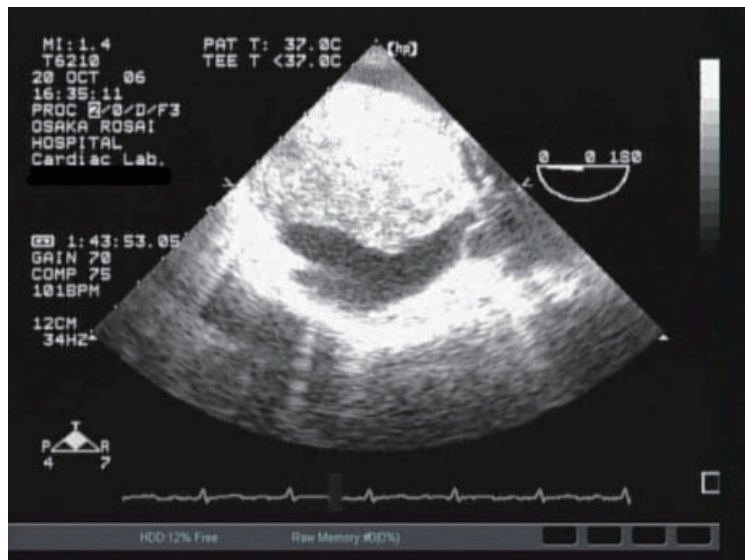


図2 経食道心エコー図所見.  
右房内腔を占拠する腫瘍性病変を認める。

80 U/l, Glu 205 mg/dl, BUN 17 mg/dl, Cr 1.0 mg/dl, UA 7.6 mg/dl, LDH 649 U/l, PT-INR 1.83, CRP 1.74 mg/dl, IAP 479 μg/ml, IL2-R 394 U/ml.

入院後経過：経胸壁心エコーを施行したところ、全周性の心嚢液貯留を認め、右房に腫瘍性病変が認められた。続

いて、大動脈解離の除外診断目的にて、造影CTを施行したところ、心嚢液貯留の他に、心房中隔より発生し右房の内腔を占拠する、不整形で、造影剤にてenhanceされる腫瘍性病変を認めた(図1)。CT撮影後、心嚢ドレナージを行い、血行動態は回復した。心嚢液は血性で、5日間で約

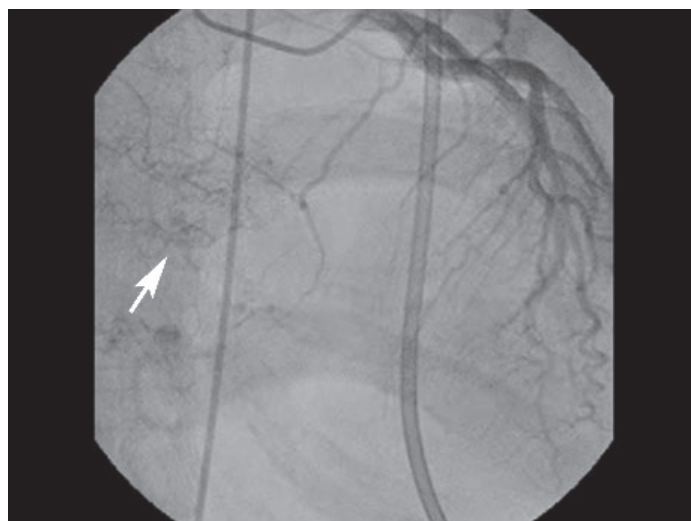


図3 冠動脈造影所見。  
腫瘍の栄養血管と思われる像(矢印)が認められた。

400 ml得られた。同日、経食道エコーを施行した。腫瘍は心房中隔より発生し、大きさは47×70 mmで右房内を占拠していた(図2)。腫瘍の可動性は認めず、表面は一部房状で、内部は不均一なエコー像を呈しており、ドップラー上明らかな血流シグナルは認められなかった。腫瘍の確定診断目的にて、カテーテルによる生検を施行した。生検前に、冠動脈造影を施行したところ、冠動脈には異常を認めなかったが、腫瘍の栄養血管と思われる像が認められた(図3)。続いて、右房造影を行い、腫瘍と思われる部位より計2カ所、生検を行った。しかし、得られた組織の大部分は血栓で占められ、標本中の心筋細胞には著変を認めず、確定診断には至らなかった。通常のX線透視のみでは、確実に腫瘍組織を把持できているかが確認できないため、心臓カテーテル検査室に経食道心エコー機器を持ち込み、後日、同ガイド下にて再度生検を試みた。経食道心エコーを用いることで、確実に腫瘍に生検鉗子を誘導することが可能であった(図4)。しかし、採取された標本の病理組織所見は血栓像であった。腫瘍表面には血栓が附着しており、その内部の組織が採取されないと確定診断に至らないことが判明した。このため、心臓血管外科に依頼し、開胸下(開心下ではない)にて腫瘍生検を施行した。腎生検等に用いられる14G直針(BARD Magnum® Biopsy Needle; C. R. Bard, Inc. Covington, GA)の生検用キットを用い、腫瘍組織内に合計4回刺入し、検体を回収した。なお、この開胸下生検におい

ても、経食道心エコーを用い、生検用キットの刺入方向、深度の調整を行った。この生検で採取された腫瘍組織につき、病理学的検討を行った。ヘマトキシリン・エオジン染色では、結合織・脂肪織・筋組織とともに、壊死を伴う極めて核異型の強い腫瘍細胞を認めた。強拡大像では、一部で血管形成傾向を認めた。CD34, Factor VIII染色では、褐色調に染まる成分が認められ、血管内皮細胞が多数含まれていることが判明した(図5)。以上の所見より、血管肉腫であるとの確定診断に至った。本人・家族に対して病名告知後、姑息的加療を施行する方針となり、他院に転院された。同院にて放射線療法を施行され、部分寛解が得られた。

## 考 察

心原発性悪性腫瘍の中では肉腫が最も多く、その中でも血管肉腫の頻度が最も高い。血管肉腫の好発年齢は30-50歳代とされ、右房に好発し、広範な浸潤および肺転移をきたしやすい<sup>1)</sup>。肉腫の平均生存期間は、10カ月に満たないとする報告<sup>2)</sup>もある。外科的完全切除や、外科的切除後の化学療法に延命効果があったとする報告例がある<sup>3,4)</sup>が、一般的に有効とされる治療法はない。本症例では、腫瘍の鑑別を行うにあたり、当初の画像所見だけでは不十分であった。もし、この腫瘍が心原発の悪性リンパ腫であれば、38%前後と高いとは言えないものの、全身療法で完全寛解する可能性があった<sup>5)</sup>ことから、治療方針を決定する上で組織診

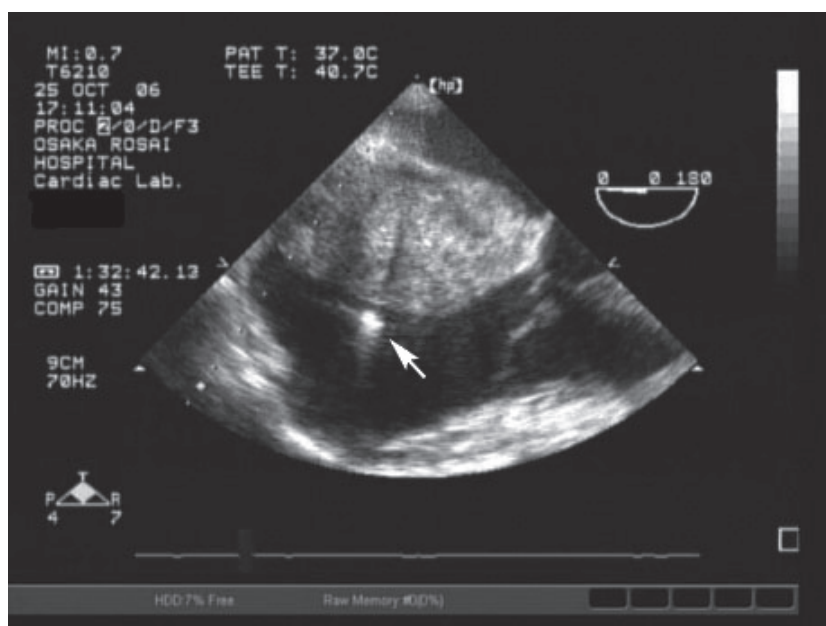


図4 経静脈的生検施行時の経食道心エコー像。  
経食道心エコー装置を用い、右房の腫瘍に心内膜生検カテーテルの先端(矢印)を誘導した。

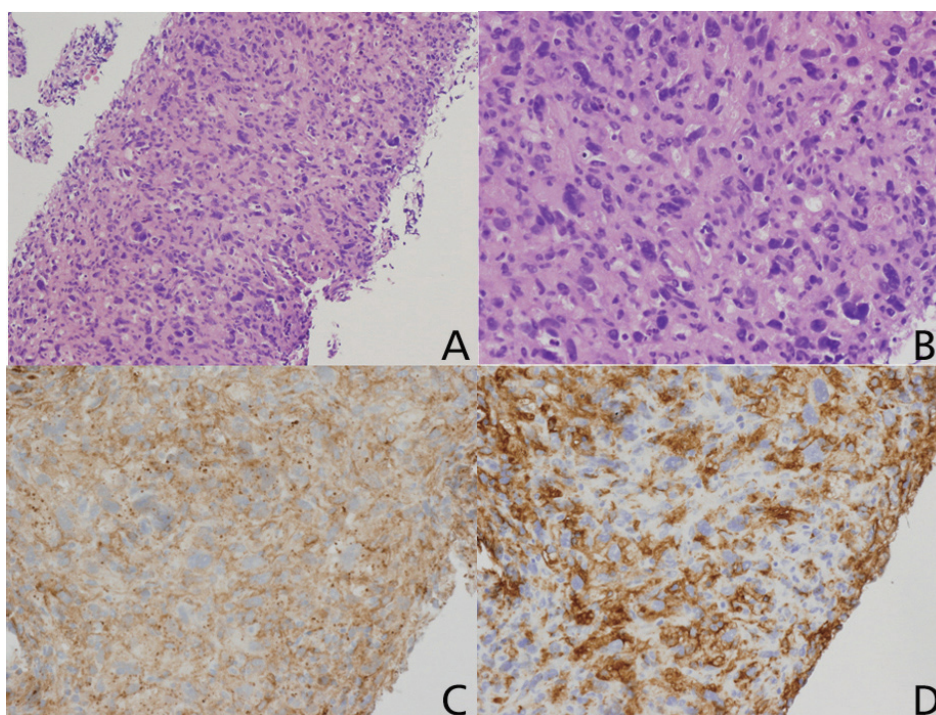


図5 開胸下針生検にて得られた腫瘍組織の病理所見。  
(A) ヘマトキシリン・エオジン染色(弱拡大)では、高度の核異型を伴う腫瘍細胞を認める。  
(B) ヘマトキシリン・エオジン染色(弱拡大)では、一部で血管形成傾向を認める。  
(C) CD34 染色、(D) Factor VIII 染色では、血管内皮細胞が茶褐色に染色されている。

が必須であった。このため、確実に腫瘍組織検体が得られるまで生検を繰り返し施行した。

通常の内臓心筋生検カテーテル使用下での生検で腫瘍成分が回収できれば問題ないが、本症例では、腫瘍表面の硬さおよび形状が、カテーテル先端の誘導・固定を困難にする一因であった。過去において、経食道心エコーガイド下に経静脈的生検を施行した例は数例報告されており<sup>6-9)</sup>、本症例においてもまずこの方法を試みた。しかし、腫瘍の表面に血栓成分が付着しており、数ミリ程度しかないカテーテル先端の鉗子で内部組織を得ることは困難であった。このような例においては、多少侵襲的にはなるが、今回われわれが用いたような直針を用いるのが確実と考えられる。開胸下で行う場合、人工心肺を用いる必要が多いとの報告もあるが、われわれの方法のように開心下で行わず経食道心エコーガイド下で直針を用いれば比較的侵襲度より確実な診断が行える可能性がある<sup>10)</sup>。生検にどのような器具を用いるにしても、器具先端の確実な誘導は不可欠であり、その際にはリアルタイムで確認が可能な経食道心エコーが有用である。

## 文 献

- 1) Burke AP, Cowan D, Virmani R. Primary sarcomas of the heart. *Cancer* 1992; 69: 387-395.
- 2) Talbot SM, Taub RN, Keohan ML, Edwards N, Galantowicz ME, Schulman LL. Combined heart and lung transplantation for unresectable primary cardiac sarcoma. *J Thorac Cardiovasc Surg* 2002; 124: 1145-1148.
- 3) Llombart-Cussac A, Pivot X, Contesso G, Rhor-Alvarado A, Delord JP, Spielmann M, Türsz T, Le Cesne A. Adjuvant chemotherapy for primary cardiac sarcomas: the IGR experience. *Br J Cancer* 1998; 78: 1624-1628.
- 4) Putnam JB Jr, Sweeney MS, Colon R, Lanza LA, Frazier OH, Cooley DA. Primary cardiac sarcomas. *Ann Thorac Surg* 1991; 51: 906-910.
- 5) Ikeda H, Nakamura S, Nishimaki H, Masuda K, Takeo T, Kasai K, Ohashi T, Sakamoto N, Wakida Y, Itoh G. Primary lymphoma of the heart: case report and literature review. *Pathol Int* 2004; 54: 187-195.
- 6) Hammoudeh AJ, Chaaban F, Watson RM, Millman A. Transesophageal echocardiography-guided transvenous endomyocardial biopsy used to diagnose primary cardiac angiosarcoma. *Cathet Cardiovasc Diagn* 1996; 37: 347-349.
- 7) Malouf JF, Thompson RC, Maples WJ, Wolfe JT. Diagnosis of right atrial metastatic melanoma by transesophageal echocardiographic-guided transvenous biopsy. *Mayo Clin Proc* 1996; 71: 1167-1170.
- 8) Savoia MT, Liguori C, Nahar T, Marboe C, Weinberger J, Di Tullio MR, Homma S. Transesophageal echocardiography-guided transvenous biopsy of a cardiac sarcoma. *J Am Soc Echocardiogr* 1997; 10: 752-755.
- 9) Scholte AJ, Frissen PH, van der Wouw PA. Transesophageal echocardiography-guided transvenous biopsy of an intracardiac tumor. *Echocardiography* 2004; 21: 721-723.
- 10) Keller DI, Hunziker P, Buser P. Biopsy of right atrial angiosarcoma guided by transesophageal echocardiography. *J Am Soc Echocardiogr* 2002; 15: 475-477.